

На правах рукописи

ГИНИЯТОВ Анвар Ринатович

ХИРУРГИЧЕСКОЕ ЛЕЧЕНИЕ РАЗРЫВОВ СУХОЖИЛИЯ
НАДОСТНОЙ МЫШЦЫ ПЛЕЧЕВОГО СУСТАВА

3.1.8. Травматология и ортопедия

Автореферат
диссертации на соискание ученой степени
кандидата медицинских наук

Москва – 2026

Работа выполнена в федеральном государственном автономном образовательном учреждении высшего образования «Российский национальный исследовательский медицинский университет имени Н.И. Пирогова» Министерства здравоохранения Российской Федерации

Научный руководитель:

доктор медицинских наук, профессор, профессор РАН, заведующий кафедрой травматологии, ортопедии и военно-полевой хирургии ИХ ФГАОУ ВО РНИМУ им. Н.И. Пирогова Минздрава России (Пироговский Университет)

Егиазарян Карен Альбертович

Официальные оппоненты:

Калинский Евгений Борисович – доктор медицинских наук, доцент, профессор кафедры травматологии, ортопедии и хирургии катастроф Федерального государственного автономного образовательного учреждения высшего образования Первый Московский государственный медицинский университет имени И.М. Сеченова Министерства здравоохранения Российской Федерации (Сеченовский Университет).

Ильин Дмитрий Олегович – доктор медицинских наук, доцент, руководитель центра артроскопии и миниинвазивной хирургии суставов верхних и нижних конечностей Олимп Клиник МАРС.

Ведущая организация: Федеральное государственное военное образовательное учреждение высшего образования «Военно-медицинская академия имени С.М. Кирова» Министерства обороны Российской Федерации.

Защита диссертации состоится «14» сентября 2026 года в 14:00 на заседании диссертационного совета ПДС 0300.013 при Российском университете дружбы народов имени Патриса Лумумбы по адресу: 117198, г. Москва, ул. Миклухо-Маклая, д.6.

С диссертацией можно ознакомиться в ФГАОУ ВО РУДН по адресу: 117198, г. Москва, ул. Миклухо-Маклая, д.6, в библиотеке РУДН и на сайте организации <https://www.rudn.ru/science/dissovnet/dissertacionnye-sovety/pds-0300013>

Автореферат разослан « _____ » _____ 2026 г.

Учёный секретарь диссертационного совета,
доктор медицинских наук, доцент

Призов Алексей Петрович

Актуальность темы исследования

Повреждения вращательной манжеты плеча – одна из самых распространенных патологий опорно-двигательной системы после поражений позвоночника и коленного сустава, приводящая к дисфункции верхней конечности со снижением физической активности и качества жизни вплоть до инвалидности. (Д.В.Меньшова, 2020; И.О.Ильин, 2023; A.Dang, 2015). Разрывы сухожилия надостной мышцы плеча (СНМП) – ключевой структуры вращательной манжеты плеча – могут сопровождаться нейропатией надлопаточного нерва (НН) вследствие или тракционных воздействий при ретракции поврежденной надостной мышцы, или посттравматических рубцовых процессов. Это усугубляет болевой синдром и способствует развитию каскада дегенеративных изменений в поврежденной области, в частности – жировой мышечной дегенерации (ЖМД). Измененные вследствие ЖМД ткани плохо «держат» наложенные при хирургической реконструкции повреждения сухожилия надостной мышцы швы, что может явиться причиной их несостоятельности и рецидивов (С.В.Архипов, 2018; Д.И.Переверзев, 2019; А.К.Орлецкий, 2020; Е.А.Беляк, 2022; L.L.Shi, 2014; A.Gereli, 2020).

Степень разработанности темы исследования

Общепризнанной лечебной тактикой при разрывах СНМП в настоящее время является наложение швов на место разрыва с использованием артроскопической техники. В ходе такой операции проблема нейропатии НН могла бы быть решена путем его релиза. Разработано несколько методик выполнения релиза НН в верхней вырезке лопатки, однако до сих пор в отношении этой операции нет единого мнения о ее эффективности и целесообразности. Одни авторы горячо пропагандируют идею релиза, другие ее отвергают. Но и сторонники релиза не достигли консенсуса в отношении хирургической техники его выполнения, используя разные варианты. Общим недостатком используемых техник является необходимость формирования дополнительного артроскопического порта, а также применения выкусывателей и аблятора, что повышает риск повреждений надлопаточной артерии и эпинеурия НН (Д.В.Меньшова, 2020; Е.А.Беляк, 2024; H.G.Said, 2017; F.B.Davis, 2020; S.J.Meredith, 2021; P.C.Nolte, 2021; H.-H.Ma, 2022; T.-H.Yang, 2022).

Таким образом, остаются открытыми вопросы как о показаниях к релизу НН на фоне разрывов СНМП, так и о эффективном и безопасном способе выполнения такой операции. Решение этих вопросов может способствовать улучшению результатов лечения пациентов с данной патологией, что обусловило актуальность выполнения нашего исследования.

Цель исследования. Улучшить результаты лечения пациентов с разрывом сухожилия надостной мышцы плечевого сустава путём разработки хирургической методики, включающей релиз надлопаточного нерва.

Задачи исследования.

1. Изучить результаты лечения пациентов после применения традиционной хирургической тактики наложения артроскопических швов при разрывах сухожилия надостной мышцы плеча.

2. Обосновать целесообразность и определить показания к выполнению релиза надлопаточного нерва при разрывах сухожилия надостной мышцы плеча.

3. Разработать хирургическую технику релиза надлопаточного нерва в верхней вырезке лопатки.

4. Разработать алгоритм выбора лечебной тактики в отношении пациентов с разрывами сухожилия надостной мышцы плеча и обосновать преимущества предложенной хирургической методики.

Научная новизна.

1. Впервые определена зависимость развития нейропатии надлопаточного нерва и жировой мышечной дегенерации от степени тяжести разрыва сухожилия надостной мышцы плеча.

2. Впервые для пациентов с разрывами сухожилия надостной мышцы плеча доказана целесообразность выполнения релиза надлопаточного нерва и определены показания к такой операции.

3. Разработана и успешно применена в клинической практике оригинальная методика релиза надлопаточного нерва в верхней вырезке лопатки, защищенная Патентом РФ, а также основанная на этой методике модифицированная малоинвазивная хирургическая техника.

Теоретическая и практическая значимость работы.

1. Обоснование показаний к релизу надлопаточного нерва на фоне разрывов сухожилия надостной мышцы плеча позволяет расширить выполнение таких операций, предотвратить развитие или добиться регресса неврологической симптоматики и, как следствие, способствовать улучшению результатов хирургической реконструкции повреждений и восстановлению функции оперированного сустава.

2. Разработанный алгоритм выбора лечебной тактики, предусматривающий использование оригинальной методики релиза надлопаточного нерва в верхней вырезке лопатки при *больших* разрывах сухожилия надостной мышцы плеча, доказал свою эффективность и позволил улучшить результаты лечения пациентов.

Положения, выносимые на защиту.

1. Разрывы сухожилия надостной мышцы плеча свыше 3 см сопровождаются повышенным риском развития нейропатии надлопаточного нерва вследствие его тракции или компрессии, в связи с чем при *больших* (по классификации J.K.DeOrio & R.H.Cofield) разрывах возникает необходимость дополнить операцию реконструкции повреждений выполнением релиза надлопаточного нерва, так как некупированная нейропатия способствует прогрессированию жировой мышечной дегенерации и сохранению дисфункции плечевого сустава.

2. Разработанная оригинальная методика релиза надлопаточного нерва в верхней вырезке лопатки является безопасной и эффективной, имея доказанные преимущества перед традиционной хирургической техникой в отношении регресса неврологической симптоматики и улучшения функциональных результатов.

Методология и методы исследования.

Исследование проведено в период с 2022 по 2025 гг на базе Российского национального исследовательского медицинского университета им.Н.И. Пирогова. В него были включены пациенты с повреждениями СНМП.

На ретроспективном этапе были изучены результаты лечения 82 пациентов, которым выполнили восстановление поврежденного сухожилия надостной

мышцы плеча с применением артроскопической техники. На основании этого анализа определены показания к дополнительному выполнению релиза надлопаточного нерва (НН), который при первичной операции не был выполнен. Разработан и впоследствии модифицирован способ выполнения релиза НН в верхней вырезке лопатки, защищённый Патентом РФ, а также определены показания к выполнению такого релиза у пациентов с повреждениями СНМП.

На следующем, проспективном, этапе были выполнены оперативные вмешательства у 121 пациента с повреждениями СНМП, которые были рандомно разделены на две группы – основную – «ПО» (n = 65), в которой лечение проводили с выполнением релиза НН, и группу сравнения «ПС» (n = 56), где лечение проводили традиционным способом, не прибегая к релизу. Основная группа (ПО) была разделена на 2 подгруппы: в подгруппе ПО-1 релиз выполняли с использованием нашего оригинального способа, защищенного Патентом РФ RU 2789578 С1 от 04.10.2022, а в подгруппе ПО-2 – по модифицированной малоинвазивной методике. Все операции проведены в одной операционной, одной бригадой хирургов.

Величину разрыва сухожилия надостной мышцы определяли по данным МРТ в соответствии с классификацией J.K.DeOrio & R.H.Cofield, а степень жировой дегенерации – по классификации Goutallier. Наличие и степень нейропатии до и после операции определяли клинически и с помощью электронейромиографии. Состояние пациентов до операции и результаты лечения оценивали с помощью шкал ВАШ (болевой синдром), а также DASH, ASES, Constant-Murley (CMS).

Обследование с фиксацией результатов проводили до операции, а также через 1, 6 и 12 месяцев после вмешательства. Полученные показатели подвергли статистической обработке.

Степень достоверности и апробация работы.

Достоверность полученных результатов клинической части исследования определяется достаточным количеством исследуемых пациентов (203 наблюдения) в сравнимых группах ретроспективного и проспективного этапов исследования,

адекватно определенными сроками и методиками наблюдения и контроля полученных результатов, а также примененными современными методами статистической обработки данных.

Основные положения диссертационного исследования были доложены на профильных крупных российских и международных конференциях:

– VIII Всероссийский конгресс с международным участием «Медицинская помощь при травмах. Новое в организации и технологиях. Фактор травмы в современном мире. Травматические эпидемии и борьба с ними», приуроченный к 100-летию со дня рождения член-корреспондента АМН СССР С.С.Ткаченко (Санкт-Петербург, 7-8 апреля 2023 года).

– VII Международная Школа Ассоциации «Артромастер» (г. Казань, 2023).

– Евразийский ортопедический форум (июнь 2023).

– IX Национальный конгресс с международным участием «Медицинская помощь при травмах: новое в организации и технологиях. Осложнения и неблагоприятные последствия травм. Инновационные подходы в организации медицинской помощи и лечении пострадавших» (Санкт-Петербург, 1-2 марта 2024).

– VIII Международная Школа Ассоциации «Артромастер» (г. Казань, 2024).

Внедрение результатов работы в практику.

Результаты диссертационной работы внедрены автором в практическую деятельность 2-го травматологического отделения Клиники высоких медицинских технологий им. Н. И. Пирогова СПбГУ и ортопедического отделения клиники МЕДСИ. Результаты проведенного исследования используются на кафедре травматологии, ортопедии и военно-полевой хирургии ФГАОУ ВО РНИМУ им. Н.И. Пирогова Минздрава России (Пироговский Университет) при обучении клинических ординаторов, аспирантов, травматологов-ортопедов, проходящих усовершенствование по программам дополнительного образования.

Личный вклад соискателя.

Автор на основании анализа литературных источников и собственного опыта определил цель и задачи исследования; совместно с научным руководителем были разработаны методология и дизайн. Автор лично участвовал

в разработке защищенного Патентом РФ способа хирургического лечения нейропатии надлопаточного нерва в надлопаточной вырезке при артроскопическом шве сухожилия надостной мышцы, а также модификации этого способа и их внедрении в клиническую практику. Он провел отбор пациентов для участия в исследовании, участвовал в выполнении всех операций проспективного этапа, осуществлял наблюдение, этапное объективное обследование и анкетирование пациентов после операции, сбор и систематизацию полученных результатов, их статистическую обработку. На основе полученных результатов автор подготовил и опубликовал научные статьи и доклады, оформил диссертационную работу, в которой сформулировал выводы и практические рекомендации.

Публикации.

По результатам диссертационного исследования опубликовано 6 научных работ, в том числе 4 научные статьи в журналах, включенных в Перечень рецензируемых научных изданий ВАК/РУДН, в которых должны быть опубликованы научные результаты диссертаций на соискание ученой степени кандидата наук; 1 статья в МБЦ Scopus; 1 тезис в сборниках материалов международных и всероссийских научных конференций, 1 патент на изобретение РФ по теме диссертации.

Структура и объем диссертации

Диссертация изложена на 106 страницах машинописного текста, иллюстрирована 51 рисунком, содержит 2 таблицы; состоит из введения, обзора литературы, трех глав собственных исследований, заключения, выводов, практических рекомендаций и списка литературы, содержащего 159 источников, из них 47 отечественных и 112 иностранных.

Содержание работы

Исследование проведено в сроки 2022-2025 гг. В него вошли пациенты с разрывами сухожилия надостной мышцы плеча (СНМП) различной степени тяжести. На первом этапе изучены результаты 82 ранее выполненных операций, где была применена традиционная хирургическая тактика. На основе анализа

полученных в ходе первого этапа данных были разработаны оригинальная хирургическая техника релиза НН, которая впоследствии модифицирована со снижением ее травматичности, и алгоритм выбора оптимальной лечебной тактики для пациентов с разрывами СНМП. Этот алгоритм был применен в ходе второго, проспективного этапа у 121 пациента с анализом полученных результатов и обоснованием преимуществ предложенной методики лечения.

В качестве контрольных параметров, которые определяли до операции, а также через 1, 6 и 12 месяцев после вмешательства, оценивали боль по ВАШ, функцию конечности по шкалам-опросникам DASH, ASES и CMS, а также амплитуду движений в плечевом суставе (сгибание, отведение, наружная ротация). Кроме того, выполняли в динамике МРТ с оценкой степени жировой мышечной дегенерации (ЖМД) по классификации Goutallier (таблица 1).

Таблица 1 – Классификация жировой дегенерации мышц по Goutallier

0 степень	1 степень	2 степень	3 степень	4 степень
Норма	В мышцах жировые прослойки	Больше мышц, чем жира	Равное количество мышц и жира	Больше жира, чем мышц

Поскольку при 3-4 степени ЖМД по Goutallier состояние тканей не позволяет наложить на область разрыва достаточно надежно фиксирующие швы, мы считали такие разрывы невосстановимыми, при которых для замещения дефекта показана аутопластика, и этих пациентов в наше исследование не включали.

Состояние надлопаточного нерва для выявления его нейропатии оценивали клинически и с помощью электронейромиографии.

На первом этапе (ретроспективном) изучены результаты лечения 82 пациентов с разрывами СНМП, которым для восстановления разрыва были наложены артроскопические швы по традиционной методике без релиза НН. Отбор для участия в исследовании осуществляли, ориентируясь на данные МРТ. Хирургические реконструктивные вмешательства при разрывах СНМП полагали показанными при разрывах, превышающих 1 см, то есть соответствующих, согласно классификации J.K.DeOrio & R.H.Cofield, определению «средние» (1-3

см), «большие» (3-5 см) и «массивные» (> 5 см). Поскольку массивные разрывы чаще всего являются «невосстановимыми», что требует специальной хирургической техники с аутопластикой поврежденных тканей, а НН в ряде случаев ввиду значительной ретракции окружающих тканей и выраженного рубцового процесса имеет необратимые поражения, в свое исследование пациентов с такими разрывами мы не включали. Таким образом, в ретроспективную группу («Р») вошли 82 совершеннолетних пациента со средними (1-3 см) и большими (3-5 см) разрывами СНМП, которым были в нашей клинике выполнены операции артроскопического шва надостной мышцы без р е л и з а Н Н .

Исследуя отдельно результаты выполненных операций при средних (подгруппа Р-1, n = 37) и больших (подгруппа Р-2, n = 45) разрывах, мы пришли к ожидаемому выводу о том, что в подгруппе Р-1 (средние разрывы) по всем исследованным параметрам к 12 месяцам наблюдения результаты были лучше, прежде всего по шкале боли ВАШ (на 8,7 мм) и DASH (на 6,4 балла).

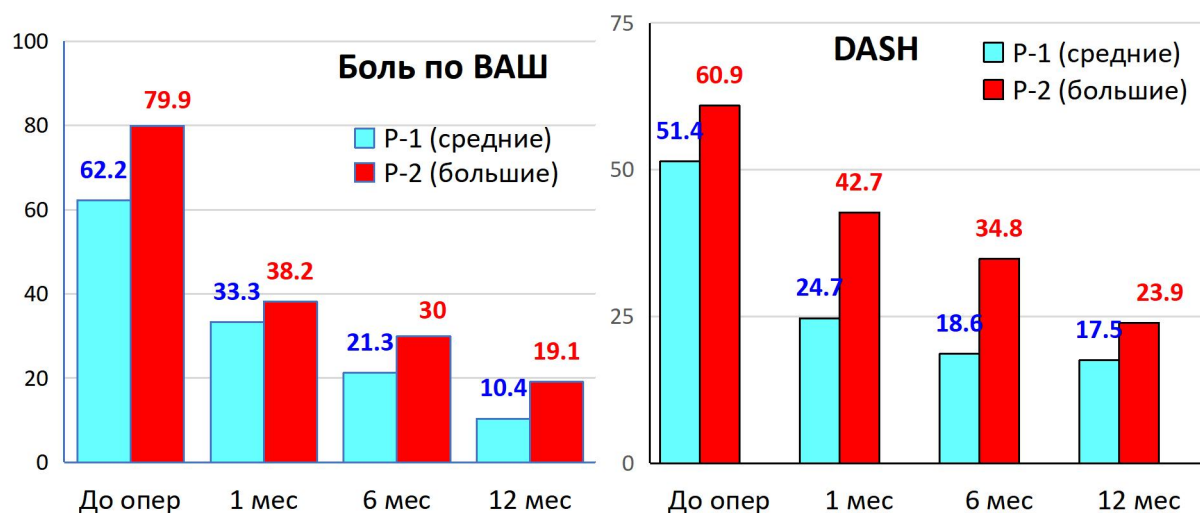


Рисунок 1 – Динамика показателей боли (ВАШ) и функции (DASH) у пациентов ретроспективного этапа (в баллах)

Однако, более важными явились отличия в отношении состояния НН и ЖМД тканей. В подгруппе Р-1 (средние разрывы) не зафиксировано ни одного случая развития нейропатий НН, тогда как в подгруппе Р-2 (большие разрывы) перед операцией нейропатия отмечена у 10 человек (22,2 %), и только у трех к 12 месяцам после восстановления надостной мышцы эти явления были купированы.

Жировая мышечная дегенерация перед операцией по данным МРТ отсутствовала в подгруппе P-1 у 54,1 % пациентов, а в подгруппе P-2 – у 17,7 %, что меньше в 3,1 раза ($p < 0,01$). Совокупность же случаев ЖМД 0-1 степени по классификации Goutallier, при которых можно рассчитывать на надежную фиксацию в тканях швов, наложенных на разрыв СНМП, в подгруппе P-2 была меньше на 29,2 %. В течение 12 месяцев наблюдения после операции ЖМД прогрессировала в обеих подгруппах, однако если в подгруппе P-1 это прогрессирование ограничилось преимущественно переходом из 0 степени в 1 степень, то в подгруппе P-2 отмечено 4 случая ЖМД 3 степени и 2 случая – 4 степени по Goutallier (рисунок 2).

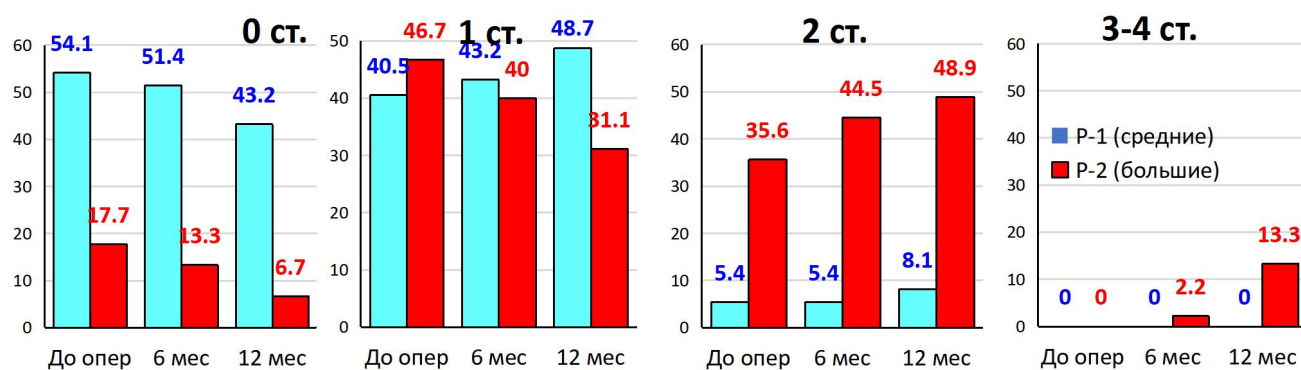


Рисунок 2 – Динамика показателей степени ЖМД по классификации Goutallier у пациентов ретроспективного этапа (в %)

У обоих пациентов с 4 степенью ЖМД за время наблюдения возникла несостоятельность наложенных швов, что потребовало повторного вмешательства. Таким образом, к 12 месяцам наблюдения в общей сложности 6 пациентов (13,3 %) имели 3-4 степень ЖМД, что существенно повысило риски развития несостоятельности наложенных швов и отразилось на рекомендациях пациентам в отношении степени их физической активности и охранительного режима.

Результаты первого этапа исследования подтвердили зависимость тяжести патологических изменений от размеров разрыва СНМП, показали высокую частоту развития нейропатий НН, а также статистически и клинически значимое прогрессирование ЖМД, повышающей риск возникновения рецидивов разрыва восстановленных тканей.

На основании этих данных мы убедились в важности выполнения релиза НН при *больших* разрывах. Для выполнения этой операции нами была разработана оригинальная хирургическая техника, защищенная Патентом RU 2789578 С1 от 04.10.2022 «Способ хирургического лечения нейропатии НН в надлопаточной вырезке», который отличался от традиционно используемых лишь отдельными техническими деталями. Операция состояла из двух этапов. В ходе первого этапа (внутрисуставного) проводили артроскопическую ревизию плечевого сустава с коррекцией выявленных в ходе него патологических изменений, потребность в выполнении которых отмечена во всех наших наблюдениях. Впоследствии мы модифицировали разработанную нами методику, сделав ее менее травматичной за счет того, что рассечение надлопаточной связки в ходе второго, внесуставного, этапа операции выполняли инъекционной иглой из пункционного доступа вместо применения для этой цели баскетных выкусывателей и аблятора, вводимых через полноценный артроскопический доступ. Модифицированная методика менее травматична и позволяет более щадящим способом выполнить необходимые манипуляции, так как формирование доступа Невассера с введением через него инструментов создаёт риск повреждения надлопаточной артерии, а применение аблятора способно повредить эпиневрий надлопаточного нерва.

Операцию выполняли артроскопически, используя 5 портов (рисунок 3), из которых последовательно, переходя от внутрисуставных манипуляций к внесуставным, осуществляли субакромиальную декомпрессию и выделяли необходимые анатомические ориентиры. Из дополнительных портов визуализировали надлопаточную артерию и вену, после чего, отведя надостную мышцу и надлопаточный нерв, рассекали поперечную связку лопатки, восстанавливая мобильность НН (рисунок 4).

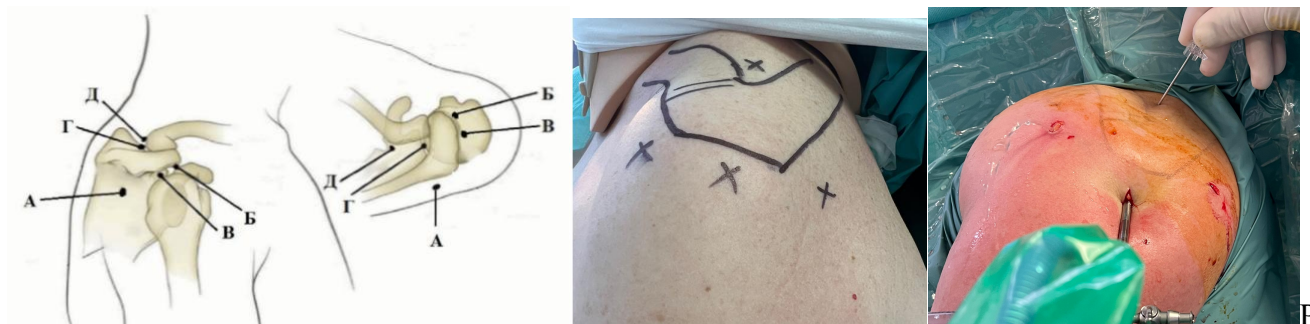


Рисунок 3 – Артроскопические порты

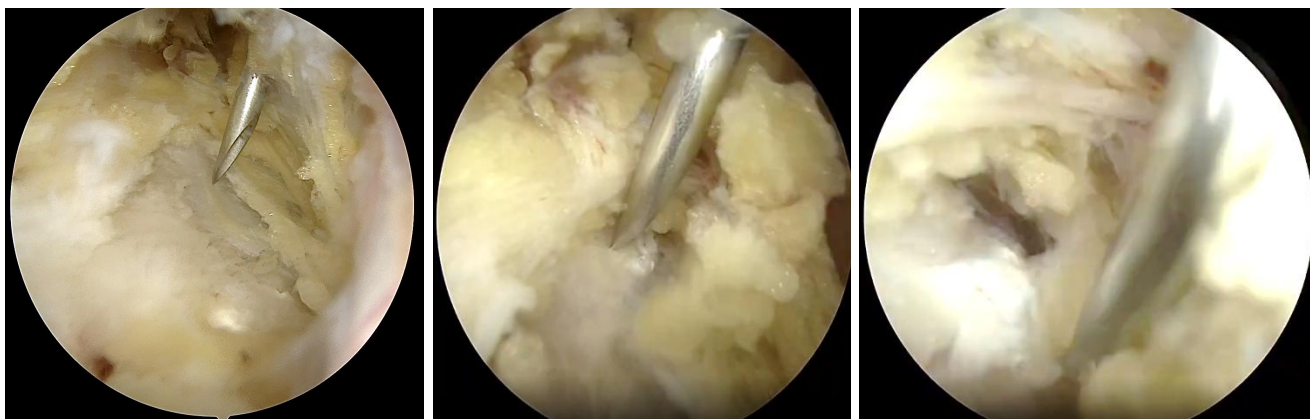

Рисунок 4 – Релиз надлопаточного нерва по модифицированной малоинвазивной методике

Разработанную модифицированную хирургическую технику релиза включили в качестве метода выбора в алгоритм определения оптимальной лечебной тактики для пациентов с разрывами СНМП.

В основу алгоритма была положена классификация величины разрыва СНМП, предложенная J.K.DeOrio & R.H.Cofield. При *малых* разрывах (до 1 см) мы полагали оперативное вмешательство не показанным, при *массивных* разрывах – показанной преимущественно аутопластику или даже эндопротезирование на фоне «невосстановимых» повреждений. Кроме того, при *массивных* разрывах, по данным литературы, нейропатия надлопаточного нерва часто носит необратимый характер, в силу чего выполнение релиза теряет смысл. Поэтому центральной частью нашего алгоритма явились *средние* и *большие* разрывы (рисунок 5).

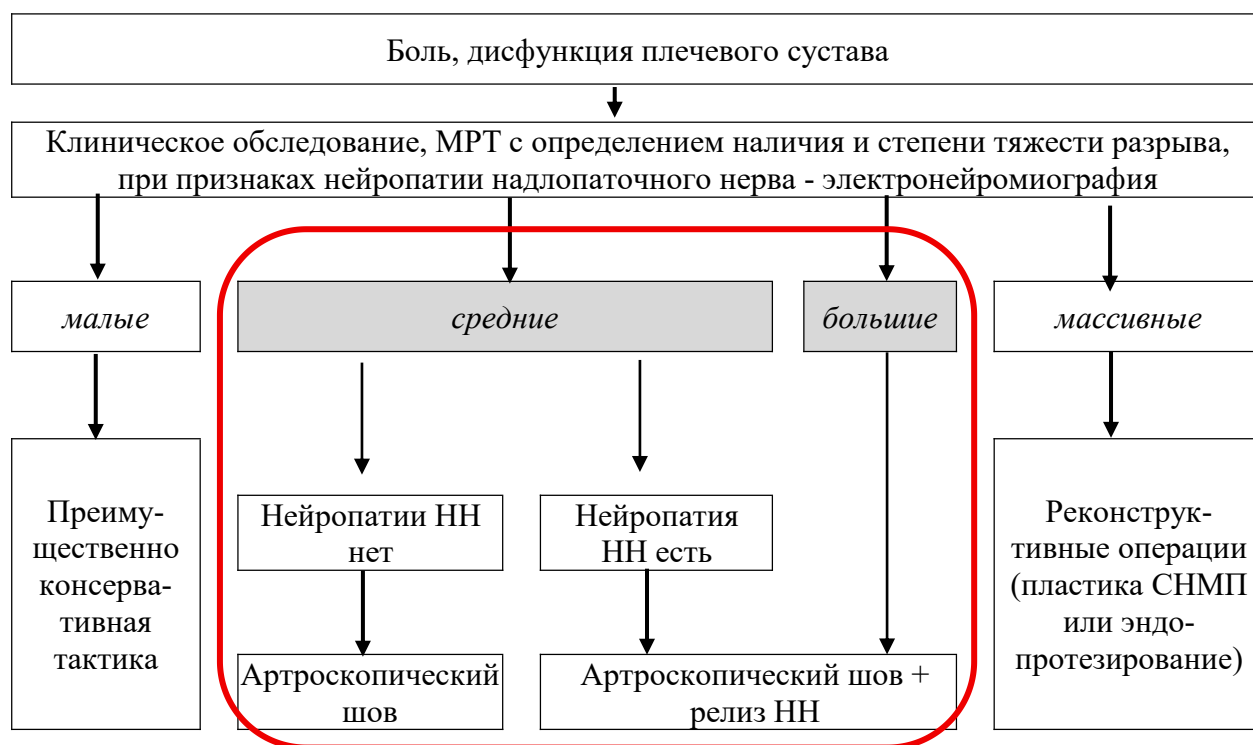


Рисунок 5 – Алгоритм выбора тактики при разрывах СМП

При *средних* разрывах вероятность развития нейропатии НН невелика, в наших ретроспективных исследованиях такие случаи вообще не зафиксированы, однако полностью исключить их нельзя, что впоследствии было подтверждено в ходе следующего, проспективного, этапа, где 9 человек со *средними* разрывами имели нейропатию НН. Поэтому в алгоритме определены показания к релизу НН при *средних* разрывах только в случаях верифицированной его нейропатии, подтвержденной с помощью ЭНМГ. Напротив, при *больших* разрывах, когда вероятность развития нейропатии НН, в том числе даже в послеоперационном периоде после восстановления СМП, значительно повышается, считали показанным выполнение релиза всем пациентам.

На втором этапе (проспективном) было поставлено для решения два вопроса: целесообразность выполнения релиза НН и обоснование преимуществ модифицированной малоинвазивной хирургической техники релиза.

Всего на проспективном этапе были выполнены операции 121 пациенту с разрывами СМП. У 9 человек со *средними* разрывами (1-3 см) была верифицирована нейропатия НН, что, по рекомендации нашего алгоритма, являлось показанием к выполнению релиза. Остальные 112 пациентов, имевшие *большие*

разрывы (3-5 см), были рандомно разделены поровну (по 56 человек) на две группы: группу сравнения («ПС», n = 56) и основную группу («ПО»), в которую, помимо 56 пациентов с *большими* разрывами, вошли еще 9 человек с нейропатией НН на фоне *средних* разрывов. Таким образом, общее количество пациентов в группе ПО составило 65 человек. Всем пациентам выполняли артроскопический шов поврежденного СМП, который в группе ПО дополняли релизом НН.

Группа ПС и по своему контингенту, и по избранной хирургической тактике (артроскопическое восстановление разрыва без релиза НН) была полностью сопоставима с подгруппой Р-2 ретроспективного этапа исследования, что подтвердил анализ полученных результатов. Группу ПС мы выделили для уточнения результатов ретроспективного анализа, так как в ходе проспективного исследования могли более точно оценить ход лечения и его результаты, сохраняя над пациентами постоянный контроль на весь период наблюдения.

Для ответа на вопрос о целесообразности релиза НН при разрывах СМП сравнили результаты лечения в группах ПО и ПС.

Начальные параметры в этих группах были полностью сопоставимы: средние значения уровня боли по ВАШ не имели отличий, показатели функции по DASH отличались на 3 балла, по ASES на 6,6 баллов, по CMS на 1,9 балла ($p > 0,05$). Через 12 месяцев после операции отмечены статистически значимые отличия в пользу пациентов группы ПО: среднее значение уровня боли по ВАШ было лучше на 6,8 мм, показателей функции по DASH – на 12,3 балла, по ASES на 5,4 балла, по CMS на 8,7 баллов ($p < 0,05$) (рисунок 6).

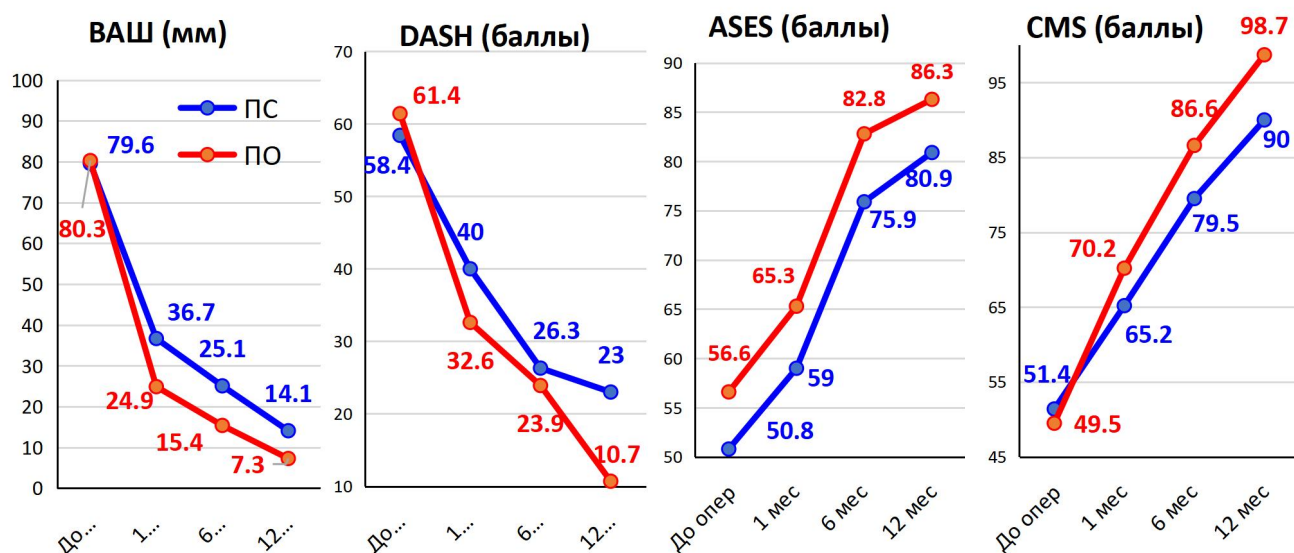


Рисунок 6 – Динамика показателей анкетирования в группах ПО (с релизом НН) и ПС (без релиза НН)

Доля случаев нейропатии НН перед операцией не имела статистически значимых отличий: в группе ПС она составила 23,2 %, а в группе ПО – 24,6 % - разница 1,4 % ($p > 0,05$). Через 12 месяцев после восстановления целостности СНМП в группе ПС регресс неврологической симптоматики отмечен в 5 случаях (что мы связываем с уменьшением тракционных воздействий на НН), а в одном случае нейропатия, наоборот, появилась у пациента, у которого до операции этих признаков не было. Таким образом, доля нейропатий в группе ПС через 12 месяцев составила 16,1 %. В группе ПО, где был выполнен релиз НН, нейропатия была купирована у 14 человек из 16, и сохранилась только у двоих – в группе это составило 3,1 %. Таким образом, в группе ПС доля нейропатий НН за время наблюдения в группе ПС снизилась в 1,4 раза, а в группе ПО – в 8,0 раз ($p < 0,001$) (рисунок 7).

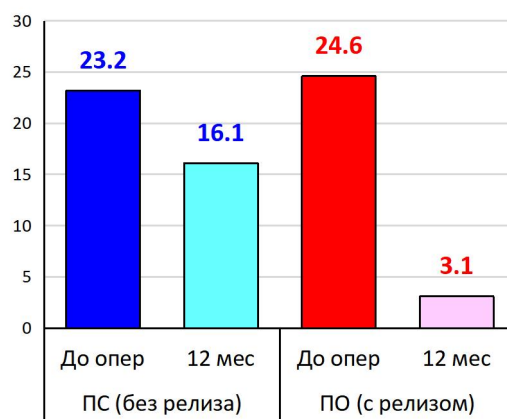


Рисунок 7 – Нейропатия надлопаточного нерва в группах ПО и ПС (%)

Наличие и степень тяжести ЖМД перед операцией в сравниваемых группах были сопоставимы – отличия по долям различных степеней тяжести не превысили 0,7 % ($p > 0,05$). Однако к 12 мес доля пациентов без ЖМД (0 степень по Goutallier) в группе ПО была уже больше на 3,7 %, а в группе ПС, где релиз не выполняли, пациенты с 3-4 ст. ЖМД, создающей угрозу несостоятельности наложенных швов, составила 17,9 %, тогда как в группе ПО таких случаев не отмечено (рисунок 8).

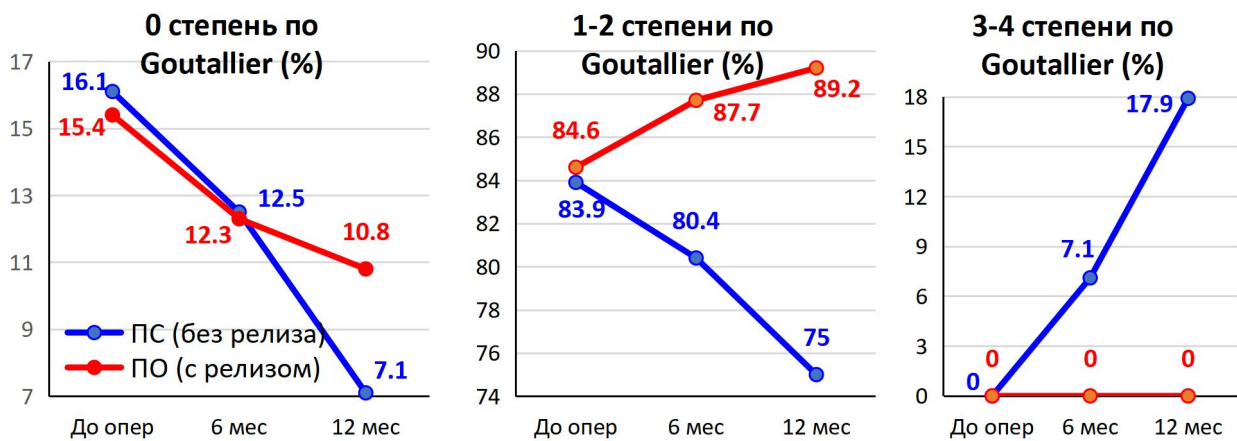


Рисунок 8 – Динамика степени тяжести жировой мышечной дегенерации в группах ПО и ПС

Таким образом, по показателям боли, функции плечевого сустава, регрессу нейропатии НН и динамике степени тяжести ЖМД преимущества хирургической тактики с выполнением релиза НН оказались статистически значимыми, и их можно считать доказанными.

Для ответа на вопрос о преимуществах разработанной нами модифицированной малоинвазивной хирургической техники релиза надлопаточного нерва группу ПО разделили на две подгруппы: ПО-1, где релиз выполняли по запатентованной нами методике, и ПО-2, где применяли модифицированную малоинвазивную технику релиза. на этом этапе исследования были проанализированы результаты лечения 24 человек в подгруппе ПО-1 и 41 человека в подгруппе ПО-2.

Начальные параметры в этих подгруппах были полностью сопоставимы: средние значения уровня боли по ВАШ не имели отличий, показатели функции по DASH отличались на 0,9 балла, по ASES на 0,6 балла, по CMS на 1,0 балл ($p >$

0,05). Через 12 месяцев после операции отмечены отличия в пользу пациентов подгруппы ПО-2: среднее значение уровня боли по ВАШ было лучше на 8,8 мм, функции по DASH – на 4,5 балла, по ASES – на 5,5 балла, по CMS – на 1,7 баллов. Незначительность данных отличий, хотя и в пользу подгруппы ПО-2, объясняется тем, что у всех пациентов обеих подгрупп в соответствии с нашим алгоритмом была применена одинаковая лечебная тактика, включающая релиз надлопаточного нерва, и различие заключалось лишь в технике исполнения релиза. Поэтому и функциональные результаты были схожими (рисунок 9).

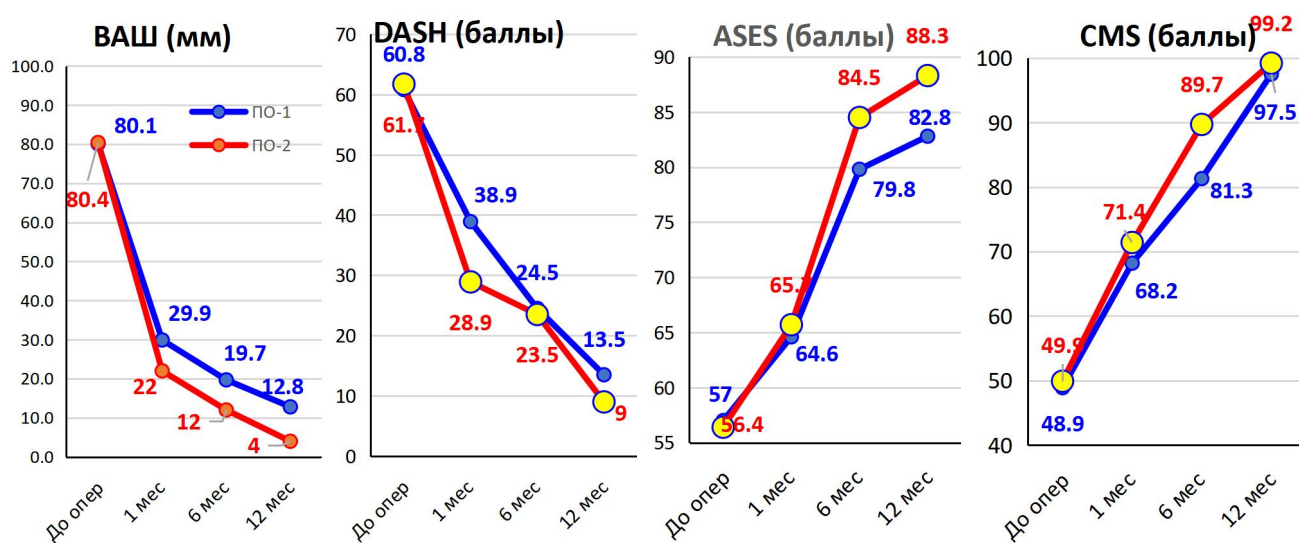


Рисунок 9 – Динамика показателей анкетирования в подгруппах ПО-1 и ПО-2

Доля случаев нейропатии НН перед операцией не имела статистически значимых отличий: в подгруппе ПО-1 она составила 25,0 %, а в подгруппе ПО-2 – 24,4 % - разница 0,6 % ($p > 0,05$). Через 12 месяцев после восстановления целостности СНМП в подгруппе ПО-1 признаки нейропатии сохранились у 2 человек из 6 (33,3 %), что мы связываем с возможной травматизацией эпинеурия при выполнении манипуляций, тогда как в подгруппе ПО-2 у всех 10 пациентов (100 %) нейропатия была купирована (рисунок 10).

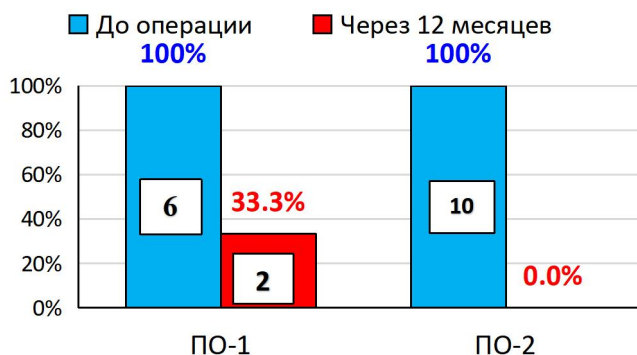

Рисунок 10 – Регресс нейропатии надлопаточного нерва в подгруппах ПО-1 и ПО-2 к 12 месяцам после операции (кол-во наблюдений)

В обеих подгруппах прогрессирование ЖМД было практически остановлено: только в 2 случаях в подгруппе ПО-1 и в одном случае в подгруппе ПО-2 отмечено появление к 12 месяцам признаков ЖМД 1 степени у пациентов, у которых раньше ее не было. Хотя эти единичные наблюдения не имеют статистической значимости ($p > 0,05$), однако важно, что ни в одном случае ЖМД не перешла в 3 или 4 степень, представляя угрозу для состоятельности наложенных швов и качества достигнутой регенерации (рисунок 11).

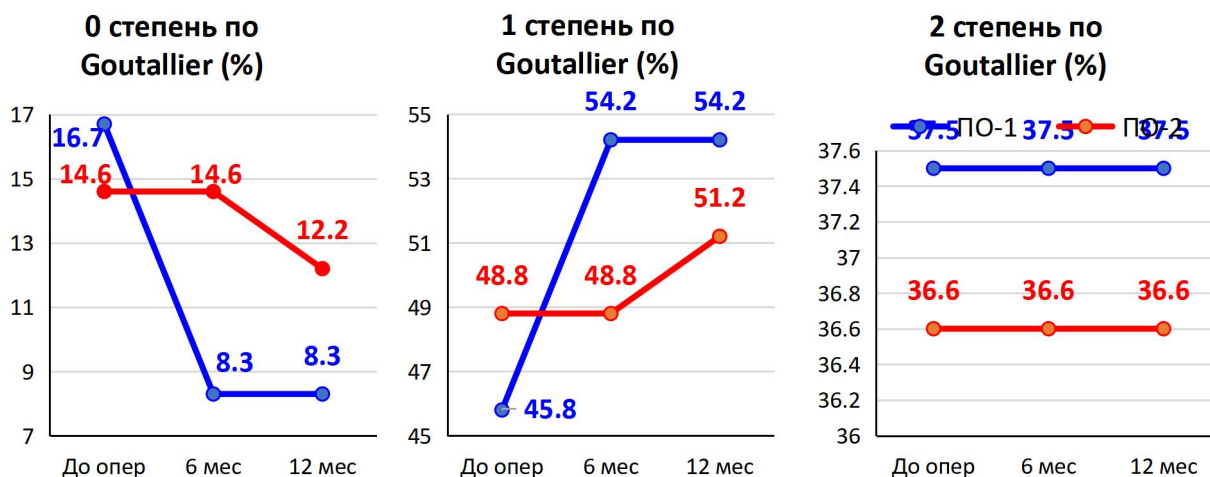


Рисунок 11 – Динамика степени тяжести ЖМД в подгруппах ПО-1 и ПО-2

Изменения амплитуды движений в плечевом суставе к 12 месяцам после операции в подгруппах ПО-1 и ПО-2 были примерно одинаковыми как по средним конечным показателям (отличие показателей сгибания составило $1,0^\circ$, отведения – $1,3^\circ$, наружной ротации – $0,5^\circ$, $p > 0,05$), так и по их динамике в

сравнении с начальными данными, то есть восстановление амплитуды движений не зависит от техники выполнения релиза (рисунок 12).

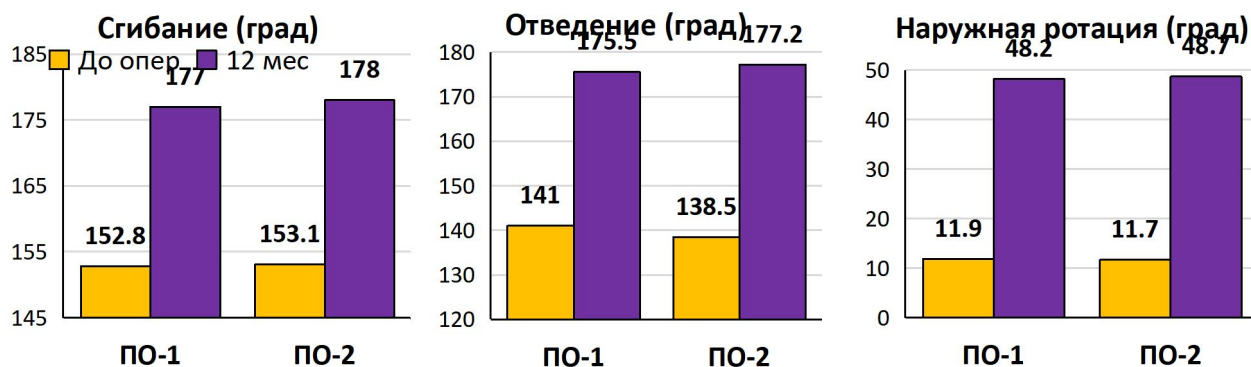


Рисунок 12 – Изменения средних показателей амплитуды движений в плечевом суставе к 12 месяцам после операции в подгруппах ПО-1 и ПО-2

По показателям боли, функции плечевого сустава, регрессу нейропатии НН отмечены преимущества выполнения релиза НН по нашей модифицированной малотравматичной методике, а динамика степени тяжести ЖМД была одинаково благоприятной в обеих подгруппах.

Таким образом, были получены ответы на оба вопроса, поставленных перед проспективным этапом исследования:

1) При *больших* разрывах надостной мышцы релиз надлопаточного нерва позволяет добиться регресса неврологической симптоматики, а в некоторых случаях – предотвратить развитие нейропатии.

2) Предложенная нами модифицированная малоинвазивная хирургическая техника релиза надлопаточного нерва более эффективна по сравнению с ранее используемой, что подтверждается динамикой регресса нейропатии, а также замедлением или отсутствием прогрессирования жировой мышечной дегенерации и восстановлением функции плечевого сустава.

ВЫВОДЫ

1. Результаты применения традиционной хирургической тактики у пациентов с *большими* (3-5 см) разрывами сухожилия надостной мышцы были через 12 месяцев хуже, чем при *средних* (1-3 см) разрывах по шкале боли ВАШ (на 8,7 мм) и функции DASH (на 6,4 балла). Нейропатия надлопаточного нерва при *больших* разрывах развилась в 22,2 % наблюдений, а доля жировой мышечной дегенерации возросла к 12 месяцам по сравнению с начальной на 14,1 %.

2. Выполнение релиза надлопаточного нерва привело к снижению доли его нейропатий в 8 раз, показав динамику регресса неврологической симптоматики лучше, чем в группе без релиза, в 5,7 раза.

3. Разработанная малоинвазивная хирургическая техника релиза надлопаточного нерва позволила добиться регресса нейропатии во всех случаях, а после релиза, выполненного с применением артроскопических инструментов через полноценный артроскопический порт, только у 2/3 пациентов (66,7 %).

4. Применение методики лечения пациентов с разрывами сухожилия надостной мышцы в сочетании с релизом надлопаточного нерва в соответствии с разработанным алгоритмом позволило к 12 месяцам после операции остановить прогрессирование жировой мышечной дегенерации, во всех случаях купировать нейропатию надлопаточного нерва а также, по сравнению с результатами применения традиционной хирургической техники, в 4,9 раза чаще полностью устранить боль и на 14 баллов улучшить функциональные результаты по DASH.

ПРАКТИЧЕСКИЕ РЕКОМЕНДАЦИИ

1. У пациентов с разрывами сухожилия надостной мышцы плеча (СНМП) в ходе предоперационного планирования следует на основании данных МРТ определять размер дефекта по классификации J.K.DeOrio & R.H.Cofield и степень жировой мышечной дегенерации по классификации Goutallier, от чего зависит выбор лечебной тактики в соответствии с разработанным нами алгоритмом.

2. Разрывы СНМП, превышающие размерами 3 см, имеют повышенный риск развития нейропатий надлопаточного нерва, а сочетание нейропатии с

ретракцией поврежденных тканей приводит к прогрессированию жировой мышечной дегенерации. В связи этим необходимо при таких разрывах, верифицированных с помощью МРТ, включать в комплекс исследования электронейромиографию, а при выявлении нейропатии надлопаточного нерва включать его релиз в план операции по восстановлению разрыва СНМП.

3. Вне зависимости от размера дефекта СНМП, во всех выявленных случаях нейропатии надлопаточного нерва необходимо выполнение его релиза, используя разработанную нами малоинвазивную хирургическую технику.

4. При *больших* (3-5 см) разрывах СНМП по классификации J.K.DeOrio & R.H.Cofield релиз надлопаточного нерва показан всем пациентам, даже при отсутствии явных признаков нейропатии, ввиду повышенного риска ее развития в таких случаях. При массивных разрывах (свыше 5 см) решение о релизе следует принимать индивидуально только при подтверждении жизнеспособности надлопаточного нерва.

СОКРАЩЕНИЯ

ВАШ – визуальная аналоговая шкала

ЖМД – жировая мышечная дегенерация

МРТ – магнитно-резонансная томография

НН – надлопаточный нерв

СНМП – сухожилие надостной мышцы плеча

ASES (American Shoulder and Elbow Surgeons standardized assessment form) – форма оценки плечевого сустава Американской ассоциации хирургов плеча и локтя

CMS – шкала Constant-Murley

DASH (The Disability of Arm, Shoulder, and Hand Measure) – опросник исходов и неспособности руки, плеча и кисти

РАБОТЫ, ОПУБЛИКОВАННЫЕ ПО ТЕМЕ ДИССЕРТАЦИИ

1. **Гиниятов А.Р.**, Иванов А.А., Егиазарян К.А., Тамазян В.О., Ратьев А.П. Артроскопическое восстановление сухожилия надостной мышцы плеча с одномоментной декомпрессией надлопаточного нерва в верхней вырезке лопатки // Хирургическая практика. 2023. Т. 8. № 2. С. 77-88.

2. **Гиниятов А.Р.**, Егиазарян К.А., Тамазян В.О., Ратьев А.П., Иванов А.А., Повалий А.А. Релиз надлопаточного нерва при артроскопическом выполнении шва сухожилия надостной мышцы плечевого сустава // Кафедра травматологии и ортопедии. 2023. № 4 (54). С. 7-15.

3. **Гиниятов А.Р.**, Иванов А.А., Егиазарян К.А., Тамазян В.О., Ратьев А.П. Артроскопическое восстановление сухожилия надостной мышцы с одномоментной декомпрессией надлопаточного нерва в верхней вырезке лопатки // В сб: Приоровские чтения 2023. Сборник работ X Всероссийской научно-практической конференции, посвященной 100-летию академика Волкова М.В. Москва, 2023. С. 44.

4. Егиазарян К.А., **Гиниятов А.Р.**, Тамазян В.О., Ратьев А.П. Способ хирургического лечения нейропатии надлопаточного нерва в надлопаточной вырезке. Патент на изобретение RU 2789578 С1, 06.02.2023. Заявка № 2022125931 от 04.10.2022.

5. **Гиниятов А.Р.**, Егиазарян К.А., Тамазян В.О., Ратьев А.П., Повалий А.А. Эффективность релиза надлопаточного нерва при артроскопическом выполнении шва в случаях посттравматического разрыва сухожилия надостной мышцы // Политравма. 2024. № 2. С. 16-25.

6. **Гиниятов А.Р.**, Егиазарян К.А., Тамазян В.О., Миленин О.Н., Ратьев А.П., Повалий А.А. Анализ результатов лечения при артроскопическом выполнении шва сухожилия надостной мышцы плечевого сустава // Вестник Национального медико-хирургического центра им. Н.И. Пирогова. 2024. Т. 19. № 1. С. 40-45.

7. **Гиниятов А.Р.**, Егиазарян К.А., Ратьев А.П., Повалий А.А., Тамазян В.О. Эффективность выполнения релиза надлопаточного нерва при артроскопическом выполнении шва при разрыве сухожилия надостной мышцы //Медико-фармацевтический журнал Пульс. 2024. Т. 26. № 6. С. 185-194.

Гиниятов Анвар Ринатович

«ХИРУРГИЧЕСКОЕ ЛЕЧЕНИЕ РАЗРЫВОВ СУХОЖИЛИЯ НАДОСТНОЙ МЫШЦЫ С ПРИМЕНЕНИЕМ РЕЛИЗА НАДЛОПАТОЧНОГО НЕРВА»

В работе проведен анализ современных методов оперативного лечения разрывов сухожилия надостной мышцы, в особенности артроскопической реконструкции ротаторной манжеты плеча и релиза надлопаточного нерва.

Ретроспективный анализ результатов лечения пациентов с применением стандартной методики артроскопического шва без релиза надлопаточного нерва позволил выявить зависимость функциональных исходов от размера разрыва, определить особенности прогрессирования жировой мышечной дегенерации, а также установить влияние нейропатии надлопаточного нерва на результаты хирургического лечения.

В проспективной части исследования проведено сравнение результатов артроскопического восстановления сухожилия надостной мышцы с выполнением и без выполнения релиза надлопаточного нерва, что позволило оценить его влияние на выраженность болевого синдрома, восстановление функции плечевого сустава, динамику жировой мышечной дегенерации и регресс неврологической симптоматики.

Проведено сравнительное исследование различных хирургических техник релиза надлопаточного нерва, в результате которого выявлены преимущества предложенной малоинвазивной методики, обеспечивающей более выраженное восстановление функции и более высокий уровень регресса нейропатии.

По результатам ретроспективного и проспективного исследований разработан алгоритм выбора хирургической тактики при разрывах сухожилия надостной мышцы и сформулирован дифференцированный подход к лечению данной категории пациентов.

Использование в клинической практике результатов диссертационного исследования позволило оптимизировать хирургическое лечение пациентов с разрывами сухожилия надостной мышцы, снизить частоту неблагоприятных исходов и улучшить функциональные результаты.

Giniyatov Anvar Rinatovich

«SURGICAL TREATMENT OF SUPRASPINATUS TENDON TEARS WITH SUPRASCAPULAR NERVE RELEASE»

In this study, modern surgical treatment methods for supraspinatus tendon tears are analyzed, with special attention to arthroscopic rotator cuff repair and suprascapular nerve release.

A retrospective analysis of the results of arthroscopic repair without suprascapular nerve release allowed to identify the dependence of functional outcomes on tear size, to assess the progression of fatty muscle degeneration, and to determine the role of suprascapular neuropathy in treatment outcomes.

In the prospective part of the study, a comparison of arthroscopic repair with and without suprascapular nerve release was performed, which allowed to evaluate its effect on pain reduction, functional recovery, fatty degeneration progression, and regression of neurological symptoms.

A comparative analysis of different surgical techniques of suprascapular nerve release demonstrated the advantages of the proposed minimally invasive technique, providing better functional outcomes and higher rates of neuropathy regression.

Based on the results of retrospective and prospective studies, an algorithm for selecting surgical treatment tactics and a differentiated treatment approach were developed.

The implementation of the results of this research into clinical practice allowed to optimize surgical treatment and improve functional outcomes in patients with supraspinatus tendon tears.