Федеральное государственное автономное образовательное учреждение высшего образования «Российский университет дружбы народов имени Патриса Лумумбы» Министерства науки и высшего образования Российской Федерации

На правах рукописи

Крестинин Михаил Владимирович

ЭФФЕКТИВНОСТЬ ХИРУРГИЧЕСКОГО ЛЕЧЕНИЯ ОПУЩЕНИЯ ЗАДНЕЙ СТЕНКИ ВЛАГАЛИЩА И РЕКТОЦЕЛЕ

3.1.4. Акушерство и гинекология

3.3.2. Патологическая анатомия

Диссертация
на соискание ученой степени
кандидата медицинских наук

Научные руководители:
доктор медицинских наук
Оразов Мекан Рахимбердыевич

засл. деятель науки РФ, член-корр. РАН,
доктор медицинских наук, профессор
Михалева Людмила Михайловна

Москва — 2025

ОГЛАВЛЕНИЕ

ГЛАВА 1. РЕКТОЦЕЛЕ: АКТУАЛЬНОСТЬ, ПРОБЛЕМЫ И ВОЗМОЖНОСТИ ПРЕОДОЛЕНИЯ (ОБЗОР ЛИТЕРАТУРЫ) 16
ГЛАВА 2. МАТЕРИАЛЫ И МЕТОДЫ ИССЛЕДОВАНИЯ 48
2.2 Методы исследования 51
2.2.1 Клинико-лабораторные и инструментальные методы исследования 51
2.2.2. Патоморфологическое исследование 55
2.2.3. Методы статистического анализа 57
ГЛАВА 3. МЕДИКО-СОЦИАЛЬНАЯ ХАРАКТЕРИСТИКА И КЛИНИКО-АНАМНЕСТИЧЕСКИЕ ДАННЫЕ ЖЕНЩИН РЕПРОДУКТИВНОГО ВОЗРАСТА С РЕКТОЦЕЛЕ 59
3.1 Медико-социальный портрет женщин репродуктивного возраста с ректоцеле 59
3.2 Клинические и инструментальные данные женщин репродуктивного возраста с ректоцеле 68
ГЛАВА 4. РЕЗУЛЬТАТЫ ПАТОМОРФОЛОГИЧЕСКОГО И ИММУНОГИСТОХИМИЧЕСКОГО ИССЛЕДОВАНИЙ МЫШЦ И ФАСЦИЙ ЗАДНЕГО КОМПАРТМЕНТА ТАЗОВОГО ДНА 78
4.1 Результаты патоморфологического исследования 78
4.2 Результаты иммуногистохимического исследования 91
ГЛАВА 5. НАУЧНОЕ ОБОСНОВАНИЕ И ОЦЕНКА ЭФФЕКТИВНОСТИ ХИРУРГИЧЕСКОГО МЕТОДА ЛЕЧЕНИЯ РЕКТОЦЕЛЕ 115
ГЛАВА 6. ОБСУЖДЕНИЕ РЕЗУЛЬТАТОВ ИССЛЕДОВАНИЯ 129
ЗАКЛЮЧЕНИЕ 144
СПИСОК СОКРАЩЕНИЙ И УСЛОВНЫХ ОБОЗНАЧЕНИЙ 149
СПИСОК ЛИТЕРАТУРЫ 152
ПРИЛОЖЕНИЯ 174

ВВЕДЕНИЕ

Актуальность темы исследования

Одну из важных проблем современного здравоохранения представляет пролапс тазовых органов (ПТО). В настоящее время распространенность данной патологии растет, что связано с постарением населения и увеличением доли женщин старшего возраста [5, 105, 124, 182]. Однако в последние годы отмечают «омоложение» заболеваемости ПТО — специфические для пролапса гениталий признаки могут иметь молодые и даже юные женщины [20, 25]. И постарение населения, и омоложение заболеваемости позволяют прогнозировать более чем двукратный рост числа больных ПГ в ближайшие 30 лет [105].

Клинически выраженный ПТО не только увеличивает социально-экономическое бремя на систему здравоохранения и семейный бюджет, но и существенно влияет на важнейшие аспекты качества жизни женщин — ее социальную, профессиональную и сексуальную сферу. Дисфункцию тазового дна обнаруживают у 30–76% обратившихся за гинекологической помощью [78]. В России встречаемость ПТО составляет 15–40%, а в возрасте 50 лет и старше — около 40% [17, 10]. Риск операции по поводу пролапса у женщины в течение жизни до 80 лет составляет 12–19% [106].

Передний пролапс регистрируют в два раза чаще, чем ректоцеле и в три раза чаще апикального пролапса [33, 71, 105]. Мало- или бессимптомное ректоцеле регистрируют у 40% рожавших женщин и у 12% нерожавших [52, 136]. В России распространенность ректоцеле среди пациенток с жалобами на нарушение дефекации оценивают в 7,0–56,5% [9]: эта группа женщин составляет до 80% всех больных, страдающих запорами. Примерно 1/2–2/3 всех пациенток с ПТО имеют комбинированный пролапс двух или трех отделов: у 55% женщин с ректоцеле одновременно диагностируется опущение свода влагалища [121, 156]. Кроме того, ректоцеле может сопровождаться выпадением прямой кишки [98].

Сегодня не вызывает сомнений, что ректоцеле, помимо механической (травматической), имеет и генетическую природу. В ряде исследований показано, что в мышечном слое вагинальной стенки у пациенток с ПТО выявляют дезорганизацию архитектуры [39, 40, 101, 104, 178]. Генетически обусловленные нарушения синтеза внеклеточного матрикса (ВКМ) и метаболизма могут влиять на поддерживающую систему таза и приводить к возникновению и развитию пролапса тазовых органов [31, 65, 69, 73, 84, 94, 99, 162, 167, 174, 187]. Так, есть данные, что аномальные уровни компонентов соединительной ткани в мышечной оболочке передней стенки влагалища при ПТО связаны с переключением с коллагена I типа, состоящего из жестких волокон, способных выдерживать высокие тяговые усилия в соединительной ткани, формирующей тазовое дно, на коллаген III типа с более тонкими и хрупкими волокнами [39, 101, 178]. Кроме того, дисбаланс во ВКМ, обусловленный сверхактивацией матриксных металлопротеиназ, также может играть роль в патогенезе ПТО [40, 104]. В норме их активность контролирует специфический фермент — тканевый ингибитор металлопротеиназ (ТИМП), что обеспечивает динамический баланс во внеклеточном матриксе. Следовательно, это семейство ферментов также может быть связано с патогенезом ПТО [101].

Для хирургического лечения ректоцеле разработано и предложено несколько десятков способов оперативного вмешательства и их модификаций. Почти все хирургические вмешательства по поводу ПТО связаны с некоторым улучшением КЖ [131], но операция не гарантирует избавления от симптоматики: по данным Хитарьян А.Г., 85% женщин, перенесших оперативное лечение ректоцеле, продолжают постоянный или периодический прием пищевых волокон и/или осмотических слабительных [150].

При выполнении оперативного вмешательства в качестве доступа используют трансвагинальный, трансперинеальный, трансректальный и трансабдоминальный, однако достаточных доказательных данных о преимуществах того или иного доступа в настоящее время нет. Пластика с

трансректальным доступом мало освещена в отечественной и зарубежной литературе. Авторы Кокрейновского обзора (2018) [155], пришли к заключению, что после трансанальной пластики выше вероятность рецидива ректоцеле (ОР=4,12, 95%ДИ 1,56–10,88) и послеоперационная обструкция дефекации (ОР=1,67, 95%ДИ 1,0–2,79). Недостаточно данных для выводов о разнице в продолжительности операций, о частоте послеоперационных осложнений, однако отмечена более высокая вероятность последних после трансанальной пластики (от 2 до 21%) [155].

В литературе хорошо освещены методы коррекции ректоцеле с использованием сетчатых имплантов, применение которых нередко осложняется эрозиями, болевым синдромом, диспареунией и т.д. [150]. Эксперты пяти академических обществ Франции (AFU, CNGOF, SIFUD-PP, SNFCP и SCGP) заявили об отсутствии аргументов в пользу рутинного использования ректовагинальной сетки для предотвращения ректоцеле (уровень С) [44]. Российские клинические рекомендации [9] допускают применение синтетических имплантов.

Разработанные в России методы лечения ректоцеле (задняя кольпоперинеолеваторопластика с использованием *m.puborectalis*; леваторопластика с иссечением треугольного лоскута из задней стенки влагалища, наложением гофрирующих швов на переднюю стенку *rectum*, сведение *mm. levator ani* наложением швов, и др.) [15, 16] достаточно эффективны, но не лишены недостатков — в частности, вероятности рецидива самого ректоцеле, неясных отдаленных функциональных результатов.

В этой связи не прекращается совершенствование методов хирургической коррекции ПГ. К настоящему времени так и не разработано четких рекомендаций по выбору оптимальной методики хирургического лечения ПТО. Кроме того, частота рецидивов ректоцеле настолько высока, что поиск наиболее безопасного и эффективного метода оперативного лечения этой патологии является настоящим вызовом для клиницистов всего мира.

Таким образом, пролапс гениталий сохраняет свою актуальность как серьезная проблема общественного здравоохранения, которая будет только расти в связи с постарением населения. Очевидно, что важнейшее значение для эффективности коррекции пролапса, предупреждения осложнений и рецидивов, имеет анатомически и патогенетически обоснованное хирургическое вмешательство, выполненное в адекватном объёме. В связи с вышеизложенным, необходим дальнейший научный анализ результатов предложенных способов оперативного лечения, требуется совершенствование применяемых методик и их модификаций, необходимо стандартизировать показания к оперативному лечению и его объему. Все это позволит улучшить анатомический и функциональный результаты хирургического вмешательства, снизить риски операционных осложнений и рецидивов, и в конечном итоге, улучшить качество жизни пациенток.

Степень разработанности темы

Более чем у 50% женщин с ПГ отмечают симптоматическое течение, но только 3% больных предъявляют соответствующие жалобы [41, 46]. Факт замалчивания женщинами своего состояния, недооценки его влияния на показатели здоровья и качество жизни (КЖ) при широкой эпидемиологической распространенности позволяет определить ПТО как «скрытую эпидемию» [22]. ПТО не угрожает жизни непосредственно, но негативно влияет на ее качество [21], социальную и профессиональную активность, существенно ухудшает личную и сексуальную жизнь у 40% женщин. При некоторых состояниях (например, при анальной или мочевой инконтиненции) удар по КЖ можно охарактеризовать как катастрофический.

Сохраняет свою актуальность изучение патогенетических механизмов ПТО. Описания DeLancey и Petros PE дали возможность обнаруживать, диагностировать и лечить ПТО, но не объяснили причин ослабления соединительной ткани и связок тазового дна. Результаты изучения свойств коллагена соединительной ткани в аспекте риска ПТО, функции фибробластов, матричных металлопротеиназ противоречивы [45, 60, 141, 145,

161]. Это объясняет важность продолжения исследований факторов риска и патогенеза ректоцеле для разработки эффективных лечебных и профилактических вмешательств. В связи с будущим ростом востребованности операций по коррекции ПТО (и ректоцеле), связанным с увеличением заболеваемости на фоне постарения населения и «омоложения» ПТО, поиск и разработка высокоэффективных, экономически оптимальных вариантов коррекции ректоцеле критически необходимы.

Важный эпидемиологический аспект — высокая частота рецидивов ПТО 25–40% [1, 11, 149] и потребность в повторных операциях. Не каждый рецидив сопровождается симптомами и диагностируется. В последние годы изменились оценка ПТО и показания к повторной операции. Если раньше любой рецидив ПГ расценивали как неудачу хирургического лечения, то в настоящее время результаты оперативного вмешательства оценивают по облегчению симптоматики и улучшению КЖ пациентки [105, 131].

Высокая частота рецидивов диктует потребность в совершенствовании хирургических методов лечения в отношении предотвращения рецидивирования пролапса, поскольку методики, используемые в настоящее время, не показывают тех результатов, к которым стремятся и врачи, и пациентки [1]. Во всем мире остается дискутабельным вопрос о применении синтетических сеток при коррекции ректоцеле из-за высокого риска послеоперационных осложнений. Технологии операции с использованием собственных тканей для пластики ПТО не проработаны, врачи нередко забывают про необходимость пликации фасции Денонвилье при оперативном вмешательстве. Проблема далека от решения еще и потому, что успех операции и риск осложнений зависит не только от техники оперативного вмешательства, но и профессионализма врачебной (нередко мультидисциплинарной) бригады.

Таким образом, даже после успешного хирургического лечения его результаты (кратко-, средне- и долгосрочные) часто не удовлетворяют ни врачей, ни пациенток, поскольку не достигается ожидаемый функциональный

эффект, сохраняется риск интра- и послеоперационных осложнений, а также рецидивирования.

Не вызывает сомнений, что используемые методы коррекции ректоцеле недостаточно эффективны и сопряжены с повышенным риском интра- и послеоперационных осложнений, высокой частотой рецидивов. Данные проведенных исследований неоднозначны и зачастую противоречивы. До сих пор не стратифицированы показания к хирургическому вмешательству, не систематизированы критерии безопасности применяемых методик оперативного лечения, не унифицирован выбор и объем оптимального для конкретной клинической ситуации вмешательства при ректоцеле.

В этой связи очевидна необходимость повышения эффективности существующих методов хирургического лечения ректоцеле, обеспечивающих не только низкую частоту рецидивов, но и высокие функциональные результаты — краткосрочные и отдаленные. Все перечисленное выше определяет актуальность темы и целей диссертационного исследования.

Целью настоящего исследования является улучшение исходов лечения и качества жизни пациенток, страдающих опущением задней стенки влагалища, сопровождающимся ректоцеле.

Задачи исследования

1. Выявить клинико-анамнестические факторы риска опущения задней стенки влагалища и формирования ректоцеле.

2. Установить характерные морфологические изменения ректовагинальной фасции и лобково-прямокишечной мышцы пациенток, страдающих опущением задней стенки влагалища и ректоцеле.

3. Выявить иммуногистохимические детерминанты дезорганизации тканей ректовагинальной фасции и лобково-прямокишечной мышцы (MMP-1, TIMP-1, коллаген I и III типов) у пациенток изучаемой когорты.

4. Исследовать взаимосвязь степени выраженности дезорганизации ректовагинальной фасции и лобково-прямокишечной мышцы от времени родовой травмы.

5. Определить наиболее информативные сонографические критерии ректоцеле при опущении задней стенки влагалища.

6. Разработать оригинальную методику перинеолеваторопластики с использованием двойной пликации ректовагинальной фасции и оценить ее эффективность в течение года наблюдения.

Научная новизна исследования. Получены приоритетные данные, значительно расширяющие существующие представления об участии тканевых и клеточных элементов в патогенезе опущения задней стенки влагалища, сопровождающегося ректоцеле. Впервые установлена взаимосвязь между клинико-анамнестическими, морфологическими, иммуногистохимическими характеристиками и процессами дезорганизации тканевых структур тазового дна.

Получены новые данные о патогенетической роли нарушения баланса компонентов внеклеточного матрикса (ММР-1, коллаген I-III типа) и факторов его регуляции (TIMP-1) в развитии ректоцеле. Установлена корреляция между степенью преобладания коллагена III типа над коллагеном I типа и тяжестью клинических проявлений ректоцеле. Разработанана авторская патогенетическая классификация морфологических изменений ректовагинальной фасции и лобково-прямокишечной мышцы, отражающая степень дезорганизации тканевых структур. Доказана взаимосвязь между степенью выраженности дезорганизации ректовагинальной фасции и лобково-прямокишечной мышцы и давностью акушерской травмы промежности.

Впервые показана значимость появления и накопления аморфного вещества – более интенсивного в фасции по сравнению с мышцей ($p<0,05$), в соответствии со степенью выраженности морфофункциональных нарушений (слабая, умеренная и выраженная).

Определены информативные сонографические критерии диагностики ректоцеле, что позволяет объективно оценить степень выраженности анатомических и функциональных нарушений и эффективность лечения в динамике.

Разработана и внедрена оригинальная методика перинеолеваторопластики с использованием двойной пликации ректовагинальной фасции (Патент на изобретение: RU 2781325 C1, 11.10.2022.), существенно ($p<0,05$) улучшающая исходы оперативного лечения (достижение анатомо-функциональных результатов лечения, снижение частоты рецидивов заболевания).

Теоретическая и практическая значимость исследования. Полученные результаты дополняют и обогащают концепцию патогенеза ректоцеле за счет расширения представлений о структурно-функциональных изменениях в ректовагинальной фасции и лобково-прямокишечной мышце, а также позволяют обосновать комплексный подход к диагностике и ранней хирургической коррекции ректоцеле с учетом персональных параметров. Практическому здравоохранению предложены сонографические критерии для оценки тяжести ректоцеле, включающие измерение размера дефекта ректовагинальной фасции, толщины m. bulbocavernosus и m.puborectalis, диастаза их медиальных пучков, а также высоты сухожильного центра промежности. Разработана авторская морфологическая классификация степени тяжести дезорганизации тканевых структур.

Предложена и апробирована оригинальная методика перинеолеваторопластики с использованием двойной пликации ректовагинальной фасции, позволяющая повысить результативность коррекции опущения задней стенки влагалища и ректоцеле, и значимо (в 6,8 раза, $p=0,025$) снизить частоту рецидивов в течение года наблюдения, в сравнении с традиционными технологиями хирургического лечения.

Методология и методы исследования

Исследование выполнено в период 2021–2024 гг. на клинической базе кафедры акушерства и гинекологии с курсом перинатологии МИ РУДН (зав. кафедрой – засл. деятель науки РФ, член-корр. РАН, проф. В.Е. Радзинский) - ЧУЗ «КБ «РЖД-Медицина» им. Н.А. Семашко» (директор - д.м.н. А.М. Явися, зав. гинекологическим отделением – к.м.н. В.А. Тимченко).

Патоморфологическое и иммуногистохимические (ИГХ) исследования выполняли в лаборатории клинической морфологии «НИИМЧ им. акад. А.П. Авцына ФГБНУ «РНЦХ им. акад. Б.В.Петровского» (директор, зав. лабораторией клинической морфологии – засл. деятель науки РФ, член-корр. РАН, проф. Л.М. Михалева) и в патологоанатомическом отделении ГБУЗ «ГКБ №31 им. акад. Г.М. Савельевой ДЗМ» (зав. патологоанатомическим отделением – засл. деятель науки РФ, член-корр. РАН, проф. Л.М. Михалева).

Исследование было открытым, когортным и комбинированным (включало ретро- и проспективный этапы). Респондентки были полностью проинформированы о целях и дизайне исследования, от каждой было получено информированное согласие. Исследование одобрено локальным этическим комитетом РУДН (протокол №12/8 от 10 декабря 2024 года).

В ретроспективный этап были включены 96 пациенток в возрасте 15-49 лет, госпитализированных для оперативного лечения с диагнозом ректоцеле (МКБ-10: N81.6 Ректоцеле) в период 2019-2021 гг., клинико-анамнестические данные которых сравнивали с пациентками контрольной группы/группы морфологического контроля аналогичного возраста (n=30), госпитализированными для оперативного лечения по поводу кист гартнерова хода влагалища (МКБ-10: N89. Другие невоспалительные болезни влагалища) и не имеющими верифицированного диагноза «N81.6 Ректоцеле».

В морфологический этап исследования вошли 76 пациенток в возрасте 15-49 лет, госпитализированных с диагнозом ректоцеле (МКБ-10: N81.6 Ректоцеле) в период 2021-2024 гг. Биоптаты ректовагинальной фасции и mm. puborectalis у пациенток группы морфологического контроля были получены в ходе реконструктивно-пластических операций по поводу кист гартнерова хода влагалища (МКБ-10: N89. Другие невоспалительные болезни влагалища).

В проспективный хирургический этап вошли 76 пациенток, госпитализированных в период 2021-2024 гг. с диагнозом ректоцеле (МКБ-10: N81.6 Ректоцеле). После трансперинеальной сонографии и комплексного перинеологического исследования все 76 пациенток были случайным образом

рандомизированы на две группы: n=38 - для выполнения задней кольпоррафии, перинолеваторопластики с двойной пликацией фасции по оригинальной методике (Патент на изобретение: RU 2781325 C1, 11.10.2022.) и n=38 - для выполнения стандартной операции в объеме задней кольпоррафии, перинеолеваторопластики.

Исследование выполнено в соответствии и с соблюдением принципов доказательной медицины (отбор и включение пациенток в исследование, статистическая обработка полученных результатов). Дизайн исследования — открытое проспективное исследование в статистически гомогенных группах с использованием клинических, инструментальных и лабораторных методов диагностики, хирургического метода лечения. Полученные данные обработаны с использованием методов медико-биологической статистики.

Положения, выносимые на защиту:

1. Достоверными клинико-анамнестическими факторами риска ректоцеле при опущении задней стенки влагалища следует считать: наличие у пациенток ИМТ > 24,9кг/м2 ≤ 39,9 кг/м2 (ОШ=6,36; 95% ДИ: 1,42–28,57), рецидивирующих вагинитов (ОШ=5,48; 95% ДИ: 1,22 – 24,39), указаний в анамнезе на тяжелый физический труд (ОШ=4,67; 95% ДИ: 1,03 – 21,28), многоплод-ную беременность (ОШ=4,67; 95% ДИ: 1,03 – 21,28), хроническую констипацию (ОШ=3,70; 95% ДИ: 1,04 – 13,16), пролапс тазовых органов у родственников (ОШ=3,73; 95% ДИ: 1,20 – 11,63), разрыв промежности 3-4 степени в родах (ОШ=3,55; 95% ДИ: 1,48 – 8,55), роды с использованием вакуум-экстракции плода (ОШ=3,14; 95% ДИ: 1,10 – 8,93) и хронических болезней бронхо-легочной системы, сопровождающихся кашлем (ОШ=3,11; 95% ДИ: 1,17 – 8,33). Это позволяет выделить группу риска развития ректоцеле и способствует более ранней его диагностике.

2. В основе патогенеза опущения задней стенки влагалища с формированием ректоцеле лежат морфологические проявления дезорганизации тканей ректовагинальной фасции и лобково-прямокишечной мышцы: фиброз различной степени выраженности, структурные нарушения

мышечных волокон по типу разволокнения, а также анатомо-функциональные изменения в составе и структуре соединительной ткани. Отличительной особенностью изменений в фасции является появление и накопление аморфного вещества.

3. Иммуногистохимические детерминанты дезорганизации ректовагинальной фасции и лобково-прямокишечной мышцы формируются в результате нарушения нормальных процессов ремоделирования соединительной ткани и дисбаланса компонентов внеклеточного матрикса и факторов его регуляции в сторону значимого ($p<0,001$) повышения экспрессии MMP-1 и коллагена III типа, снижения экспрессии TIMP-1. Эти изменения, в свою очередь, предопределяют степень деградации коллагена - увеличение соотношения коллагена III/ I типов, более выраженное в фасциальной ткани ректовагинальной перегородки. Эти изменения могут служить маркерами тяжести патологического процесса и потенциальными предикторами риска рецидива после хирургического лечения.

4. Прогрессирование ректоцеле характеризуется временно'й зависимостью патологических изменений после родовой травмы, что подтверждается статистически значимой корреляцией между давностью травматичных родов и ключевыми показателями дезорганизации тканей тазового дна: экспрессией MMP-1 ($r=0,463$ для m. puborectalis; $r=0,415$ для ректовагинальной фасции, $p < 0,001$), экспрессией TIMP-1 (соответственно $r = -0,463$ и $r = -0,415$, $p < 0,001$),а также соотношением коллагена I/III типов ($r = -0,512$, $p < 0,001$).

5. Разработанная оригинальная методика перинеолеваторопластики с использованием двойной пликации ректовагинальной фасции значимо более ($p<0,05$) эффективна в коррекции ректоцеле по сравнению с традиционными хирургическими технологиями: через год наблюдения больше толщина mm.puborectalis (в среднем 0,65±0,10 см против 0,60±0,09 см), меньше выраженность хронической констипации по шкале запоров Векснера (соответственно 8,3 ± 1,2 баллов против 12,9 ± 1,5) и диспареунии по шкале

ВАШ (соответственно 4,51±4,73 баллов против 19,24±12,72), ниже частота рецидивов (2,7% против 18,4%), выше уровень качества жизни (32,30±26,16 баллов по шкале PFDI-20 против 42,64±27,92 баллов).

Апробация диссертационной работы состоялась 29 августа 2024 г. на заседании кафедры акушерства и гинекологии с курсом перинатологии РУДН совместно с сотрудниками о специалистами из НИИМЧ им. акад. А.П. Авцына ФГБНУ «РНЦХ им. акад. Б.В. Петровского» (засл. деятель науки РФ, член-корр. РАН, д.м.н., проф. Л.М. Михалева, член-корр. РАН, д.м.н., проф. Л.В.Кактурский, д.м.н. Н.В.Низяева, к.м.н. А.Е. Бирюков, к.м.н. К.Ю.Мидебер), протокол заседания №1.

Работа выполнена в рамках основной научно-исследовательской деятельности кафедры акушерства и гинекологии с курсом перинатологии медицинского института РУДН «Репродуктивное здоровье населения Московского мегаполиса и пути его улучшения в современных экологических и социально-экономических условиях» (номер гос. регистрации 01.9.70 007346, шифр темы 317712).

Результаты диссертационного исследования внедрены в клиническую практику гинекологического отделения ЧУЗ «КБ «РЖД-Медицина» имени Н.А. Семашко» и в работу патологоанатомического отделения ГБУЗ «ГКБ №31 имени академика Г.М. Савельевой» ДЗМ, а также в учебный процесс кафедры акушерства и гинекологии с курсом перинатологии и кафедры акушерства, гинекологии и репродуктивной медицины ФНМО МИ РУДН.

Автор лично выкопировал данные из 126 истории болезней пациенток с опущением задней стенки влагалища и ректоцеле на ретроспективном этапе, сформировал массив данных с учетом группы морфологического контроля (n=30), осуществлял курацию 76 пациенток с с опущением задней стенки влагалища и ректоцеле и группы морфологического контроля (n=30) на проспективном этапе, отвечал за достоверность первичных данных и осуществлял их анализ, а также интерпретацию полученных результатов.

Автором лично сформулированы выводы, практические рекомендации и научные положения работы, подготовлены научные публикации.

Основные положения диссертации доложены, обсуждены и одобрены на: IV Общероссийской научно-практической конференции акушеров-гинекологов «Оттовские чтения» (Москва, 2022), XVI Общероссийском семинаре «Репродуктивный потенциал России: версии и контраверсии» (Сочи, 2022), X Международной научно-практической конференции (Уфа, 2023) и XVIII Общероссийском научно-практическом семинаре «Репродуктивный потенциал России: версии и контраверсии» (Сочи, 2024).

По материалам диссертационной работы подготовлено 10 публикаций, в том числе 3 статьи в изданиях, зарегистрированных в базе SCOPUS и 4 статьи в изданиях, рекомендованных ВАК и РУДН. Получен патент на изобретение RU 2781325 C1, 11.10.2022. Заявка № 2022116439 от 20.06.2022 «Способ хирургического лечения опущения влагалища, сопровождающегося ректоцеле».

Диссертация изложена на 177 страницах, состоит из введения, обзора литературы, материалов и методов исследования, 3 глав результатов собственных исследований, обсуждения, заключения, списка сокращений и списка литературы. Работа иллюстрирована 24 таблицами, 39 рисунками. Список литературы включает 187 источников, в том числе 160 иностранных.

Соответствие паспорту научной специальности. Диссертация соответствует паспортам научных специальностей 3.1.4. Акушерство и гинекология и 3.3.2. Патологическая анатомия.

ГЛАВА 1. РЕКТОЦЕЛЕ: АКТУАЛЬНОСТЬ, ПРОБЛЕМЫ И ВОЗМОЖНОСТИ ПРЕОДОЛЕНИЯ (ОБЗОР ЛИТЕРАТУРЫ)

1.1. Актуальность проблемы и распространенность пролапса тазовых органов

Одну из важных проблем современного здравоохранения представляет пролапс тазовых органов (ПТО; синоним — пролапс гениталий, ПГ) в связи с широким и растущим распространением данной нозологии [105]. Снижения заболеваемости специалисты не ожидают, напротив, её распространённость растет [5]. Это связано с изменениями образа жизни, с постарением населения и увеличением числа женщин старшей возрастной группы. Кроме того, в последние годы отмечают «омоложение» заболеваемости ПТО. Эксперты прогнозируют более чем двукратный рост числа больных ПГ в ближайшие 30 лет — до 88 млн в 2050 г [105].

Дисфункцию тазового дна обнаруживают у 30–76% женщин, обращающихся за гинекологической помощью, а у 3–6% из них стенки влагалища опускаются ниже уровня гименального кольца [78]. Есть данные об этнических отличиях заболеваемости ПТО: так, по данным Dietz HP et al. (2003 г.) Kim S et al. (2005г.) латиноамериканки и европейские женщины подвержены более высокому риску развития ПОЗ, чем женщины африканской, азиатской и других этнических групп [50, 87]. В России заболеваемость ПТО составляет 15–40%, а в возрастной группе женщин 50 лет и старше — около 40% [10, 17]. Следует отметить, что частота ПТО увеличивается с возрастом [105]: по данным Wu JM et al., пациентки в возрасте от 20 до 29 лет составляют 6% женщин с ПТО, 50–59 лет и старше — 31%, и почти 50% женщин с ПТО относятся к возрастной группе 80 лет и старше [124]. Риск операции по поводу пролапса у женщины в течение жизни до 80 лет составляет 12–19%, но после 80 лет частота операций снижается [106]. В США ежегодно проводится более 300 000 операций по поводу пролапса [98]. Прогнозируют, что в связи с увеличением продолжительности жизни, ростом числа женщин старше 65 лет

ПТО составит серьезную проблему для здоровья. Wu JM et al. оценили число пациенток с ПТО в США в 5 млн женщин к 2050 г. [182].

По данным литературы, из всех видов ПТО наиболее распространен передний ПГ (цистоцеле) — его частота в 2 раза превышает таковую у ректоцеле и в три раза у апикального пролапса [33, 71, 105]. Эксперты отмечают, что примерно 1/2–2/3 всех пациенток с ПТО имеют комбинированный пролапс двух или трех отделов. Так, по данным Haylen BT et al. (2016, 2022 гг.), у 55% пациенток с ректоцеле одновременно диагностируется опущение свода влагалища [121, 156]. Кроме того, ректоцеле может сопровождаться выпадением прямой кишки: такое сочетание, по данным Hamahata Y et al., встречается у 30–48% пациенток, пролеченных по поводу выпадения прямой кишки [98].

Ректоцеле определяют как патологический процесс, при котором происходит грыжевое выпячивание структур передней стенки прямой кишки через заднюю стенку влагалища в просвет нижних половых путей [8, 92, 136]. Это один из вариантов пролапса тазовых органов (ПТО), патогенетически связанный с дефектом ректовагинальной перегородки (РВП) — приобретенным или/и наследственно детерминированным. РВП представляет собой соединительнотканную фасцию, толщина которой варьирует в пределах 0,1–2,6 мм, увеличиваясь от срединной линии медиально [92]. По определению Российского общества колопроктологов, ректоцеле — это дивертикулоподобное выпячивание стенки прямой кишки в сторону влагалища (переднее ректоцеле) и/или по задней полуокружности кишки (заднее ректоцеле). Переднее ректоцеле может быть представлено как изолированная форма, или в сочетании с задним ректоцеле и внутренней инвагинацией прямой кишки [9].

Женщины составляют примерно 70% больных с ректальным пролапсом, а пик заболеваемости приходится на возраст старше 70 лет. Однако оценить точную распространенность ректоцеле затруднительно [105]. По данным зарубежной литературы, мало- или бессимптомный ректоцеле регистрируют у

40% рожавших женщин и у 12% нерожавших [52, 136], у 46% прооперированных по поводу ПТО женщин показанием к вмешательству было ректоцеле [136]. Эксперты Российского общества колопроктологов оценивают распространенность ректоцеле среди женщин с жалобами на нарушение дефекации в 7,0–56,5% [9]: эта группа женщин составляет до 80% всех больных, страдающих запорами.

Более чем у 50% женщин с ПГ отмечают симптоматическое течение, но только 3% больных предъявляют соответствующие жалобы [41, 46]. В остальных случаях течение ПТО до определенного момента бессимптомное либо пациентки утаивают от врача специфические жалобы. В таких ситуациях диагноз может быть поставлен при детальном опросе и активном выявлении жалоб с последующим гинекологическим осмотром. Факт замалчивания женщинами своего состояния, недооценки его влияния на показатели здоровья и качество жизни при широкой эпидемиологической распространенности позволяет определить ПТО как «скрытую эпидемию» [22]. Эта «эпидемия», хотя и не угрожает жизни непосредственно, но снижает ее качество [21], социальную и профессиональную активность, существенно ухудшает личную и сексуальную жизнь у 40% женщин.

Еще один важный эпидемиологический аспект — высокая частота рецидивов ПТО и потребность в повторных операциях. И если по второму показателю есть статистические данные, то первый точно неизвестен, поскольку не каждый рецидив сопровождается симптомами и диагностируется. Кроме того, в последние годы изменились оценка ПТО и показания к повторной операции. Если раньше любой рецидив ПГ расценивали как неудачу хирургического лечения, то в последние годы опираются на облегчение симптоматики и улучшение качества жизни пациентки — по этим параметрам оценивают результаты оперативного вмешательства [105]. В доступной литературе частоту рецидивирования после оперативного лечения ПТО оценивают в 25–40% [11, 149].

Классификация. В практической работе используют классификации ректоцеле, предложенные Block IR и Краснопольским В.Н и соавт.

1. По уровню дефекта ректовагинальной перегородки [36]:

• нижнее ректоцеле, локализованное в нижней трети влагалища;

• среднее — в средней трети влагалища;

• высокое — в верхней трети влагалища.

2. По выраженности анатомических изменений [23]:

• 1 степень — ректоцеле определяется только при пальцевом исследовании прямой кишки как небольшой карман передней стенки rectum;

• 2 степень — выпячивание прямой кишки во влагалище доходит до его преддверия;

• 3 степень — выпячивание передней стенки прямой кишки выходит за пределы влагалища.

Самой известная и распространенная в клинической практике классификация — POP-Q (Таблица 1.1) [146].

Таблица 1.1 – Стадии пролапса тазовых органов POP-Q [146]

Стадия	**Критерий**
0	Пролапс не выявляется
I	Дистальная точка пролапса находится выше уровня гимена более чем на 1 см
II	Самая дистальная часть пролапса находится проксимальнее или дистальнее плоскости гименального кольца на 1 см и менее
III	Самая дистальная часть пролапса выступает более чем на 1 см ниже гимена, но при этом нет полного выпадения влагалища
IV	Полное выпадение матки или купола влагалища

В России используют также классификацию, разработанную «НМИЦ колопроктологии им. Рыжих А.Н.» Министерства здравоохранения РФ, преимущества которой — удобство применения и отсутствие необходимости

использования дополнительных инструментов [80]. В соответствии с этой классификацией выделяют три степени ректоцеле.

Степень 1 — при пальцевом исследовании определяется карман передней стенки *rectum,* не достигающий уровня *vestibulum vaginae.*

Степень 2 — пролабирующая передняя стенки rectum доходит до уровня *vestibulum vaginae.*

Степень 3 — задняя стенка влагалища выбухает за пределы половой щели.

В МКБ-10 ректоцеле отнесено к «Болезням мочеполовой системы (XIV)», к блоку «Невоспалительные болезни женских половых органов»; N81.6. Ректоцеле.

Таким образом, пролапс гениталий сохраняет свою актуальность как серьезная медико-социальная проблема. По прогнозам экспертов, ее значимость в РФ и в развитых странах будет только расти в связи с постарением населения в целом и увеличения доли женщин старшего возраста. Это объясняет важность пристального изучения факторов риска заболевания, вопросов патогенеза, особенностей клинического течения и диагностики ПТО в целом и ректоцеле в частности. Прогресс в изучении всех этих вопросов позволит улучшить результаты лечения этого состояния (в том числе хирургического) и позволит разработать эффективные профилактические мероприятия.

1.2. Факторы риска и патогенез пролапса тазовых органов и ректоцеле

Факторы риска развития ректоцеле общие для ПТО в целом и включают возраст, многоплодие, вагинальные роды, хирургическое вмешательство (включая эпизиотомию, гистерэктомию или геморроидэктомию) и состояния, которые хронически повышают внутрибрюшное давление, такие как хроническая обструктивная болезнь легких (ХОБЛ), ожирение и запор, а также генетические факторы [105, 141].

Самым значимым и широко распространенным фактором риска ПТО признаны вагинальные роды, при этом риск возрастает с каждыми последующими родами, а после кесарева сечения указанный риск был снижен по сравнению с таковым после родов per vias naturales [98, 105, 109, 112, 123, 165]. После одних родов вероятность возникновения ПТО, требующего стационарного лечения, в 4 раза выше, а после двух родов — в 8,4 раз выше, чем у нерожавших женщин [40]. Наложение щипцов повышает риск ПТО, по разным данным, в 3,4–14,7 раза; вакуумная экстракция плода — в 6,6 раз [95].

Ожирение сопровождается повышением внутрибрюшного давления, повреждением иннервации тазовых органов и тазового дна, что влечет за собой дисфункцию тазового дна [64, 103, 105]. Ухудшают ситуацию соматические заболевания (например, сахарный диабет), частота которых у лиц с ожирением выше, чем в популяции.

Есть сведения, что гистерэктомия вне зависимости от метода повышает риск ПТО [180]. Тем не менее, эту корреляцию отмечают не все специалисты. 112противоречивыми данными исследований: несмотря на выявленную связь гистерэктомии с ПТО в ретроспективных исследованиях, в проспективных не всегда удается воспроизвести эти результаты. Однако это можно объяснить тем, что в большинстве проспективных исследований период времени наблюдения недостаточен для формирования клинически выраженного ПГ, для которого характерно наличие латентного периода. Во-вторых, нет единого мнения относительно механизма, объясняющего, как гистерэктомия может предрасполагать пациенток к PFD [110]. Chen V et al. исследовали иннервацию структур всех трех слоев поддержки тазового дна и возложили ответственность за формирование его дисфункции на повреждение волокон вегетативной нервной системы во время гистерэктомии [110]. По данным когортного исследования Altman et al., 3,2% женщинам, имевшим в анамнезе гистерэктомию, в дальнейшем была выполнена операция по поводу ПТО (в контрольной группе — 2,0%), т.е. риск ПТО после гистерэктомии, по данным исследования, возрастает в 1,7 раз [116]. При сочетании этиологических

факторов риск возрастал более существенно: в 2 раза (ОР=2,0; 95% ДИ 0,9–4,1) у пациенток с гистерэктомией и одними вагинальными родами, в 11,3 раз — с четырьмя и более вагинальными родами (ОР=11,3; 95% ДИ 6,0–21,1) [116].

Дисфункция кишечника, часто встречающаяся у женщин, включает широкий спектр симптомов, в том числе запоры, императивные позывы к дефекации, трудности опорожнения прямой кишки, неполную дефекацию, необходимость в ручном пособии при дефекации. Однако сложно сказать, являются ли перечисленные симптомы факторами риска ПТО или результатами ректоцеле. В группе пациенток с ПТО частота дисфункции кишечника составляет 20–53% в зависимости от преобладающего симптома [98, 117, 143].

По данным ретроспективного исследования Sun G et al., повышение давления анального сфинктера непосредственно перед дефекацией коррелирует с размером ректоцеле [154]. Устранение этого фактора позволит, по мнению авторов, улучшить результаты лечения. Поскольку давление анального сфинктера положительно коррелировало с выраженностью запоров (по шкале Агачана), логично предположить, что консервативные меры в отношении запоров (оптимальный питьевой режим, диетические вмешательства, применение растительной клетчатки) могли бы снизить давление анального сфинктера и скорость прогрессирования ректоцеле.

Обнаружена наследственная предрасположенность к развитию ПТО, независимая от действия других факторов риска. Так, у женщин с отягощенным семейным анамнезом по ПГ частота ПТО превышает общепопуляционную в 2,5 раза [61, 62]. В ряде исследований продемонстрирована связь между ПТО и другими состояниями, патогенетически связанными с нарушением коллагенообразования — с варикозным расширением вен, гипермобильностью суставов, стриями беременных [22, 37]. В метаанализе 39 исследований гипермобильность суставов была расценена как клинически значимый маркер повышенного

риска ПТО [31]. За тип и прочность коллагена — основного компонента фасций и связок тазового дна, а также за способность организма заменять поврежденный коллаген прочным и высококачественным коллагеном — отвечают генетические факторы [105].

Не обнаружена связь сахарного диабета, курения и употребления алкоголя с ПТО, однако ущерб для женского здоровья, наносимый этими модифицируемыми факторами, ухудшает состояние тканей и повышает риск послеоперационных осложнений [98].

В результате действия одного или нескольких перечисленных этиологических факторов (например, повреждения связочно-мышечных структур тазового дна во время вагинальных родов или/и под действием других факторов, повышающих внутрибрюшное давление, нарастающей в течение жизни дисфункция тазового дна в связи с особенностями строения соединительной ткани) происходит опущение, а при отсутствии лечения — возможно выпадение органов таза и нарушение их функции [28, 32, 37, 49, 51, 89, 105, 120, 133, 135].

Современное понимание функции тазового дна и механизма формирования ПТО основано на работах Petros PE и DeLancey JO, построенные на основе методов динамической визуализации [49, 120]. Например, Дж. Деланси изучал поддерживающие связки в покое и во время пробы Вальсальвы с помощью магнитно-резонансной томографии (МРТ).

«Интегральная теория» опубликована в 1990 году Petros PE and Ulmsten UI. Согласно этой теории, ПТО и связанные с ним симптомы возникают в результате чрезмерной слабости соединительной ткани влагалища или/и поддерживающих его связок [119, 120]. Связки и фасции тазового дна можно представить в виде подвесного моста, прочность которого зависит от прочности связок. Повреждение одной из них приведет к коллапсу всего «моста»: травмирование одной из связок тазового дна спровоцирует выпячивание грыжи тазовых органов с локализацией, зависящей от расположения пораженной связки [120].

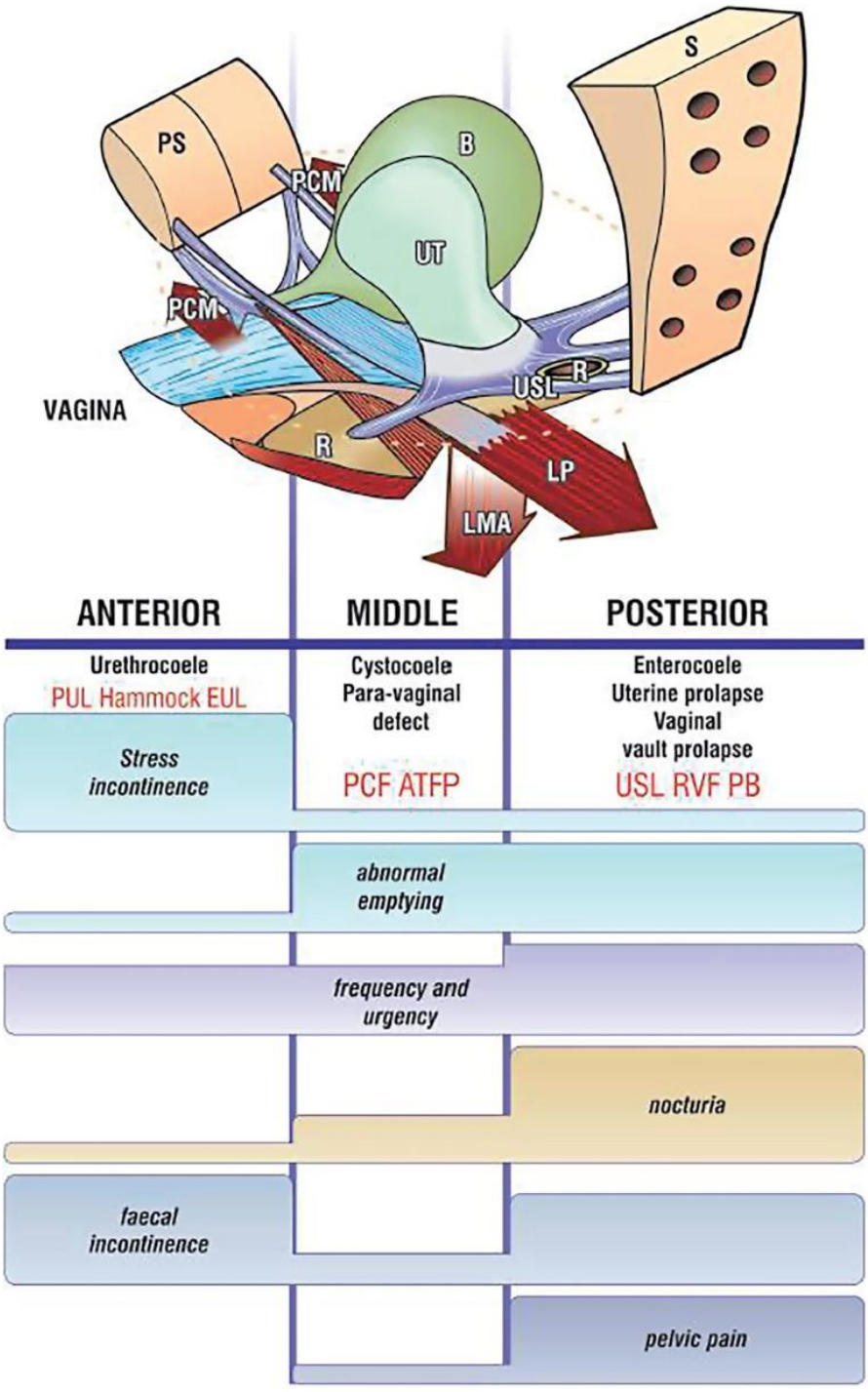

Рисунок 1.1 – Схема органов таза, связок, мышц и связи между ними по интегральной теории Петра Петроса [источник www.intergraltheory.com]. PUL — пубоуретральная связка; PCF — лобково-шейная фасция; ATFP — сухожильная дуга тазовой фасции; CL — кардинальная связка/шейное кольцо; USL — маточно-крестцовая связка; РВФ — ректовагинальная фасция; РВ — тело промежности

DeLancey JO описал модель трех уровней поддержки [49] и, как и Petros PE, признал основную ответственность за удержание тазовых органов на месте соединительной ткани, фасций и связок тазового дна. Повреждение на любом их уровней поддержки вызывает повреждение определенной области.

Три уровня соединительнотканной поддержки таза по DeLancey JO [49].

I уровень — апикальный — состоит из маточно-крестцовой связки и кардинальной связки. Эти связки прикрепляют и подвешивают шейку матки к обеим боковым сторонам стенки таза. В средней трети влагалища лобково-шейная (пубоцервикальная) фасция прикрепляется к мочевому пузырю спереди, а ректовагинальная фасция — к прямой кишке.

II уровень — средневагинальный: лобково-шейная и ректовагинальная фасции прикрепляются к сухожильной дуге и фасциям мышц, поднимающих задний проход. Этот соединительно-тканный комплекс растягивает влагалище в поперечном направлении между мочевым пузырем и прямой кишкой.

III уровень — дистальный: нижняя треть влагалища срастается с оболочкой промежности, мышцами, поднимающими задний проход, и телом промежности.

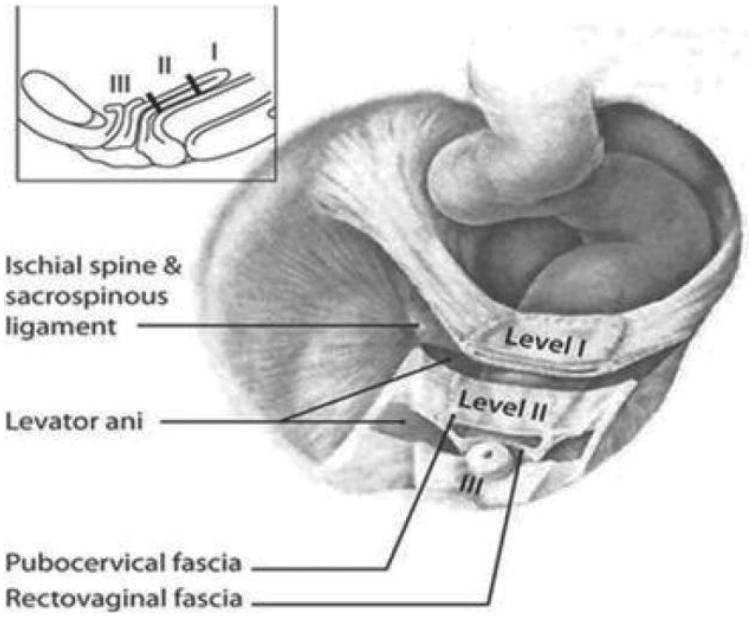

Рисунок 1.2 – Уровни соединительнотканной поддержки таза по DeLancey [49]

Описания DeLancey и Petros PE дали возможность обнаруживать, диагностировать и лечить ПТО, но не объяснили причин ослабления соединительной ткани и связок тазового дна. Результаты дальнейших исследований свойств коллагена соединительной ткани, функции фибробластов, иннервации мышечно-связочного аппарата тазового дна дополнили сведения о причинах ослабления соединительной ткани тазового дна и развития ПТО.

В основе развития ректоцеле лежат дефекты РВП. Патогенез ректоцеле является многофакторным: он включает несколько модифицируемых и немодифицируемых факторов, которые, действуя сообща, приводят к потере целостности РВП и развитию ректоцеле. Dietz HP and Steensma AB, Richardson AC [54, 139] сообщили, что вагинальные роды приводят к увеличению размера и выраженности уже имеющихся дефектов РВП.

Дополнительную роль в развитии ректоцеле играет ослабление естественной фиксации, что ухудшает способность задней стенки влагалища сопротивляться давлению [139]. Помимо этого, изменение топографии *mm. levator ani* в результате родовой травмы; длительная денервация тазового дна во время родов; расширение родовых путей могут негативно повлиять на состояние тазового дна и объясняют патогенез ректоцеле [81]. Lien KC et al. выяснили, что во время второго периода родов мышцы, поднимающие задний проход, растягиваются более чем на 200% сверх порога растяжения [90].

В настоящее время в качестве патогенетических факторов ПТО в целом и ректоцеле в частности рассматривают дефект коллагенообразования в соединительной ткани. Коллаген и матриксные металлопротеиназы (ММП) играют ключевую роль в патофизиологии ПТО, поскольку в стенке влагалища наблюдается переключение между коллагеном типа I и III вместе с одновременной активацией ММП [39, 40, 101, 104, 178].

Анатомическая целостность и функциональная полноценность тазового дна тесно связаны с его соединительными каркасами, которые обеспечивают механическую поддержку и стабильность положения тазовых

органов. Мышечно-связочный аппарат малого таза подвешивает влагалище и матку по типу подвесного моста: когда мышцы сокращаются, связки растягиваются, что придает тазовым органам форму и прочность. Если коллагеновый каркас ослаблен, мышечно-связочный аппарат с трудом поддерживает положение влагалища и матки, мочевого пузыря и прямой кишки в нормальном месте, и под действием дополнительных факторов риска (например, повышения внутрибрюшного давления) вся структура тазовых органов под собственной тяжестью опускается вниз [101].

Авторы мета-анализа Ward RM et al. обнаружили, что наличие коллагена 3 типа альфа 1 (COL3A1) rs1800255 генотипа AA с ПТО ассоциировано практически с 5-кратным увеличением риска ПТО в азиатской и голландской популяции по сравнению с популяцией эталонного генотипа (ОР=4,79; 95% ДИ 1,91-11,98; p<0,001) [94]. Связь дефектов коллагена I, III типов обнаружена и в других исследованиях [31, 69]. Однако не во всех работах подтверждена ассоциация полиморфизмов генов коллагена и ПТО [45, 141, 161]. Так, Batista NC et al. проанализировали связь однонуклеотидных полиморфизмов rs1800012 генов коллагена I (COL1A1) и rs1800255 генов коллагена III (COL3A1) с ПТО и пришли к заключению об отсутствии таковой [45]. Авторы систематического обзора и метаанализа Cartwright R et al. [141] не показали значительного влияния полиморфизма COL3A1, однако обнаружили умеренную связь полиморфизма rs4994 гена ADRB3 с гиперактивностью мочевого пузыря (ОШ–2,5; 95%ДИ 1,7–3,6); rs1800012 гена COL1A1 с ПТО (ОШ–1,3; 95% ДИ 1,0–1,7) и стрессовым недержанием мочи (ОШ–2,1; 95% ДИ 1,4–3,2; n = 190). Несмотря на полученные сведения, авторы не рекомендуют в настоящее время клиническое тестирование на любой из этих полиморфизмов по причине недостаточности данных [141].

Saputra AND et al., Mega Putra IG et al. в своих работах показали, что у пациентов с пролапсом тазовых органов экспрессия коллагена типа 1 ниже, чем у пациентов без пролапса тазовых органов [93, 162]. Li L et al. оценили и подтвердили генетическую связь однонуклеотидных полиморфизмов шести

генов, связанных с коллагеном I, III, IV, V, XIV и XVIII типов (COL1A1, COL3A1, COL4A2, COL5A1, COL14A1 и COL18A1) [69]. Напротив, Palos CC et al., Rosa JPF et al. в своих работах эту связь не подтвердили [60, 145].

Патофизиология пролапса изучена не до конца, но в ряде исследований показано, что в мышечном слое вагинальной стенки у пациенток с ПТО выявляют дезорганизацию архитектуры [39, 40, 101, 104, 178]. Генетически обусловленные нарушения синтеза внеклеточного матрикса (ВКМ) и метаболизма могут влиять на поддерживающую систему таза и приводить к возникновению и развитию пролапса тазовых органов. Аномальные уровни соединительной ткани в мышечной оболочке передней стенки влагалища при ПТО связаны с переключением с коллагена I, состоящего из жестких волокон, способных выдерживать высокие тяговые усилия в соединительной ткани, формирующей тазовое дно, на коллаген III с более тонкими и хрупкими волокнами [39, 178, 101]. Кроме того, дисбаланс во ВКМ, обусловленный сверхактивацией матриксных металлопротеиназ также может играть роль в патогенезе ПТО [40, 104]. В норме их активность контролирует специфический фермент — тканевый ингибитор металлопротеиназ (ТИМП), что обеспечивает динамический баланс во внеклеточном матриксе. Следовательно, это семейство ферментов также может быть связано с патогенезом ПТО [101].

Представляют интерес ферменты процессинга ВКМ (дезинтегрин, металлопротеиназа ADAMTS-2), ферменты, разрушающие ВКМ (матриксные металлопротеиназы, ММР) и их ингибиторы [84, 99, 167, 174, 187]. Usta A et al. обнаружили повышенную экспрессию ММР-1 в крестцово-маточных и круглых связках женщин с ПТО по сравнению с контрольной группой [174]. Strinic T et al. на основании результатов своей работы заявили, что повышенная экспрессия ММР-1 может быть маркером деградации крестцово-маточных связок [99]. Tola EN et al. в своей работе показали, что металлопротеиназа с мотивами тромбоспондинового типа-2 (ADAMTS-2), коллаген I типа, тканевый ингибитор металлопротеиназ-3 (TIMP-3) и

папилина в крестцово-маточной и кардинальной связках играют значимую роль в патогенезе ПТО [167].

Отмечено также, что функция фибробластов играет решающую роль в патофизиологии ПТО, непосредственно влияя на качество соединительной ткани. Кроме того, эти же клетки определяют успех лечения ПТО, поскольку переход фибробластов в миофибробласты является ключевым событием во время восстановления тканей после травм. У женщин с ПТО изменена функция фибробластов, что приводит к нарушению метаболизма коллагена и продукции внеклеточного матрикса [65, 73].

В настоящее время не вызывает сомнений, что ректоцеле, помимо механической (травматической), имеет и генетическую природу. Выявление генов, ответственных за качество коллагена, позволит прогнозировать повышенный риск ректоцеле у нерожавших женщин и использовать профилактические мероприятия (например, физиотерапию). Продолжение исследований для более ясного понимания этиологии и патогенеза ПТО поможет разработать новые методы лечения ректоцеле, препараты для укрепления «слабого» коллагена.

Таким образом, факторы риска пролапса гениталий в целом определены, однако, с учетом многофакторности ПТО, вклад каждого из факторов риска в развитие ректоцеле до конца не изучен. Сохраняет свою актуальность изучение патогенетических механизмов ПТО: описания DeLancey и Petros PE дали возможность обнаруживать, диагностировать и лечить ПТО, но не объяснили причин ослабления соединительной ткани и связок тазового дна. Результаты изучения свойств коллагена соединительной ткани в аспекте риска ПТО, функции фибробластов, матричных металлопротеиназ противоречивы. Всё это объясняет важность исследования факторов риска и патогенеза ректоцеле для разработки эффективных лечебных и профилактических вмешательств.

1.3. Диагностика ректоцеле

Рекомендуемый диагностический алгоритм при обследовании пациентки с подозрением на ректоцеле состоит из несколько этапов.

1. Общеклиническое обследование (сбор жалоб и анамнеза)

2. Физикальное обследование

3. Специальные методы исследования (анкетирование для количественной и качественной характеристики симптомов)

4. Лучевые и эхографические методы исследования: УЗИ, дефекография

5. Комплексная сфинктерометрия с функциональными пробами

Общеклиническое обследование. Наиболее частый симптом ректоцеле — запоры. В целом этот симптом регистрируют более чем у 40% лиц трудоспособного возраста в развитых странах, а на долю женщин в этой группе больных приходится около 80%. При этом непосредственная причина запоров почти у 50% пациенток — «препятствие на выходе» (outlet obstruction), что проявляется обструктивной дефекацией, требующей применения ручного пособия [79]. Кроме запоров, ректоцеле проявляется другими признаками, которые могут изменяться с течением времени: тазовой болью, чувством давления или ощущением инородного тела во влагалище, диспареунией [8, 9].

Иногда в результате травмы мышцы-леватора и анальных сфинктеров во время родов развивается анальное недержание, определяемое невозможность контролировать работу анального сфинктера и сознательно удерживать каловые массы, что крайне негативно влияет на качество жизни: становится невозможной социальная активность, трудовая деятельность, партнерские и сексуальные отношения [8, 9, 24, 153].

Физикальное обследование включает оценку состояния rectum и влагалища. Для оценки ректоцеле пациентке, находящейся в литотомической позиции, поднимают переднюю стенку влагалища и просят натужиться. При натуживании ректоцеле становится хорошо видимым и доступным для ректовагинального исследования. Можно также провести ректовагинальный

осмотр при натуживании пациентки, находящейся в положении с одной приподнятой ногой — в ряде ситуаций это единственный способ выявить ректоцеле.

Для лучшей точности и надежности при оценке ректоцеле используют систему количественной характеристики POP-Q с помощью двухточечного метода с последующей оценкой (см. таблицу 1) [146].

Диагноз ректоцеле с уточнением степени пролапса по системе POP-Q может быть поставлен на основании анамнеза и физикального исследования (в том числе наружного осмотра области промежности и заднего прохода и пальцевого исследования прямой кишки). Для поиска сопутствующих признаков синдрома опущения тазового дна (СОТД), которые ухудшают клиническую картину ректоцеле, определения уровня поражения, выбора оптимальной тактики лечения, разработаны инструментальные методы диагностики: УЗИ (трансректальное, перинеальное, трансвагинальное), МРТ, дефекографию, аноректальную манометрию высокого разрешения, тоноперинеометрию анального сфинктера. Использование опросников (например, PFDI, PFIQ-7) позволяет уточнить выраженность симптомов ректоцеле и их влияние на качество жизни [9, 150]. Эти же опросники используют после операции [9, 66, 72, 97, 138, 168, 176, 179].

Инструментальные исследования. Отечественные клинические рекомендации [9] предлагают использовать УЗИ (при возможности трансректальное), дефекографию, комплексную сфинктерометрию и эвакуаторную пробу, исследование пассажа по толстой кишке. Ценность этих методов подтверждена в клинических исследованиях [29, 66, 72, 76, 138, 159, 168, 176, 179, 183].

Трансректальное УЗИ рекомендовано при сочетании ректоцеле с послеродовыми повреждениями анального сфинктера и мышц тазового дна для выявления сопутствующих поражений прямой кишки и тазового дна. Кроме того, трансректальное УЗИ позволяет обнаружить признаки других проявлений СОТД (внутреннюю инвагинацию прямой кишки, цисто- и

сигмоцеле); повреждения леваторов; измерить толщину анального сфинктера и определить его целостность. УЗ-критерием ректоцеле является пролабирование стенки прямой кишки в просвет влагалища: при I степени ректоцеле — менее 2 см, при II степени — 2–4 см, при III степени — более 4 см [9, 25].

Трансперинеальное УЗИ проводят в положении пациенток лежа на спине, с согнутыми в коленях ногами; исследование не требует специальной подготовки. При поперечном сканировании в 2D-режиме оценивают состояние наружного и внутреннего анального сфинктеров, ширину мышечных пучков m.bulbocavernosus, наличие диастаза m. bulbocavernosus, высоту сухожильного центра; толщину m. puborectalis. С помощью продольного трансвагинального сканирования в покое и во время выполнения пробы Вальсальвы анализируют состояние передней стенки прямой кишки, передней стенки влагалища, задней стенки мочевого пузыря, уретры, шейки матки, отношение этих органов малого таза к окружающим структурам:

• в переднем отделе — степень выпячивания задней стенки мочевого пузыря, а также положение уретры (по величине угла отклонения уретры (α) от вертикальной оси тела в покое и при натуживании)

• в среднем отделе — расположение наружного цервикального зева по отношению к лонному сочленению;

• в заднем отделе — опущение задней стенки влагалища; ректоцеле не подтверждали при отсутствии смещения передней стенки прямой кишки.

Посредством 2D-УЗИ проводят дифференциальную диагностику энтеро- и ректоцеле. В переднем отделе фасциальные дефекты при цистоцеле оценивали по форме выпячивания задней стенки мочевого пузыря (дефект фасции Гальбана) [26]. В заднем отделе фасциальные дефекты определяют по наличию энтеро- и ректоцеле и опущению задней стенки влагалища.

Важно отметить, что верификация фасциального дефекта в переднем отделе с помощью 2D-УЗИ возможна лишь при наличии цистоцеле: в такой ситуации по форме мочевого пузыря можно установить дефект фасции

Гальбана. Однако специальный алгоритм позволяет обнаружить дефект фасции в переднем отделе, не связанный с цистоцеле. Если три последовательных томографических среза демонстрируют признаки опущения задней стенки мочевого пузыря, это подтверждает дефект лобково-шеечной фасции. Для топической диагностики такого дефекта с определением стороны и места поражения используют режим TUI (Tomographic Ultrasound Imaging).

Для верификации дефекта лобково-шеечной фасции (фасция Гальбана) также используют технологию 3D-УЗИ. Эта методика позволяет выполнить визуализацию леваторного отверстия (хиатус) и измерить его площадь в аксиальной плоскости. Мышечные дефекты, а также леваторо-уретральный интервал (ЛУИ) оценивают с помощью режима TUI.

Дефекографию — рентгенологическое исследование эвакуаторной функции прямой кишки — выполняют всем пациенткам с ректоцеле для определения его степени, оценки ректальной эвакуаторной функции, других проявлений СОТД (уровень убедительности А, уровень достоверности 2). Смещение *rectum* в каудальном направлении более 1 см при волевом усилии интерпретируют как компенсированную функцию мышц тазового дна, менее 1 см — как фазу декомпенсации. О нарушении эвакуации говорят при остаточном объеме контрастного вещества в 20% и более от исходного, при этом время опорожнения *rectum* превышает 15 секунд [9]. Нормальные показатели дефекографии представлены в Таблице 1.2.

Таблица 1.2 – Нормальные показатели дефекографии [9]

Показатель	**Положение кишки относительно лонно-копчиковой линии, см**	**Время опорожнения прямой кишки, с**	**Остаточный объем, %**
Покой	2,9+0,9	12,6+4,2	16,5+5,3
Волевое сокращение	1,7+1,2		
Натуживание	5,6+1		

Дефекографию считают «золотым стандартом» диагностики ректоцеле, однако в ряде исследований показано, что промежностное УЗИ обладает хорошей визуализирующей способностью, диагностические возможности в аспекте подтверждения ректоцеле сопоставимы с видеодефекографией [29, 76, 159]. Так, Tan C et al. проанализировали результаты промежностного УЗИ для оценки анатомических аномалий и подтвердили диагностическую ценность, безопасность, удобство, лучшую приемлемость для пациенток и простоту использования врачами [159].

Van Gruting IMA et al. сравнили дефекографию, МРТ, трансперинеальное и трансвагинальное УЗИ и обнаружили одинаковую точность всех четырех диагностических тестов, но поскольку трансперинеальное и трансвагинальное УЗИ при высокой точности результатов более доступны и приемлемы для пациентов, авторы предположили, что они имеют преимущество на начальном этапе обследования при синдроме обструктивной дефекации [29, 76]. Напротив, Pääkkö E et al. сравнили диагностические возможности дефекографии и МРТ в отношении ректоцеле и получили иные результаты. Согласно выводам авторов, эффективность динамического рентген-исследования в диагностике ректоцеле выше более чем в 2 раза: 96,9% против 45,3% [183].

Комплексная сфинктерометрия (определение показателей давления в анальном канале в покое и при функциональных пробах) и эвакуаторная проба рекомендованы при симптомах недостаточности анального сфинктера, при подозрении на функциональный характер расстройств дефекации (С; 5). Пробу с натуживанием используют для выявления нарушения дефекации. Повышение давления в анальном канале, отсутствие снижения более 20% от базального давления покоя косвенно свидетельствует о функциональном нарушении. Однако определить тип функционального расстройства позволяет аноректальная манометрия высокого разрешения [9].

Эвакуаторная проба (с помощью введенного в прямую кишку латексного баллона со 100–120 мл жидкости) позволяет подтвердить

нарушения эвакуации из rectum: в норме при натуживании баллон выталкивается из прямой кишки (положительная проба); отрицательная проба (если остается в прямой кишке) подтверждает нарушение эвакуаторной функции прямой кишки.

Пациенткам с запорами рекомендовано исследовать пассаж по толстой кишке (например, рентгенологическое исследование с использованием радиоизотопов) (С; 4). В норме контрастное средство полностью выводится из ЖКТ в течение 48–72 ч. Транзит больше 72 ч свидетельствует о нарушении функции кишки. Интерпретацию полученных результатов следует проводить с учетом данных, полученных при дефекографии (для выявления медленно-транзитного запора или эвакуаторных нарушений) [9].

Специальные методы исследования — с помощью специально разработанных анкет и опросников проводят количественный и качественный анализ симптомов (результат может варьировать в пределах 0–300 баллов):

Pelvic Floor Distress Inventory Questionnaire (PFDI-20) **—** опросник для количественной характеристики симптомов или / и оценки эффективности лечения за последние 3 мес. PFDI-20 состоит из трех разделов.

1) POPDI-6 для оценки расстройств, ассоциированных с ПТО;

2) CRAD-8 для оценки расстройств со стороны нижних отделов ЖКТ (главным образом, связанных с дефекацией).

3) UDI-6 для оценки расстройств мочеиспускания [80].

Pelvic Floor Impact Questionnarie (PFIQ-7) — опросник содержит три шкалы, на которых пациентки отмечают влияние на жизнь трех групп симптомов (связанных с опущением гениталий, с дисфункцией мочевыделительной системы и кишечника). Опросник содержит семь вопросов.

Таким образом, при наличии симптомов ПТО у 50% пациенток, жалобы на них предъявляют только 3% [41, 46]. Факт замалчивания женщинами своего состояния, недооценки его влияния на показатели здоровья и качество жизни при широкой эпидемиологической распространенности существенно

осложняет выявление ПТО. В таких ситуациях диагноз может быть поставлен при активном выявлении жалоб с последующим гинекологическим осмотром и инструментальным исследованием. Несмотря на наличие утвержденного диагностического алгоритма при ректоцеле, необходимо уточнение критериев постановки диагноза, более точного определения локализации выпячивания, степени нарушения функции тазовых органов, вовлечения в патологический процесс соседних структур, что особенно важно при сочетанном пролапсе. Точная диагностика ПТО позволит определить тактику ведения пациентки с ПТО, качественно спланировать хирургическое лечение и подобрать оптимальную методику операции.

1.4. Хирургические методы лечения ректоцеле

Ведение женщин с ПТО требует участия мультидисциплинарной команды — прежде всего акушера-гинеколога, колопроктолога и уролога, а также, при необходимости, гастроэнтеролога, диетолога и др.

При выборе тактики ведения пациентки с ректоцеле следует учитывать ряд факторов — функцию тазовых органов, характер и выраженность симптомов, их влияние на качество жизни; выборе вида пластики — уровень поражения тазового дна.

В качестве терапии первой линии при ПТО в отечественных и международных клинических рекомендациях (в частности, HAS–2021) предложены нехирургические консервативные методы: тренировка мышц тазового дна и пессарии [9, 97], а также их комбинация с коррекцией факторов риска пролапса. Однако консервативные терапевтические меры часто не оправдывают ожиданий пациентки [9, 97]. В этой связи пациентке с ректоцеле следует предложить оперативное лечение, особенно если симптомы выражены, дефекация возможна только с помощью ручного пособия, но и после этого остается чувство неполного опорожнения; существенно угнетено качество жизни; если выраженность ПТО значительна (стадия 2 и более по классификации POP-Q); если вектор движения каловых масс, по данным дефекографии, направлен в сторону выпячивания РВП; остаточный объем

контраста в прямой кишке превышает 30% [9, 97]. Неэффективность всех консервативных мероприятий (соблюдение питьевого режима, применение слабительных средств и пищевых волокон, БОС-терапия) также служит показанием к оперативному лечению [9].

Авторы систематического обзора и метаанализа Ghanbari Z et al. подтвердили значительное улучшение качества жизни женщин после реконструктивных операций по поводу ПТО [131]. Почти все хирургические вмешательства были связаны с улучшением качества жизни. В случаях, когда сравнивались два разных хирургических метода результаты были противоречивыми. В разных работах для оценки качества жизни использовались опросники: PFDI — показано значительное снижение суммы баллов, что свидетельствует о существенном улучшении качества жизни после хирургических вмешательств (РС: -48,06, 95% ДИ: -62,34 до -33,77); PFIQ — также значительное улучшение качества жизни (РС: -33,41, 95% ДИ: -43,48 до -23,34); PISQ — значительное улучшение сексуальной функции после хирургических вмешательств (РС: 4,84, 95% ДИ: от 1,75 до 7,92) [131]. Однако операция не гарантирует избавление от симптоматики: 85% женщин, перенесших оперативное лечение ректоцеле, продолжают постоянный или периодический прием пищевых волокон и/или осмотических слабительных [150].

Для хирургического лечения ректоцеле разработано и предложено несколько десятков способов оперативного вмешательства и их модификаций. Все хирургические операции по поводу ректоцеле преследуют цель укрепить переднюю стенку прямой кишки и устранить дивертикулоподобное выпячивание. В качестве доступа используют трансвагинальный, трансперинеальный, трансректальный и трансабдоминальный, однако достаточных доказательных данных о преимуществах того или иного доступа в настоящее время нет.

Основным анатомическим проявлением ректоцеле является выпячивание передней стенки rectum во влагалище и образующийся при этом

избыток ее слизистой оболочки. Тем не менее, пластика с трансректальным доступом мало освещена в отечественной и зарубежной литературе. Также мало представлена в литературе методика леваторопластики для укрепления 3-го уровня тазового дна, а лучше всего освещены в литературе методы коррекции ректоцеле с использованием сетчатых имплантов, применение которых нередко осложняется эрозиями, болевым синдромом, диспареунией и т.д. [150]. Эксперты пяти академических обществ Франции (AFU, CNGOF, SIFUD-PP, SNFCP и SCGP) заявили об отсутствии аргументов в пользу систематического использования ректовагинальной сетки для предотвращения ректоцеле (уровень С) [44]. После предупреждений FDA в 2008 и 2011 гг. об опасностях, связанных с применением MESH-технологий, произошло существенное сокращение трансвагинальной пластики ПТО с использованием сетки [56]. В Австралии, например, сетчатые протезы для коррекции ПТО выведены с рынка, что привело к исключению MESH-технологий из хирургического лечения ПТО — в этой стране существенно снизилось число операций по поводу ПТО, возрастной пик вмешательства сдвинулся с 55–64 лет на 65–74 года, а в структуре операций преобладают лапароскопическая или абдоминальная пластика собственными тканями [69].

В клинических рекомендациях «Ректоцеле» от Российской ассоциации колопроктологов [9] отмечено следующее.

• При изолированном ректоцеле без сопутствующих проявлений СОТД (сигмоцеле, внутренняя инвагинация прямой кишки) рекомендована пластика РВП местными тканями или ее укрепление имплантом трансвагинальным доступом (уровень убедительности А, уровень достоверности 2). Пластика местными тканями заключается в сшивании краев леваторов (натяжная пластика); для пластики с помощью сетки адаптированный к ране фрагмент биологической или синтетической сетки располагают над ушитым дефектом ректовагинальной фасции (ненатяжная пластика). К осложнениям этих операций относят диспареунию (чаще после натяжной пластики); эрозии влагалища (чаще после использования синтетического протеза);

воспалительный процесс в области раны. Эффективность операции — 80% в отношении выпячивания, 67% в отношении необходимости ручного пособия при дефекации у 67%.

• Трансперинеальный доступ рекомендован при сочетании ректоцеле с анальным недержанием. Для пластики используют местные ткани или имплант. Операцию дополняют сфинктеропластикой (B; 3). Результаты операций с трансперинеальным и трансвагинальным доступом (описанным выше) сопоставимы.

• Трансректальный доступ рекомендован при сочетании ректоцеле с внутренней инвагинацией в нижнеампулярном отделе rectum. Основным методом при трансректальном доступе является степлерная трансанальная резекция прямой кишки (СТРПК; STARR) с помощью циркулярного степлера (B; 2). Результаты лечения: эффективность в первые месяцы после вмешательства — до 90%; снижение эффекта и возврат симптомов через 18 мес — у 52% пациенток. К осложнениям вмешательства относятся: кровотечение из-под скоб, недостаточность анального сфинктера; инфекционно-воспалительные процессы параректальной клетчатки (флегмоны, абсцессы), боль в перианальной области; ректовагинальные свищи.

• Трансабдоминальный доступ рекомендован при сочетании ректоцеле с другими признаками СОТД (высокой внутренней инвагинацией, сигмоцеле). В таких ситуациях выполняют ректокольпосакропексию (A; 2). Метод позволяет устранить ректоцеле и укрепить тазовое дно, нивелировать анатомические дефекты РВП и тазового дна, улучшить ректальную эвакуаторную функцию более чем у 80% пациенток [48, 68, 100, 108, 158].

При изолированном ректоцеле эксперты HAS предлагают трансвагинальный доступ с использованием аутологичной ткани, и предостерегают от операций с трансректальным доступом. Решение об использовании сетчатого импланта рекомендуют принимать после консультации с междисциплинарной командой [97].

По данным ретроспективного исследования Gluck O et al., сравнившего заднюю кольпоррафию и трансанальную ректальную резекцию со скобками (STARR), процедура STARR превосходит заднюю кольпоррафию при лечении симптомов ректоцеле, однако обе методики оказались эффективны в отношении уменьшения размера ректоцеле [158]. До операции у пациентов группы STARR симптоматика ректоцеле была более выраженной, чем в группе задней кольпоррафии: чувство напряжения (90,9% против 65,2%), неполное опорожнение (100% против 69,6%), твердый стул (57,8% против 43,5%), ощущение обструкции (76,1% против 56,5%), потребность в ручном пособии (64,4% против 47,8%) или использовании слабительных (70% против 47,8%). Однако средний размер ректоцеле в группе STARR был меньше, чем в группе задней кольпоррафии (3,8±1,4 против 5,3±2,2 см соответственно, $p<0,001$). В послеоперационном периоде в группе STARR пациентки чаще жаловались на чувство напряжения (36,4% против 21,7%, $p<0,001$) и необходимость в ручном пособии (64,4% против 26,1%, $p<0,001$), а жалоб на неполное опорожнение (41,2% против 56,5%, $p=0,05$) и ощущение обструкции (17,6% против 34,8%, $p=0,03$) было меньше, чем в группе задней кольпоррафии. В группе STARR было отмечено снижение частоты всех симптомов (чувство напряжения на 54,5%, неполного опорожнения на 58,8%, твердого стула на 29,2%, чувства обструкции на 58,5%, использования слабительных средств на 31,5%). Обе процедуры эффективны для уменьшения размера ректоцеле (STARR — 1,9±1 см, задняя кольпоррафия — 3,1±1 см) [158].

Куликовский В.Ф. и соавт. сравнили результаты внутрибрюшной сакрокольпоректопексии (группа 1) и сакрокольпопексии, дополненной операцией STARR (группа 2) [18]. Результаты оценивали через 6 мес и 2 года с помощью POP-Q, функциональных тестов и дефекографии. Авторы обнаружили, что при операции STARR количество осложнений, связанных с установкой сетчатого импланта, не возрастает. После операции 0 стадия пролапса подтверждена у 22 (38,9%) пациенток 1-й группы и у 25 (48,1%) —

во 2-й; у остальных достигнута I стадия ПТО. По результатам исследования в обеих группах отмечены уменьшение ректоцеле, уменьшение заднего аноректального угла, подъем уровня промежности, но во 2-й группе исследуемые показатели приближались к нормальным. Симптомы ректоцеле купированы у 15 (25,4%) пациенток 1-й группы и у 47 (90,4%) — во 2-й. Авторы пришли к заключению, что при сочетанном характере пролапса одной сакроректокольпопексии недостаточно, а дополнение способом STARR позволяет добиться лучших функциональных и анатомических результатов [18].

Mowat A et al., авторы Кокрейновского обзора (2018), включившего 10 РКИ (n=1099), пришли к следующим выводам [155].

1) После трансанальной пластики более вероятен рецидив ректоцеле (ОР=4,12, 95%ДИ 1,56–10,88); послеоперационная обструкция дефекации (ОР=1,67, 95%ДИ 1,0–2,79). Если у 10% женщин при осмотре выявляют рецидив пролапса, то вероятность того, что это рецидив пролапса после трансанальной пластики, составляет от 16% до 100%.

2) Недостаточно данных для выводов о разнице в продолжительности операций, о послеоперационной диспареунии, других послеоперационных осложнений, однако отмечена более высокая вероятность последних после трансанальной пластики (от 2 до 21%) [155].

Аллаярова В.Ф. и соавт. для хирургического лечения ректоцеле разработали метод задней кольпоперинеолеваторопластики с использованием *m.puborectalis*. «Дополнительно проводят выделение лобково-прямокишечной мышцы, сближают лобково-прямокишечную мышцу и ретрагировавшую перириктальную фасцию 3-5 рассасывающими швами, захватывая ткани в швы как можно дальше в латеральном направлении, и погружая прямую кишку пальцем до образования тканевой пластинки длиной 4 см над передней стенкой прямой кишки» [16]. При использовании этого метода возможна коррекция ректоцеле без применения «сетки». Кроме того, авторы изобретения сообщают о предотвращении поздних послеоперационных

осложнений, таких как выпадение прямой кишки. Однако недостатками этого метода являются, во-первых, вероятность рецидива самого ректоцеле, а во-вторых, не продемонстрированы отдаленные функциональные результаты.

Ищенко А.И. и соавт. предложили выполнять леваторопластику с иссечением треугольного лоскута из задней стенки влагалища, наложением гофрирующих швов на переднюю стенку rectum, сведение *mm. levator ani* наложением швов. «За леваторы с каждой стороны при помощи проводника проводят титановые фиксаторы. Каждый из фиксаторов соединен с лигатурой. Фиксируют фиксаторы в аноректальной клетчатке за леваторы. Свободными концами лигатур накладывают гофрирующие швы. Концы нитей связывают между собой» [15]. Однако и этот метод не лишен недостатков: повышен риск ранения прямой кишки, сохраняется вероятность рецидива ректоцеле, не показаны отдаленные функциональные результаты.

Грошилин В.С. и соавт. разработали методику комбинированной операции при ректоцеле — аппаратной механической циркулярной резекции слизисто-подслизистого слоя, дополненного передней сфинктеролеваторопластикой [12]. Авторы сравнили результаты передней сфинктеролеваторопластики (группа 1), операции по методу Лонго — резекции пролабирующего участка слизисто-подслизистого слоя нижнего отдела ампулы прямой кишки с наложением анастомоза циркулярным степлером — (группа 2), и оригинальной комбинированной операции (группа 3). В 1-й группе частота рецидивов составила 19%, у 9,5% пациенток после операции сохранилась обструктивная дефекация. Во 2-й группе рецидивов не зарегистрировано, однако, у 24% пациенток после операции выявлен выраженный болевой синдром, у 20% сохранилась дисфункция тазового дна и подтверждены не купируемые консервативными методами эвакуаторные расстройства. В 3-й группе у 10,3% пациенток сохранились жалобы на неполное опорожнение после дефекации, а рецидивов заболевания, инфекционно-воспалительных осложнений не отмечено. Авторы отметили преимущества разработанного ими метода (купирование симптомов

ректоцеле, снижение риска рецидивов, стабильные функциональные результаты), однако данные о долгосрочных результатах операции в упомянутой публикации не были представлены [12].

Дульеров, К. А. и соавт. сообщили, что задняя трансвагинальная пластика тазового дна без натяжения сетчатым имплантом позволяет достичь отличных функциональных и анатомических эффектов [6]. Неудовлетворительный и хороший результаты отмечены в 4,8% и 8,9% наблюдениях, соответственно. Стандартные операции обеспечивают хорошие функциональные результаты у 30,6% пациенток, а неудовлетворительные регистрируют у 11,1%.

Куликовский В.Ф. и соавт. провели анализ отдаленных эффектов оперативных вмешательств и причин неудовлетворительных результатов хирургического лечения ректоцеле в зависимости от вида операции: задней кольпорафии (ЗКР); ЗКР в сочетании со степлерной трансанальной резекцией прямой кишки (STARR); сакрокольпопексии с использованием синтетического импланта (СКПСИ) [1]. Для оценки результатов использовали клинические, рентгенологические, ультразвуковые методы и МРТ. Отмечена нормализация положения точек Ap и Bp по системе POP-Q у больных всех групп. У 37% пациенток после ЗКР, у 33% — после ЗКР в сочетании со STARR отмечена дислокация точки С и уменьшение TVL, а рентгенологически подтверждено верхнее ректоцеле. По данным МРТ у этих же пациенток отмечена повышенная подвижность маточно-шеечного сегмента (17,4±1,6 мм по сравнению с 8,1±0,8 мм у здоровых женщин), а в отдаленном периоде подтверждено прогрессирующее опущение маточно-шеечного сегмента (на 7,6±0,8 мм). У 40% пациенток после СКПСИ отмечена нормализация подвижности и уровня маточно-шеечного сегмента. Согласно выводам авторов, одна из причин рецидива ректоцеле — нескорректированный апикальный пролапс. ЗКР и ЗКР, дополненная STARR неэффективны у больных со слабостью апикальной поддержки. СКПСИ в такой ситуации

позволяет выполнить коррекцию ректоцеле и укрепить связочный аппарат матки [1].

Хитарьян А.Г и соавт. изучили краткосрочные и отдаленные результаты лечения ректоцеле и /или выпадения прямой кишки с помощью 3D-лапароскопической вентральной ректопексии и традиционной 2D [7]. Согласно выводам авторов, результаты 3D-лапароскопии и традиционной сопоставимы, но новая технология позволяет уменьшить время операции, объем кровопотери, уменьшить объем экссудата в области импланта, снизить выраженность болевого синдрома после операции. Кроме того, 3D-лапароскопия удобнее для хирурга [7].

Тем не менее, даже после успешного хирургического лечения его результаты (кратко-, средне- и долгосрочные) часто не удовлетворяют ни врачей, ни пациенток, поскольку не достигается ожидаемый функциональный эффект, сохраняется риск интра- и послеоперационных осложнений, а также рецидивирования [1, 6, 7, 12, 14]. Очевидна необходимость повышения эффективности существующих методов хирургического лечения ректоцеле, обеспечивающих не только низкую частоту рецидивов, но и высокие функциональные результаты — краткосрочные и отдаленные.

В связи с вышеизложенным, необходим дальнейший научный анализ результатов предложенных способов оперативного лечения, требуется совершенствование применяемых методик и их модификаций, необходимо стандартизировать показания к оперативному лечению и его объёму. Все это позволит улучшить анатомический и функциональный результаты хирургического вмешательства, снижения рисков операционных осложнений и рецидивов, и в конечном итоге улучшить качество жизни пациенток.

РЕЗЮМЕ

В России заболеваемость ПТО составляет 15–40%, а в возрастной группе женщин 50 лет и старше — около 40% [10, 17]. Дисфункцию тазового дна обнаруживают у 30–76% женщин, обращающихся за гинекологической помощью [78]. Риск операции по поводу пролапса у женщины в течение жизни

до 80 лет составляет 12–19% [106]. Частота ПТО увеличивается с возрастом [105]. Прогнозируют, что в связи с увеличением продолжительности жизни, ростом числа женщин старше 65 лет ПТО составит серьезную проблему для здоровья [182]. Распространенность ректоцеле, по данным литературы, варьирует в широком диапазоне — от 7 до 56,5% пациенток с жалобами на запор [9]. Мало- или бессимптомный ректоцеле регистрируют у 40% рожавших женщин и у 12% нерожавших [52, 136], у 46% прооперированных по поводу ПТО женщин показанием к операции было ректоцеле [136]. У 55% пациенток с ректоцеле одновременно диагностируется опущение свода влагалища [98, 121, 156]. ПТО хотя и не угрожает жизни непосредственно, но снижает ее качество [21], социальную и профессиональную активность, существенно ухудшает личную и сексуальную жизнь у 40% женщин.

Повреждение мышечно-фасциальных структур тазового дна при его несостоятельности приводит к последующим опущению всего комплекса тазового дна и дисфункции тазовых органов: то, какие органы войдут в состав грыжевого мешка, зависит от расположения мышечно-фасциального дефекта.

К настоящему времени в литературе описано несколько десятков хирургических техник и их модификаций про ректоцеле — с трансректальным, трансперинеальным, трансвагинальным, абдоминальным доступом; с использованием сетчатых имплантов и собственных тканей. Однако достаточных доказательных данных о преимуществах того или иного доступа в настоящее время нет, «золотой стандарт» оперативного лечения ректоцеле не определен. Несмотря на то, что пациентки после любых применяемых техник отмечают снижение симптоматики ректоцеле и улучшение КЖ [131], частота рецидивов ПТО после оперативного лечения достигает 40%, а отдаленные функциональные и анатомические результаты не удовлетворяют пациенток; 85% женщин, перенесших оперативное лечение ректоцеле, продолжают постоянный или периодический прием пищевых волокон и/или осмотических слабительных [11, 149, 150].

Пластика с трансректальным доступом мало освещена в отечественной и зарубежной литературе. Авторы Кокрейновского обзора (2018) [155], пришли к заключению, что после трансанальной пластики выше вероятность рецидива ректоцеле (ОР=4,12, 95%ДИ 1,56–10,88) и послеоперационная обструкция дефекации (ОР=1,67, 95%ДИ 1,0–2,79). Недостаточно данных для выводов о разнице в продолжительности операций, о послеоперационных осложнениях, однако отмечена более высокая вероятность последних после трансанальной пластики (от 2 до 21%) [155].

В литературе хорошо освещены методы коррекции ректоцеле с использованием сетчатых имплантов, применение которых нередко осложняется эрозиями, болевым синдромом, диспареунией и т.д. [64]. Эксперты пяти академических обществ Франции (AFU, CNGOF, SIFUD-PP, SNFCP и SCGP) заявили об отсутствии аргументов в пользу систематического использования ректовагинальной сетки для предотвращения ректоцеле (уровень С) [44]. Российский клинические рекомендации [9] допускают использование синтетических имплантов.

После хирургического лечения его результаты (кратко-, средне- и долгосрочные) часто не удовлетворяют ни врачей, ни пациенток, поскольку не достигается ожидаемый функциональный эффект, сохраняется риск интра- и послеоперационных осложнений, а также рецидивирования. Очевидна необходимость повышения эффективности существующих методов хирургического лечения ректоцеле, обеспечивающих не только низкую частоту рецидивов, но и высокие функциональные результаты — краткосрочные и отдаленные. Очевидно, что важнейшее значение для эффективности коррекции пролапса, предупреждения осложнений и рецидивов, имеет анатомически и патогенетически обоснованное хирургическое вмешательство, выполненное в адекватном объёме. В этой связи не прекращается совершенствование методов хирургической коррекции ПГ. Число методов и модификаций оперативных техник исчисляется десятками, однако данные по их отдаленным результатам разрознены и

противоречивы. К настоящему времени так и не разработано четких рекомендаций по выбору оптимальной методики хирургического лечения ПТО. Кроме того, частота рецидивов ректоцеле настолько высока, что поиск наиболее безопасного и эффективного метода оперативного лечения этой патологии является настоящим вызовом для клиницистов всего мира.

На базе кафедры акушерства и гинекологии с курсом перинатологии Медицинского института РУДН (зав. кафедрой – член-корр. РАН, заслуженный деятель науки РФ, д.м.н., проф. Радзинский В.Е.) для лечения ректоцеле был разработан и внедрен в клиническую практику способ задней кольпоррафии, перинолеваторопластики с двойной пликацией фасции. Новая методика оперативного лечения опущения стенок влагалища, сопровождающегося ректоцеле, проста в исполнении, обеспечивает хорошие анатомические и функциональные результаты: у прооперированных женщин отмечено 2-кратное снижение выраженности запоров, купирование диспареунии. Важным преимуществом метода является снижение частоты рецидивов ректоцеле в 5,5 раз [14].

В связи с вышеизложенным, необходим дальнейший научный анализ результатов предложенных способов оперативного лечения, требуется совершенствование применяемых методик и их модификаций, необходимо стандартизировать показания к оперативному лечению и его объему. Основной целью диссертационного исследования стало улучшение исходов лечения и качества жизни пациенток, страдающих опущением задней стенки влагалища, сопровождающимся ректоцеле.

ГЛАВА 2. МАТЕРИАЛЫ И МЕТОДЫ ИССЛЕДОВАНИЯ

Исследование проводилось в период с 2021 по 2024 год на кафедре акушерства и гинекологии с курсом перинатологии Медицинского института ФГАОУ ВО «Российский университет дружбы народов имени Патриса Лумумбы» (заведующий кафедрой – заслуженный деятель науки РФ, член-корр.РАН доктор медицинских наук, профессор В.Е. Радзинский; ректор – доктор юридических наук, доктор экономических наук, профессор, Ястребов О.А.) на ее клинической базе ГБУЗ ЧУЗ «КБ «РЖД-Медицина» имени Н.А. Семашко» (зав. отделением к.м.н. Тимченко В.А.) г. Москвы. Патоморфологическое и иммуногистохимическое исследования биоптатов мышц тазового дна (mm. Puborectalis) и ректовагинальной фасции выполняли на базе лаборатории клинической морфологии НИИ морфологии человека имени академика А.П.Авцына ФГБНУ «РНЦХ имени академика Б.В. Петровского» и патологоанатомического отделения ГБУЗ города Москвы «ГКБ №31 имени академика Г.М.Савельевой ДЗМ» (заведующая отделением – заслуженный деятель науки РФ, член-корр.РАН, доктор медицинских наук, профессор Л.М. Михалева) при участии врачей - патологоанатомов к.м.н. Н.А. Грачевой и к.м.н. К.Ю.Медибер.

Диссертационное исследование было открытым, когортным и комбинированным (ретроспективное и проспективное). Респонденты были полностью проинформированы о целях и дизайне исследования. В ходе исследования от пациенток было получено добровольное информированное согласие на участие и последующую публикацию его результатов.

Исследование было одобрено локальным этическим комитетом ФГАОУ ВО «Российский университет дружбы народов имени Патриса Лумумбы» (протокол №12/8 от 10 декабря 2024 года).

В ходе исследования проанализированы данные медицинской документации (амбулаторные медицинские карты пациенток (форма № 025/у), медицинские карты пациентов, получающих медицинскую помощь в

стационарных условиях (форма № 003/у), а также данные протоколов прижизненных патологоанатомических исследований биопсийного (операционного) материала (форма № 014-1/у).

Дизайн диссертационного исследования представлен на Рисунке 2.1.1.

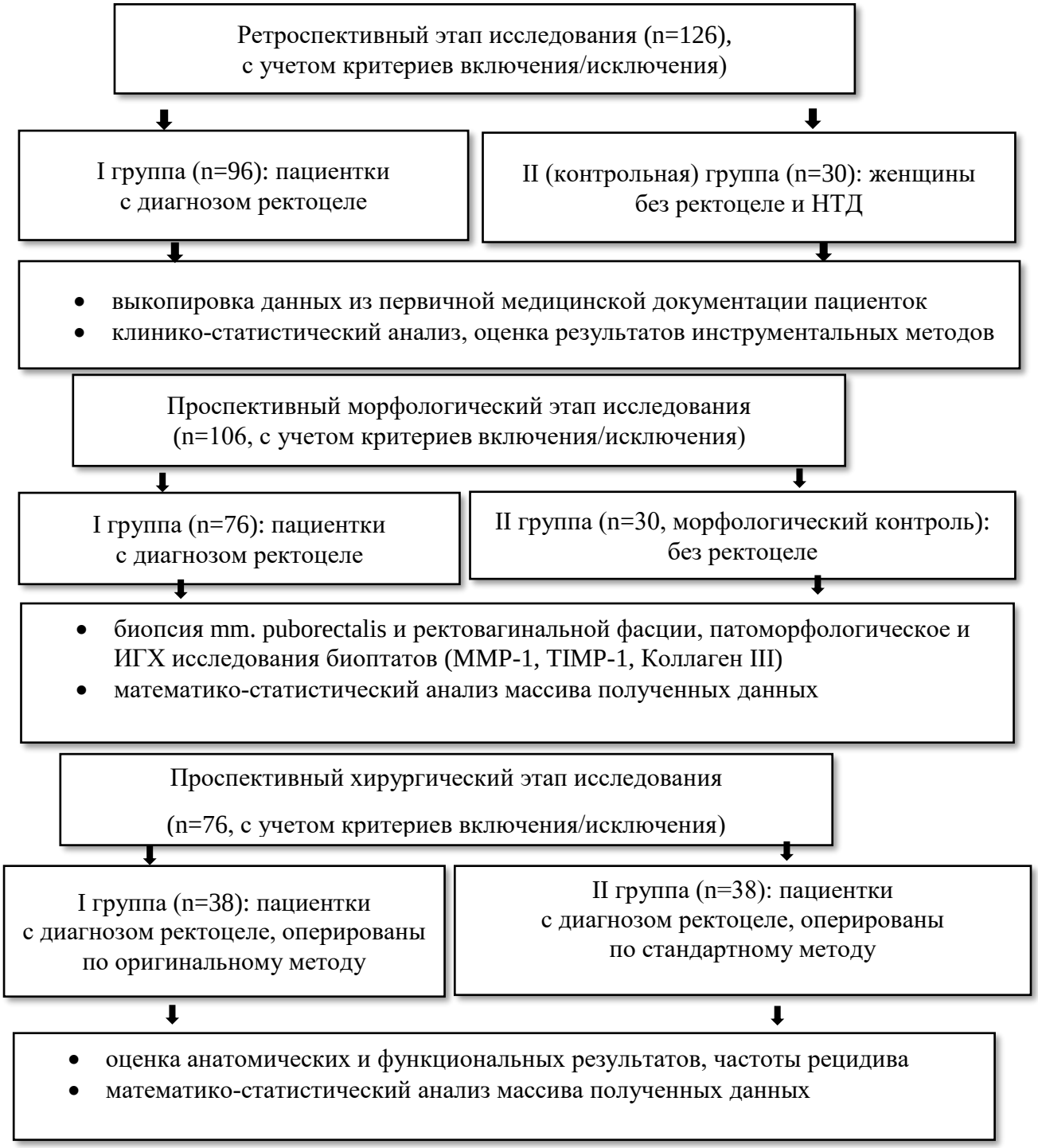

Рисунок 2.1 – Дизайн диссертационного исследования

В ретроспективный этап были включены 96 пациенток в возрасте 15-49 лет, госпитализированных для оперативного лечения с диагнозом ректоцеле (МКБ-10: N81.6 Ректоцеле) в период 2019-2021 гг., клинико-анамнестические данные которых сравнивали с пациентками контрольной группы/группы морфологического контроля аналогичного возраста (n=30), госпитализированными для оперативного лечения по поводу кист гартнерова хода влагалища (МКБ-10: N89. Другие невоспалительные болезни влагалища) и не имеющими верифицированного диагноза «N81.6 Ректоцеле».

В морфологический этап исследования вошли 76 пациенток в возрасте 15-49 лет, госпитализированных с диагнозом ректоцеле (МКБ-10: N81.6 Ректоцеле) в период 2021-2024 гг. Биоптаты ректовагинальной фасции и mm. puborectalis у пациенток группы морфологического контроля были получены в ходе реконструктивно-пластических операций по поводу кист гартнерова хода влагалища (МКБ-10: N89. Другие невоспалительные болезни влагалища).

В проспективный хирургический этап вошли 76 пациенток, госпитализированных в период 2021-2024 гг. с диагнозом ректоцеле (МКБ-10: N81.6 Ректоцеле). После трансперинеальной сонографии и комплексного перинеологического исследования все 76 пациенток были случайным образом рандомизированы на две группы: n=38 - для выполнения задней кольпоррафии, перинолеваторопластики с двойной пликацией фасции по оригинальной методике (Патент на изобретение: RU 2781325 C1, 11.10.2022.) и n=38 - для выполнения стандартной операции в объеме задней кольпоррафии, перинеолеваторопластики.

Критерии включения в исследуемую группу: возраст 15–49 лет; диагноз «N81.6 Ректоцеле», подтвержденный на основании данных комплексного перинеологического исследования и трансперинеальной сонографии; роды через естественные родовые пути в анамнезе; наличие информированного согласия на участие в исследовании. Критерий включения в группу клинико-морфологического контроля – необходимость оперативного лечения по поводу кист гартнерова хода влагалища (МКБ-10: N89. Другие невоспалительные

болезни влагалища); отсутствие ректоцеле; возможность получения адекватного материала для интраоперационной биопсии ректовагинальной фасции и mm. puborectalis, информированное согласие на участие в исследование и взятие биопсии. Критерии исключения для обеих групп: N81.1. Цистоцеле, N81.2. Неполное выпадение матки, N81.3. Полное выпадение матки и влагалища, беременность и период лактации, наличие злокачественных новообразований любой локализации, наличие острых инфекционно-воспалительных заболеваний органов малого таза, заднее и смешанное ректоцеле, требующие лечения колопроктологом.

2.2 Методы исследования

2.2.1 Клинико-лабораторные и инструментальные методы исследования

Клинико-анамнестические параметры пациенток изучаемой когорты

Всем респондентам диссертационного исследования проводили оценку 46 медико-социального портрета, а также клинико-лабораторные и инструментальные методы обследования, регламентированные приказом Министерства здравоохранения Российской Федерации № 1130н от 20 октября 2020 "Об утверждении Порядка оказания медицинской помощи по профилю "акушерство и гинекология" (зарегистрировано в Минюсте России 12 ноября 2020 № 60869). Всем пациенткам проведено клинико-анамнестическое исследование — собраны жалобы и анамнез заболевания.

В ходе проведения первичного осмотра при обращении за медицинской помощью выполняли сбор данных о жалобах, анамнеза жизни и заболевания, данных за соматические заболевания, акушерско-гинекологического анамнеза (заболевания репродуктивной системы, менархе, коитархе, беременности и роды, их течение, исходы и осложнения, продолжительность и характер менструальных кровотечений, длительность менструального цикла, его регулярность, способы контрацепции), которые также были внесены в специально разработанную многопольную таблицу.

Во время объективного осмотра у всех пациенток изучаемой когорты

проводилась оценка типа телосложения, наличия или отсутствия ожирения, а также характера распределения подкожно-жировой клетчатки. Оценка антропометрических показателей исследуемых проводилась с использованием подсчета индекса массы тела (ИМТ) по формуле Кетле: ИМТ = масса (кг) / рост (м2). Интерпретация результатов производилась согласно классификации, принятой Всемирной организацией здравоохранения: дефицит массы тела соответствует ИМТ < 18,5 кг/м2 , нормальная масса тела – ИМТ в интервале от 18,5 до 24,9 кг/м2 , избыточная масса тела верифицируется при ИМТ от 25 до 29,9 кг/м2 , ожирение I степени диагностируется при ИМТ 30–34,9 кг/м2 , II степени – при 35–39,9 кг/м2 , III степени – при ИМТ ≥ 40 кг/м2 (данный показатель являлся критерием исключения)

Для получения сведений о влиянии ПТО на качество жизни, на функцию кишечника было выполнено анкетирование по следующим опросникам: шкала запоров и недержания анального сфинктера Векснера [30, 83]; тяжесть диспареунии — по визуально-аналоговой шкале ВАШ [164].

При оценке запоров по шкале Wexner (Constipation score) [30] мы получили субъективную характеристику таких показателей, как частота дефекации, болезненность при дефекации и боль в животе, ощущение неполной дефекации и продолжительность одной попытки, необходимость пособия при дефекации. Полученные при заполнении анкеты баллы варьировали от 0 до 30, где 0 принимали за нормальное состояние, а 30 баллов свидетельствовало о тяжелом запоре.

Использование визуально-аналоговой шкалы (ВАШ; Visual Analog scale) [147] позволило нам оценить интенсивность болевого синдрома по самооценке самой пациентки. Шкала ВАШ представляет собой горизонтальную или вертикальную линию длиной 100 мм (10 см). Ее крайние точки (в начале и конце отрезка) соответствуют «отсутствию боли» (слева или снизу) или «сильнейшую боль, какую только можно представить» (справа или сверху). Пациентки отмечали на линии точки, соответствующие их

интенсивности боли. Далее с помощью сантиметровой ленты или линейки мы измеряли расстояние (мм) между полученной точкой и точкой «отсутствие боли». При результате 0–4 мм мы делали вывод об отсутствии боли; 5–44 мм — о слабой боли; 45–74 мм — об умеренной боли; 75–100 мм — о сильной боли.

Перинеологическое исследование в настоящей работе выполняли по методике «5 STEPS», разработанной Дикке Г.Б. [4]. Согласно предложенной методике комплексную оценку состояния тазового дна проводили в пять шагов:

1. «смотри» — на этом шаге при осмотре отмечают асимметрию промежности, зияние половой щели, наличие атрофических и рубцовых изменений);

2. «тестируй» — данный шаг предполагает проведение пробы Вальсальвы для оценки промежности;

3. «тестируй еще» — для оценки промежности выполняют кашлевую пробу;

4. «пальпируй» — определение тургора и тонуса промежности с помощью цифровой манометрии;

5. «спроси о симптомах» — осуществляют сбор жалоб.

Гинекологическое исследование состояло из осмотра наружных половых органов; бимануального влагалищного исследования (для определения размеров, формы, консистенции, положения матки в малом тазу; состояния придатков). Скрытые мышечные травмы тазового дна выявляли при пальпации по методике Dietz H.P. at al. [53]. Размещение в промежутке между боковой стенкой таза и уретрой двух пальцев и более во время сокращения расценивали как полный отрыв *m. levator ani*; истончение медиальной части *m. levator ani* и щелевидные дефекты — как частичный.

Инструментальные методы обследования

В рамках настоящего диссертационного исследования всем пациенткам выполнено трансперинеальное УЗИ (ТП-УЗИ) на аппарате Voluson S6 IC9-RS (GE Healthcare, Milwaukee, WI, USA) с помощью микроконвексного

внутриполостного датчика с частотой сканирования 4-9 МГц. Исследование проводили в положении пациенток лежа на спине, с согнутыми в коленях ногами. При поперечном сканировании в 2D-режиме оценивали состояние наружного и внутреннего анального сфинктеров, ширину мышечных пучков *m.bulbocavernosus*, наличие диастаза *m. bulbocavernosus*, высоту сухожильного центра; толщину *m. puborectalis.* Проведение данного исследования не требовало специальной подготовки. С помощью продольного трансвагинального сканирования в покое и во время выполнения пробы Вальсальвы анализировали состояние передней стенки прямой кишки, передней стенки влагалища, задней стенки мочевого пузыря, уретры, шейки матки, отношение этих органов малого таза к окружающим структурам:

• в переднем отделе — степень выпячивания задней стенки мочевого пузыря, а также положение уретры (по величине угла отклонения уретры (α) от вертикальной оси тела в покое и при натуживании)

• в среднем отделе — расположение наружного цервикального зева по отношению к лонному сочленению;

• в заднем отделе — опущение задней стенки влагалища; ректоцеле не подтверждали при отсутствии смещения передней стенки прямой кишки.

Посредством 2D-УЗИ проводили дифференциальную диагностику энтеро- и ректоцеле. В переднем отделе фасциальные дефекты при цистоцеле оценивали по форме выпячивания задней стенки мочевого пузыря (дефект фасции Гальбана) [130]. В заднем отделе фасциальные дефекты определяли по наличию энтеро- и ректоцеле и опущению задней стенки влагалища.

Важно отметить, что верификация фасциального дефекта в переднем отделе с помощью 2D-УЗИ возможна лишь при наличии цистоцеле: в такой ситуации по форме мочевого пузыря можно установить дефект фасции Гальбана. Однако специальный алгоритм позволяет обнаружить дефект фасции в переднем отделе, не связанный с цистоцеле. Если три последовательных томографических среза демонстрируют признаки опущения задней стенки мочевого пузыря, это подтверждает дефект лобково-

шеечной фасции. Для топической диагностики такого дефекта с определением стороны и места поражения используют режим TUI (Tomographic Ultrasound Imaging).

Для верификации дефекта лобково-шеечной фасции (фасция Гальбана) была также использована технология 3D-УЗИ. Этот метод позволяет выполнить визуализацию леваторного отверстия (хиатус) и измерить его площадь в аксиальной плоскости. Мышечные дефекты, а также леваторо-уретральный интервал (ЛУИ) оценивали с помощью режима TUI.

2.2.2. Патоморфологическое исследование

В ходе работы производили патоморфологическое исследование образцов mm. puborectalis и ректовагинальной фасции, полученных в ходе биопсии во время оперативного вмешательства, и оценка результатов в соответствии с общепринятыми критериями. Полученные после удаления фрагменты ткани сразу были помещены в 10% забуференный раствор формалина, материал фиксировался в течение 24 часов, далее выполнялась проводка по стандартной методике с заливкой в парафин. Гистологические срезы толщиной 4 мкм окрашивали гематоксилином и эозином, а также проводили гистохимическую окраску сириусом красным для выявления коллагенов I и III типов. Препараты изучались при помощи светового микроскопа «Leica DMLB» со стандартным набором оптики. Микрофотографирование производилось на микроскопе биологическом универсальном Leica DMLB с цветной цифровой камерой DFC420 при помощи стандартного программного средства Leica Application Suite v. 3.7.0. Оценивали мышечные волокна и соединительнотканный компонент, давали характеристику мышечных пучков по форме и размеру, оценивали степень фиброза, состояние коллагеновых волокон и архитектонику фасции в целом.

Иммуногистохимические методы исследования

Интерпретация гистохимической окраски проводилась в поляризационном свете, где красное свечение отображало коллаген I типа, зеленое – коллаген III типа.

Иммуногистохимическое исследование проведено с готовыми первичными моно- и поликлональными антителами: Anti-MMP-1 rabbit polyclonal antibody IHC-P, anti-TIMP-1 mouse monoclonal antibody [4C2], collagen III rabbir polyclonal antibody WB, ICH-P.

Интерпретация иммуногистохимической реакции с антителами к CDX2, проводилась по критерию интенсивности экспрессии. Интенсивность экспрессии оценивали полуколичественным способом по балльной шкале от 0 до 3:

- 0 – отсутствие реакции;
- 1 – слабая реакция (светло-коричневое окрашивание);
- 2 – умеренная реакция (коричневое окрашивание);
- 3 – сильная реакция (темно-коричневое окрашивание).

А также, по распространенности реакции

- 0 – отсутствие реакции;
- 1 – очаговая реакция;
- 2 – диффузна реакция;

Описание антител

MMP-1 (матриксная металлопротеиназа-1): данный ген кодирует членов семейства пептидаз M10 матриксных металлопротеиназ. Белки этого семейства участвуют в разрушении внеклеточного матрикса в нормальных физиологических процессах, таких как эмбриональное развитие, репродукция и ремоделирование тканей. Кодируемый препропротеин подвергается протеолитической обработке с образованием зрелой протеазы. Эта секретируемая протеаза расщепляет интерстициальные коллагены, включая типы I, II и III.

TIMP-1 (ингибитор металлопептидазы TIMP-1): является естественным ингибитором матриксных металлопротеиназ, группы пептидаз, участвующих в деградации внеклеточного матрикса

Collagen III (коллаген III типа): белок внеклеточного матрикса, синтезируется клетками в виде преколлагена, функции коллагена III типа

включают взаимодействие с тромбоцитами в каскаде свертывания крови, а также он является важной сигнальной молекулой при заживлении ран.

2.2.3. Методы статистического анализа

Статистический анализ массива данных производили с помощью программ IBM SPSS v.23.0 и StatTech. Рассчитывали средние арифметические величины, их среднеквадратичные отклонения и ошибки средних. Для проверки нормальности распределения количественных данных использовали тесты Шапиро-Уилка для $n < 50$ и Колмогорова-Смирнова для $n > 50$. Данные, не соответствующие нормальному распределению, представляли с использованием медианы (Me) и квартилей (Q). Сравнение количественных характеристик, соответствующих нормальному распределению, осуществляли с использованием t-критерия Стьюдента, для данных, не соответствующих нормальности, применяли U-критерий Манна-Уитни. При анализе четырехпольных таблиц использовали $\chi 2$-тест Пирсона или точный тест Фишера. Анализ многопольных таблиц сопряженности проводили с помощью $\chi 2$-теста Пирсона. Различия считали значимыми при $p< 0,05$.

Для оценки корреляции между категориальными измерениями использовали отношение шансов (ОШ) с определением границ 95% ДИ. Различия считали значимыми, когда обе границы ДИ были больше или меньше 1. Сравнение трех и более групп по количественному показателю, имеющему нормальное распределение, выполняли с помощью многофакторного дисперсионного анализа, апостериорные сравнения проводили с помощью критерия Геймса-Хауэлла (при неравных дисперсиях). Направление и тесноту корреляционной связи между двумя количественными показателями оценивали с помощью коэффициента корреляции Пирсона (при нормальном распределении сопоставляемых показателей). Для оценки величины различий между группами использовали показатель эффекта размера - Cohen's d. Этот параметр рассчитывали по формуле: $d = (M_1 - M_2) / \sqrt{((SD_1^2 + SD_2^2) / 2)}$, где M_1 и M_2 - средние значения показателя в группах с ректоцеле и контрольной соответственно, а SD_1 и SD_2 - их стандартные отклонения. Cohen's d позволяет

оценить практическую значимость различий между группами независимо от размера выборки. Согласно общепринятой интерпретации, значения $d \geq 0,2$ интерпретировали как малый эффект, $d \geq 0,5$ - средний, а $d \geq 0,8$ - выраженный эффект.

ГЛАВА 3. МЕДИКО-СОЦИАЛЬНАЯ ХАРАКТЕРИСТИКА И КЛИНИКО-АНАМНЕСТИЧЕСКИЕ ДАННЫЕ ЖЕНЩИН РЕПРОДУКТИВНОГО ВОЗРАСТА С РЕКТОЦЕЛЕ

3.1 Медико-социальный портрет женщин репродуктивного возраста с ректоцеле

Был выполнен анализ возраста пациенток на момент обследования. Статистический анализ показал, что медианный возраст пациенток основной группы составил 40,58 года (Q_1 – Q_3: 36,54 – 43,24), а пациенток группы сравнения - 39 лет (Q_1 – Q_3: 37,30 – 40,99) (Рисунок 3.1). Таким образом, медиана возраста была на 1,5 года ниже в группе контроля в сравнении с основной группой, однако статистически значимые различия установлены не были (p = 0,347).

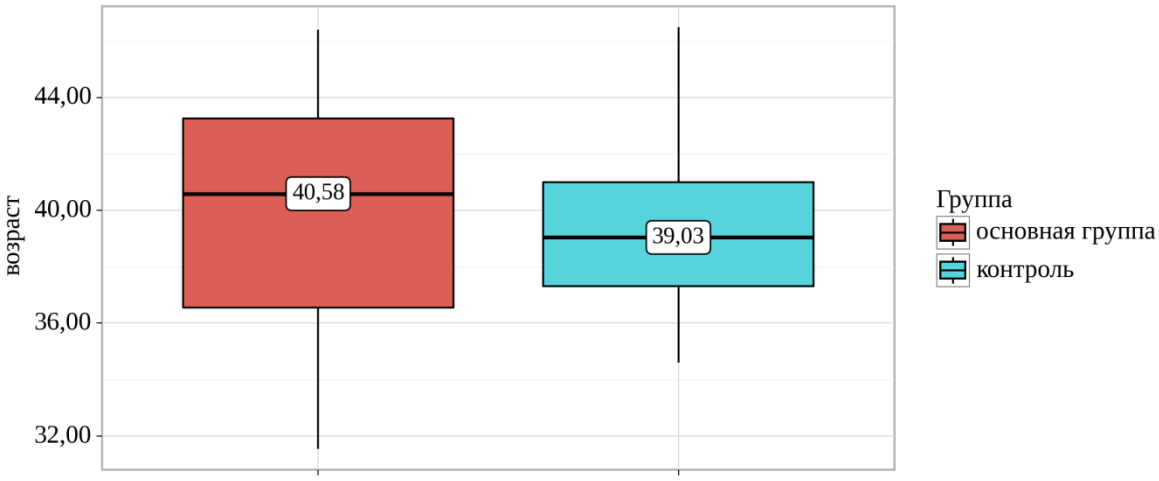

Рисунок 3.1 — Распределение возраста в изучаемых группах

Таблица 3.1 демонстрирует социальный анамнез пациенток основной группы и группы морфологического контроля

Таблица 3.1 – Социальный анамнез пациенток изучаемой когорты

Показатель	Группа	n	%	p
Работает	Основная (n=96)	64	66,7%	0,504
	Контроль (n=30)	18	60,0%	
Физически тяжелый труд	Основная (n=96)	24	25,0%	0,030*
	Контроль (n=30)	2	6,7%	
Брак зарегистрирован	Основная (n=96)	81	84,4%	0,210
	Контроль (n=30)	28	93,3%	
Злоупотребление алкоголем	Основная (n=96)	9	9,4%	1,000
	Контроль (n=30)	2	6,7%	
Курение	Основная (n=96)	21	21,9%	0,586
	Контроль (n=30)	8	26,7%	

Анализ показал, что по таким показателям как наличие работы и официально зарегистрированного брака, злоупотребление алкоголем и курение группы статистически значимо не различались (p>0,05). Однако в основной группе достоверно чаще встречался физически тяжелый труд - у 25,0% против 6,7% в контроле (p=0,030) (Рисунок 3.2).

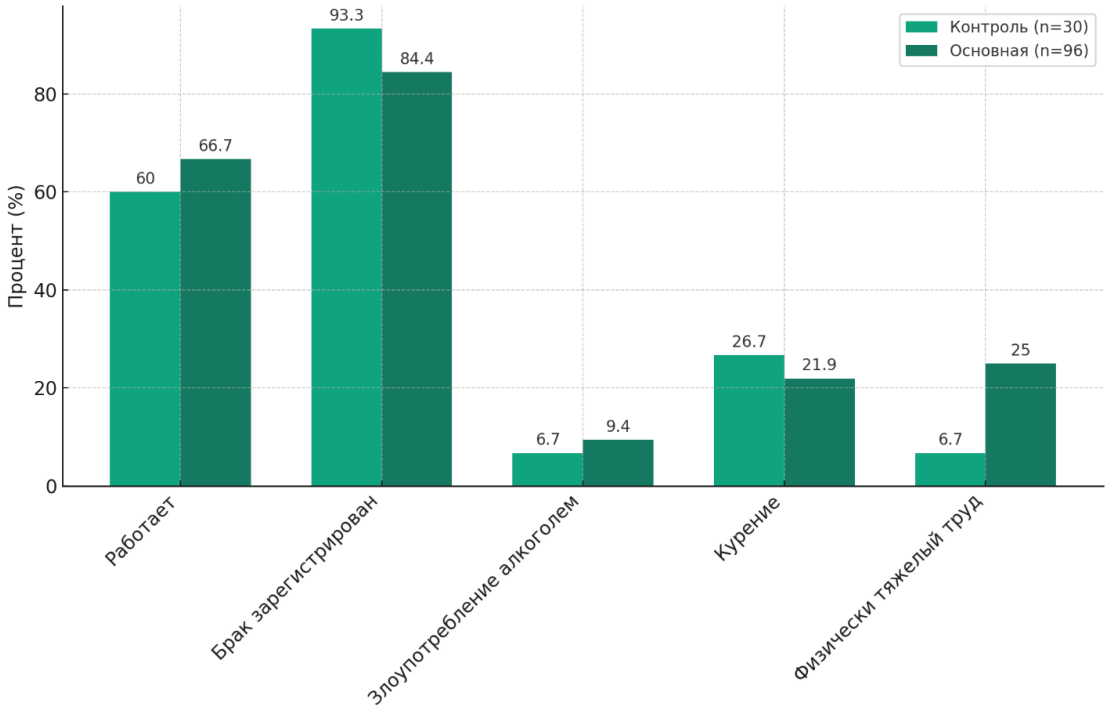

Рисунок 3.2 – Сравнение социального анамнеза пациенток изучаемой когорты

Под физически тяжелым трудом понималась работа, связанная с подъемом и перемещением тяжестей, а также длительным пребыванием в вынужденной позе или с избыточным напряжением брюшного пресса. Данные виды нагрузок могут приводить к повышению внутрибрюшного давления и способствовать развитию опущения и выпадения внутренних органов, в том числе ректоцеле. Полученные данные демонстрируют, что физически тяжелый труд может являться фактором риска развития ректоцеле. Дальнейший анализ необходим для подтверждения этой гипотезы.

В таблице 3.2 представлены антропометрические показатели роста, веса и индекса массы тела (ИМТ) в основной группе и контрольной группе морфологического контроля.

Таблица 3.2 – Анализ антропометрических показателей в зависимости от группы

Показатели	Категории	Me	$Q_1 – Q_3$	p
Рост, м	Основная (n=96)	1,680	1,630 – 1,720	0,367
	Контроль (n=30)	1,680	1,630 – 1,700	
Вес, кг	Основная (n=96)	65	61 – 75	0,010*
	Контроль (n=30)	62,5	58,25 – 65	
ИМТ, кг/м^2	Основная (n=96)	23,98	21,83 – 26,16	0,007*
	Контроль (n=30)	22,3	20,80 – 23,07	

По показателю роста статистически значимых различий между группами выявлено не было (p=0,367). Медиана роста составила 1,68м в основной группе и в группе контроля. По показателю веса были получены статистически значимые различия (p=0,010) – медиана веса в основной группе составила 65кг, в контрольной – 62,5кг. По показателю ИМТ также были выявлены значимые различия (p=0,007) – медиана ИМТ в основной группе составила 23,98кг/м^2, в контрольной группе – 22,3кг/м^2. Таким образом, согласно полученным данным, избыточный вес и ожирение могут являться факторами риска развития ректоцеле.

Таблица 3.3 демонстрирует анализ наследственной отягощенности в основной группе и контрольной группах.

Таблица 3.3 – Анализ наследственной отягощенности пациенток изучаемой когорты

Показатели	**Пролапс тазовых органов**	**Онкологические заболевания**	**Пролиферативные заболевания эндометрия**
Основная группа (n=96)	35 (36,5%)	38 (39,6%)	10 (10,4%)
Контрольная группа (n=30)	4 (13,3%)	8 (26,7%)	6 (20,0%)
p	0,017*	0,200	0,169

Данные демонстрируют, что пролапс тазовых органов в семейном анамнезе достоверно чаще встречался в основной группе - у 35 (36,5%) пациенток по сравнению с контрольной группой - 4 (13,3%) пациентки (p=0,017). Это указывает на вероятную роль наследственного фактора в развитии ректоцеле. По другим проанализированным показателям наследственной отягощенности (онкологические заболевания,

пролиферативные болезни эндометрия) статистически значимых различий между группами выявлено не было. Однако тенденция к более высокой частоте онкологических заболеваний в роду отмечалась в основной группе. Таким образом, полученные данные свидетельствуют, что наследственный пролапс может являться фактором риска развития ректоцеле. Роль других проанализированных факторов требует дополнительного изучения.

Таблица 3.4 отражает анализ распространенности различных соматических заболеваний у пациенток изучаемой когорты.

Таблица 3.4 – Распространенность соматических заболеваний у пациенток изучаемой когорты

Показатели	**Основная группа**	**Контрольная группа**	**p**
Хронический тонзиллит	21 (21,9%)	8 (26,7%)	0,586
Заболевания легких, сопровождающиеся хроническим кашлем	42 (43,8%)	6 (20,0%)	0,019*
Ожирение и избыточная масса тела	30 (31,2%)	2 (6,7%)	0,007*
Аллергии	31 (32,3%)	8 (26,7%)	0,561
Констипация	28 (29,2%)	3 (10,0%)	0,033*
Миопия	26 (27,1%)	4 (13,3%)	0,123
Сахарный диабет	3 (3,1%)	0 (0,0%)	1,000
Заболевания сердечно-сосудистой системы	16 (16,7%)	6 (20,0%)	0,675
Заболевания соединительной ткани	13 (13,5%)	1 (3,3%)	0,120

Статистически значимо чаще в основной группе встречались заболевания легких, сопровождающиеся хроническим кашлем (ХОБЛ, хронический бронхит, бронхиальная астма, 43,8% против 20,0%, p=0,019), ожирение и избыточная масса тела (31,2% против 6,7%, p=0,007) и констипация (29,2% против 10,0%, p=0,033). По остальным показателям значимых различий выявлено не было. Однако наметилась тенденция к более высокой частоте заболеваний соединительной ткани в основной группе (13,5% против 3,3%, p=0,12) (Рисунок 3.3).

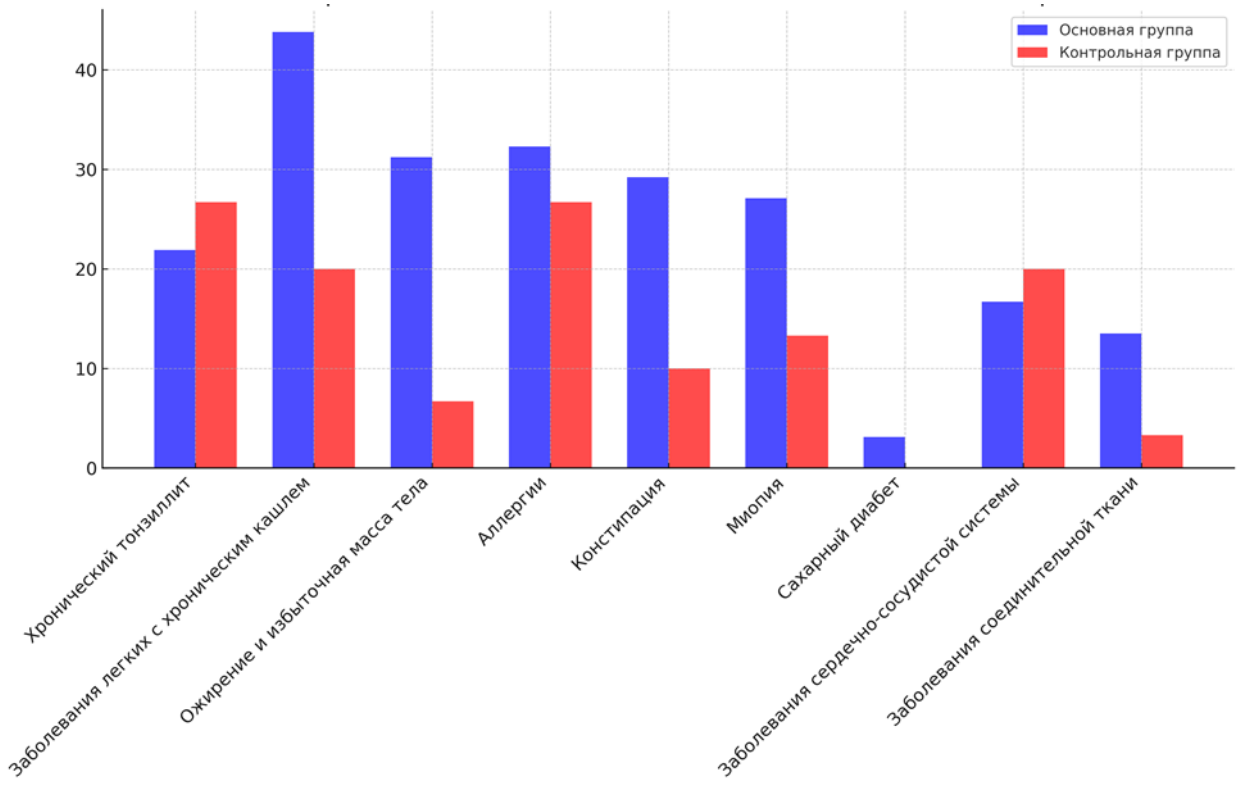

Рисунок 3.3 – Сравнительная оценка распространенности соматических заболеваний у пациенток изучаемой когорты

Полученные данные свидетельствуют о том, что ожирение, заболевания легких и запоры могут являться факторами риска развития ректоцеле. Роль других проанализированных соматических заболеваний требует уточнения в дальнейших исследованиях.

Таблица 3.5 демонстрирует анализ гинекологического и репродуктивного анамнеза пациенток изучаемой когорты.

Таблица 3.5 – Гинекологический и репродуктивный анамнез у пациенток изучаемой когорты.

Показатели	**Основная группа**	**Контрольная группа**	**p**
Регулярный менструальный цикл	90 (93,8%)	28 (93,3%)	1,000
Дисменорея	16 (16,7%)	6 (20,0%)	0,675
Рецидивирующий вагинит	27 (28,1%)	2 (6,7%)	0,015*
Разрыв промежности 3-4 степени в родах	37 (38,5)	5 (16,7)	0,027*
Перинео-/эпизиотомия в анамнезе	38 (39,6%)	6 (20,0%)	0,050*
Вакуум-экстракция плода в анамнезе	23 (24,0%)	2 (6,7%)	0,038*
Многоплодная беременность в анамнезе	24 (25,0%)	2 (6,7%)	0,030*
Заболевания шейки матки	34 (35,4%)	10 (33,3%)	0,835
Пролиферативные заболевания эндометрия	48 (50,0%)	11 (36,7%)	0,201

Представленная таблица отражает анализ гинекологического и репродуктивного анамнеза в основной и контрольной группах. Статистически значимые различия между группами были выявлены по таким показателям как разрывы промежности 3-4 степени (38,5% против 16,7%, p=0,027), вакуум-экстракция плода (24,0% против 6,7%, p=0,038), многоплодная беременность (25,0% против 6,7%, p=0,030) и перинео-/эпизиотомия (39,6% против 20,0%, p=0,050) (Рисунок 3.4).

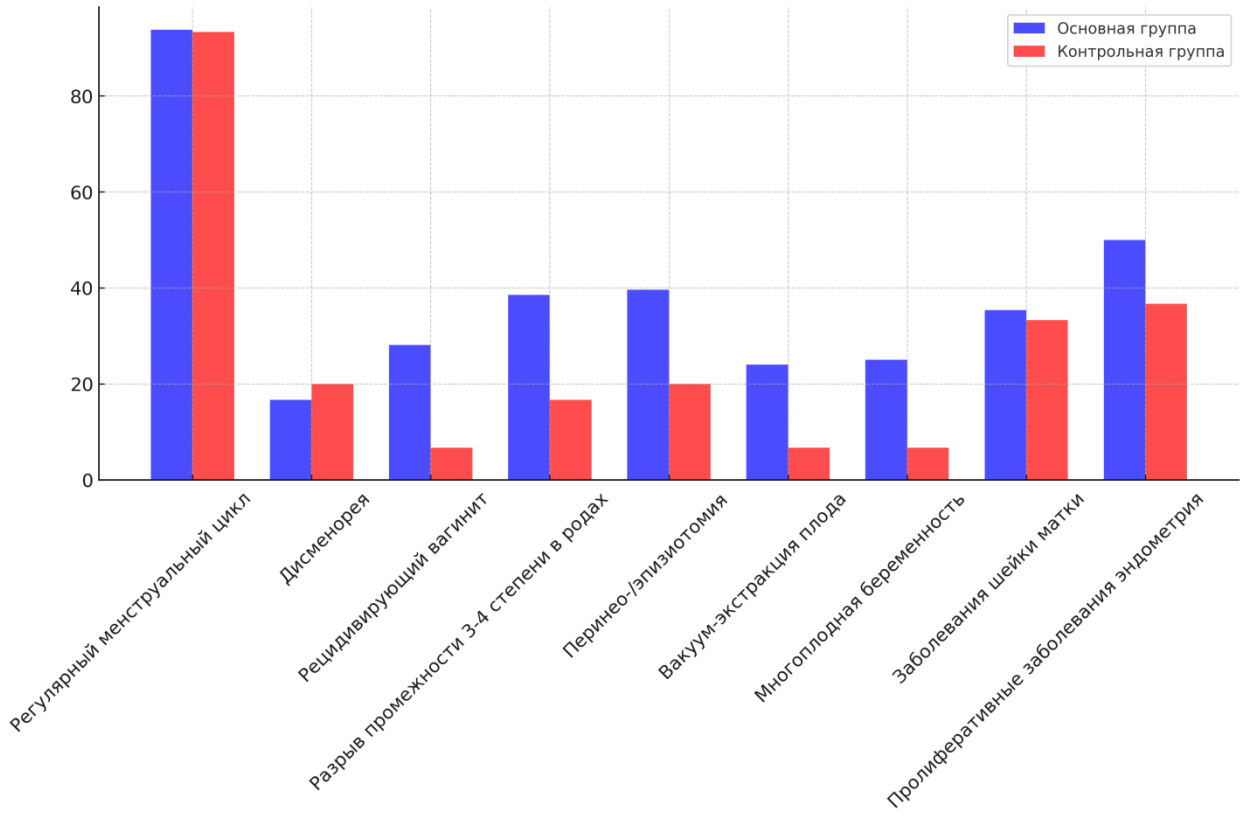

Рисунок 3.4 – Сравнительная оценка гинекологического и репродуктивного анамнеза у пациенток изучаемой когорты

Эти данные свидетельствуют о том, что травматичные роды, особенно с применением акушерских пособий (вакуум-экстракция, перинео-/эпизиотомия), а также многоплодие и рецидивирующий вагинит могут являться факторами риска развития ректоцеле у женщин. По остальным проанализированным показателям статистически значимых различий выявлено не было. Полученные результаты подчеркивают важность профилактики акушерских травм для снижения риска развития ректоцеле в последующем.

Таблица 3.6 представляет результаты анализа различных факторов риска развития ректоцеле на основании собранных в исследовании данных анамнеза пациенток.

Таблица 3.6 – Факторы риска развития ректоцеле

Фактор риска	**ОШ**	**95% ДИ**
Ожирение и избыточная масса тела	6,364	1,422 – 28,571
Рецидивирующий вагинит	5,478	1,220 – 24,390
Физически тяжелый труд	4,672	1,034 – 21,277
Многоплодная беременность	4,667	1,033 – 21,277
Констипация	3,706	1,040 – 13,158
Пролапс тазовых органов в семейном анамнезе	3,730	1,203 – 11,628
Разрыв промежности 3-4 степени в родах	3,546	1,477 – 8,547
Вакуум-экстракция плода	3,136	1,103 – 8,929
Наличие в анамнезе хронического кашля	3,111	1,166 – 8,333

У пациенток с перечисленными выше факторами риска шанс развития ректоцеле в 3-6 раз выше по сравнению с женщинами, не имеющими данных факторов. Полученные данные еще раз подтверждают влияние травматичных родов, хронических заболеваний, ожирения как факторов риска ректоцеле и могут быть использованы для разработки профилактических мероприятий.

Достоверными ($p<0,05$) клинико-анамнестическими предикторами развития ректоцеле являются: ожирение и избыточная масса тела (ОШ – 6,364; 95% ДИ 1,422 – 28,571), рецидивирующий вагинит (ОШ – 5,478; 95% ДИ 1,220 – 24,390), физически тяжелый труд (ОШ – 4,672; 95% ДИ 1,034 – 21,277), многоплодная беременность (ОШ – 4,667; 95% ДИ 1,033 – 21,277), констипация (ОШ – 3,706; 95% ДИ 1,040 – 13,158), пролапс тазовых органов в семейном анамнезе (ОШ – 3,730; 95% ДИ 1,203 – 11,628), разрыв промежности 3-4 степени в родах (ОШ – 3,546; 95% ДИ 1,477 – 8,547), вакуум-экстракция плода (ОШ – 3,136; 95% ДИ 1,103 – 8,929), наличие в анамнезе хронического кашля (ОШ – 3,111; 95% ДИ 1,166 – 8,333).

3.2 Клинические и инструментальные данные женщин репродуктивного возраста с ректоцеле

Средний возраст пациенток основной группы проспективного этапа составил 40,02±4,17 лет. В исследуемой группе средний ИМТ составил 24,07±4,27 кг/м^2. Анализ распределения показал, что большинство обследованных (60%) имеют нормальную массу тела с ИМТ в диапазоне от 18,5 до 24,9 кг/м^2. У значительной части группы наблюдается избыточная масса тела или ожирение - у 20% выявлен избыточный вес, а у 14,7% диагностировано ожирение. Недостаточная масса тела встречается относительно редко - только у 5,3% обследованных ИМТ оказался ниже 18,5.

Среднее время длительности симптомов в основной группе составило 3,82 ± 2,34 года, а средняя степень выраженности нарушений дефекации по шкале констипации и недержания Векснера составила 18,3 ± 3,8 балла, что соответствовало критериям включения в исследование.

В Таблице 3.7 просуммированы жалобы пациенток изучаемой когорты.

Таблица 3.7 - Клинические проявления пациенток изучаемой когорты

Жалобы	**n, (%)**
Дискомфорт в области промежности	42 (55,10)
Чувство ощущения инородного тела в области промежности	69 (90,82)
Затруднение эвакуации кала из прямой кишки, сопровождающееся длительным натуживанием	74 (97,96)
Ощущение неполного опорожнения прямой кишки	27 (35,53)
Применение мануального пособия пособия для опорожнения прямой кишки	27 (35,53)

В ходе анализа жалоб пациенток изучаемой когорты было выявлено, что подавляющее большинство женщин испытывали трудности с дефекацией, требующие длительного натуживания, а также отмечали ощущение инородного тела в области промежности. Более половины пациенток жаловались на дискомфорт в промежности, при этом примерно треть исследуемых сообщали о чувстве неполного опорожнения прямой кишки и необходимости применения мануального пособия для облегчения дефекации.

При оценке времени прошедшего после родовой травмы было обнаружено, что наибольшую долю составляют женщины с периодом 2-5 лет после родов - 39,5% (30 человек, Рисунок 3.5). Примерно равные доли приходятся на группы с периодом более 5 лет - 34,2% (26 человек) и до 1 года - 26,2% (20 человек).

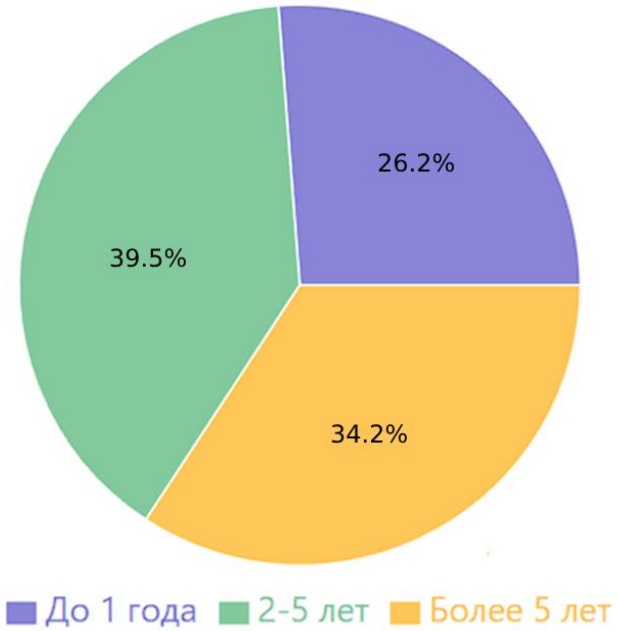

Рисунок 3.5 – Распределение в основной группе по времени после родов

В исследуемой группе преобладали первородящие женщины (68,4%), среднее значение паритета составило 1,42 ± 0,67. Повторнородящие женщины со вторыми родами составили 21,1%, с третьими родами – 10,5% от общей выборки.

Результаты перинеологического обследования представлены в Таблице 3.8.

Таблица 3.8 – Перинеологическе обследование пациенток изучаемой когорты

Показатель	**абс.**	**%**
В покое (шаг первый – смотри)		
Расстояние от задней спайки до анального отверстия:		
Больше 3 см	2	3.06
2,5 см	41	54.08
2,0 см	33	42.86
Рубец на промежности:		
Нет	22	28.57
Нормальных качеств	42	55.10
Грубый или несостоятельный	12	16.33
Подтекание мочи:		
Нет	76	100
Есть	0	0
Дилатация анального отверстия:		
Нет	76	100
Есть	0	0
Состояние половой щели:		
Не зияет	7	9.18
Зияет	69	90.82
Состояние медиальных пучков m. puborectalis:		
Хорошо (острый угол)	0	0

Показатель	**абс.**	**%**
Широко (тупой угол)	76	100
При натуживании		
Состояние половой щели:		
Не зияет	2	2.04
Зияет	74	97.96
Шаг второй и третий – тестируй: Подтекание мочи (пробы кашлевая и Вальсальвы):		
Нет	76	100
Есть	0	0
Симптомы нарушений дефекации (шаг пятый – спроси о симптомах):		
Нет	0	0
Есть	76	100
Тонус промежности при напряжении мышц тазового дна (шаг четвертый – пальпируй)		
Справа: указательный палец во влагалище, большой палец слева от промежностного шва:		
Тонус промежности ощутимо увеличивается	2	2.04
Тонус промежности слабо увеличивается (снижен)	69	90.82
Не изменяется	5	7.14
Слева: указательный палец во влагалище, большой палец слева от промежностного шва:		
Тонус промежности ощутимо увеличивается	3	4.08
Тонус промежности слабо увеличивается (снижен)	69	90.82
Не изменяется	4	5.10

При анализе перинеального индекса в группе из 76 пациенток с ректоцеле выявлены характерные изменения тазового дна: у большинства обследованных (97,96%) наблюдается зияние половой щели при натуживании, что сочетается с широким расположением медиальных пучков m. puborectalis (90,82%). Показательно, что у 88,78% пациенток выявлена истонченная промежность, при этом рубцовые изменения промежности различного характера имеют 71,43% женщин. Расстояние от задней спайки до анального отверстия у подавляющего числа пациенток составляет 2,5 см (54,08%) и 2,0 см (42,86%), что указывает на существенное снижение высоты промежности. Особого внимания заслуживает не только значительное снижение тонуса промежности, которое выявлено у 90,82% пациенток как справа, так и слева, но и высокая частота нарушений дефекации (инконтиненция, констипация), выявленная у 100% пациенток, что свидетельствует о тяжелом нарушении функции запирательного аппарата прямой кишки.

Следующим этапом был проведён сравнительный анализ трансперинеальных ультразвуковых показателей мышц тазового дна у пациенток с ректоцеле (n=76) и контрольной группы без несостоятельности тазового дна (НТД) (n=30). Характеристики пациенток просуммированы в Таблице 3.9.

Таблица 3.9 – ТПУЗИ-показатели пациенток изучаемой когорты

Показатель	**Ректоцеле (n=76)**	**Контрольная группа без НТД (n=30)**	**p**
УЗИ, толщина m.puborectalis, см	0,61±0,11	0,83±0,23	<0.001
УЗИ, высота сухожильного центра, см	0,62±0,14	1,2±0,15	<0.001
УЗИ, толщина пучков m. Bulbocavernosus, см	0,80±0,18	1,26±0,2	<0.001
УЗИ, диастаз m. Bulbocavernosus, см	0,85±0,26	0,05±0,14	<0.001

Анализ полученных данных выявил статистически значимые различия ($p<0.001$) по всем измеренным параметрам между группами (Рисунок 3.6).

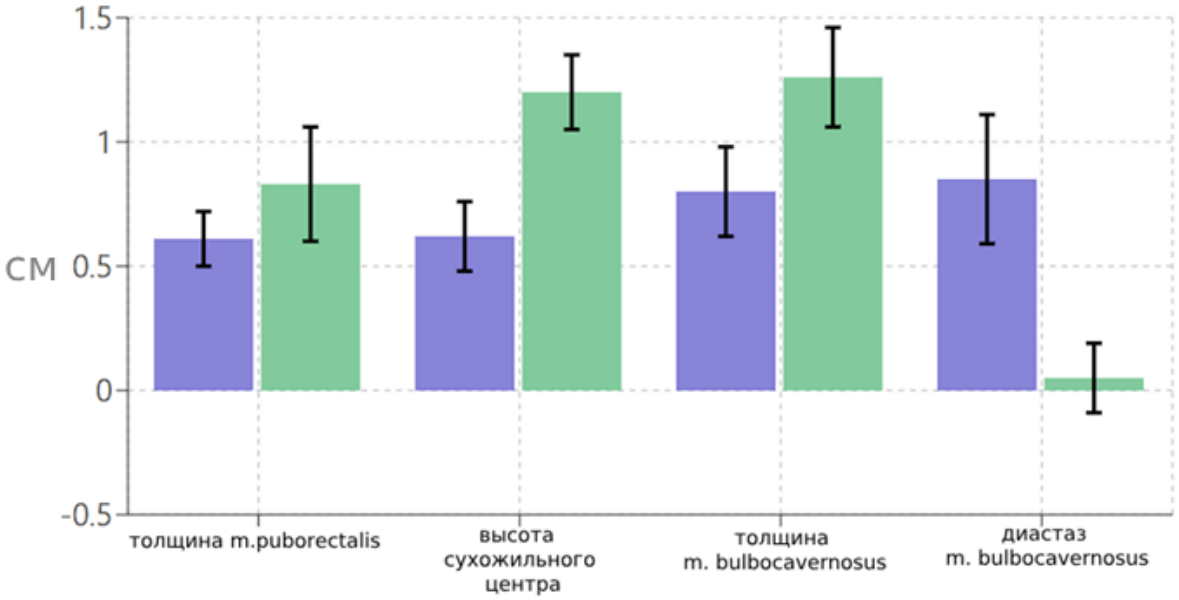

Рисунок 3.6 – Сравнение показателей УЗИ при ректоцеле и в контрольной группе

Толщина m. puborectalis у пациенток с ректоцеле составила в среднем 0,61±0,11 см, что на 26.5% меньше, чем в контрольной группе (0,83±0,23 см, Рисунок 3.7).

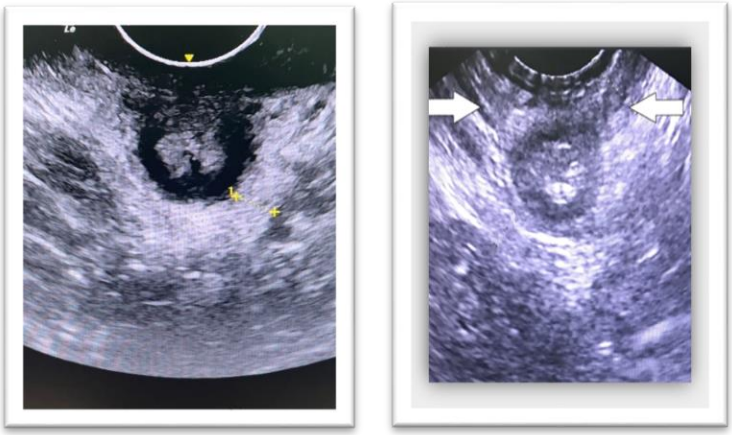

Рисунок 3.7 - ТПУЗИ. Оценка толщины mm. Puborectalis при ректоцеле (слева), без ректоцеле (справа)

Расчет эффекта размера (Cohen's d = 1.21) показывает большую величину различий между группами (Рисунок 3.8).

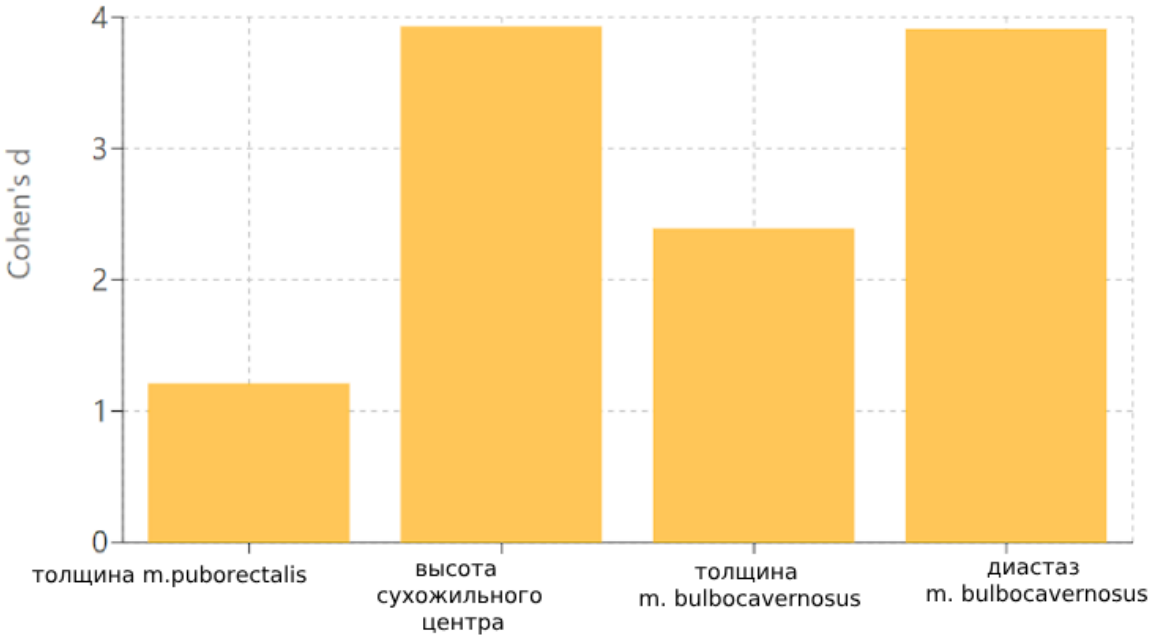

Рисунок 3.8 – Эффект размера (Cohen's d) для каждого показателя

Коэффициент вариации толщины m. puborectalis в группе ректоцеле (18.0%) ниже, чем в контрольной группе (27.7%), что указывает на более однородные изменения у пациенток с НТД.

Высота сухожильного центра пациенток в группе с ректоцеле (0,62±0,14 см) была на 48.3% ниже, чем в контрольной группе (1,2±0,15 см, Рисунок 3.8). Очень большой эффект размера (Cohen's d = 3.93) подчеркивает значимость этого параметра для диагностики. Интересно, что коэффициент вариации в группе ректоцеле (22,6%) выше, чем в контрольной группе (12,5%), что может указывать на различную степень выраженности патологических изменений у пациенток.

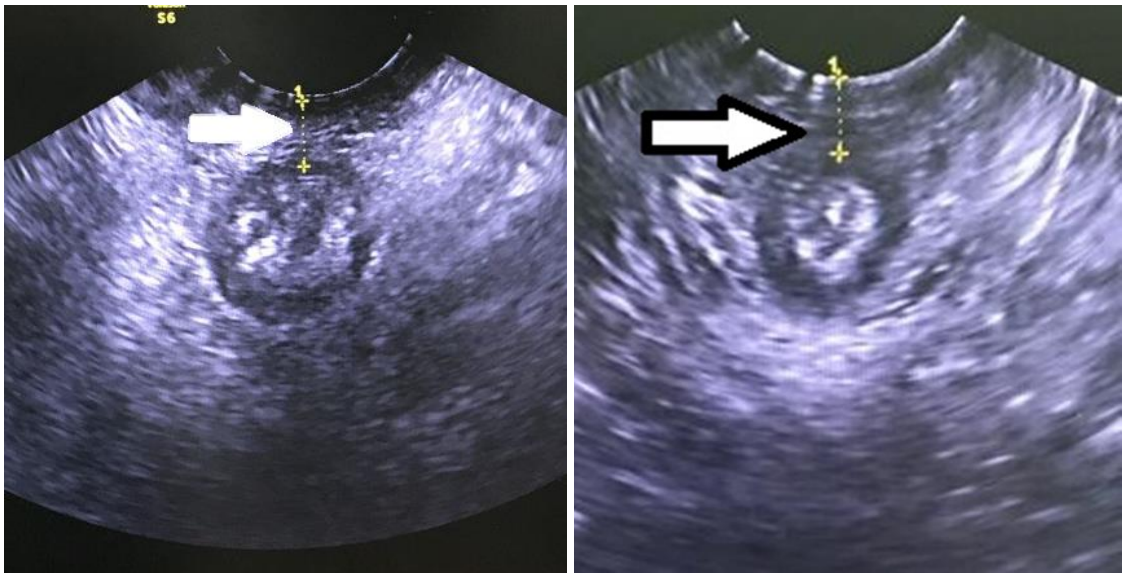

Рисунок 3.9 - ТПУЗИ. Оценка высоты сухожильного центра (белая стрелка, слева при ректоцеле - D=0,61 см, справа без ректоцеле D=1,05)

Толщина пучков m. bulbocavernosus у пациентов с ректоцеле (0,80±0,18 см) была на 36,5% меньше по сравнению с контрольной группой (1,26±0,2 см, Рисунок 3.9). Очень большой эффект размера (Cohen's d = 2,39) подтверждает высокую диагностическую значимость этого параметра. Коэффициенты вариации в обеих группах близки (22,5% и 15,9% соответственно), что говорит о сходной вариабельности этого показателя.

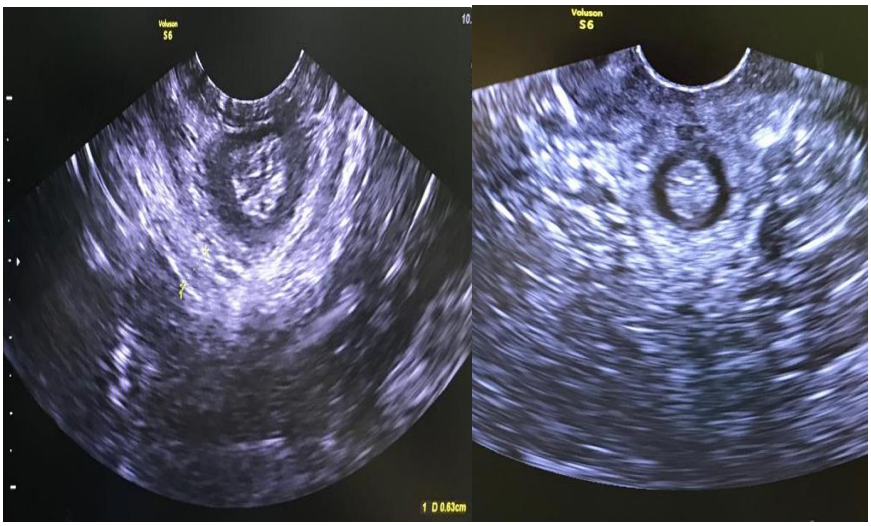

Рисунок 3.9 - ТПУЗИ. Оценка толщины пучков m. bulbocavernosus при ректоцеле (слева), без ректоцеле (справа)

Наиболее выраженное различие наблюдалось в диастазе m. bulbocavernosus: у пациенток с ректоцеле он составил 0,85±0,26 см, что значительно превышает показатель контрольной группы (0,05±0,14 см, Рисунок 3.10). Очень большой эффект размера (Cohen's d = 3,91) указывает на высокую диагностическую ценность этого параметра. Однако следует отметить высокую вариабельность этого показателя, особенно в контрольной группе (CV = 280%), что может затруднить установление четких диагностических критериев.

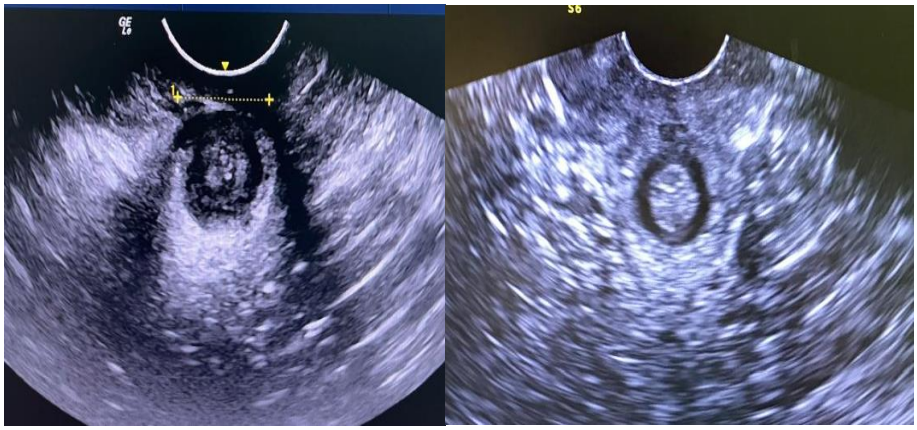

Рисунок 3.10 - ТПУЗИ. Оценка диастаза m. bulbocavernosus при ректоцеле (слева), без ректоцеле отсутствие (справа)

Анализ эффекта размера показывает, что все исследованные параметры имеют большое или очень большое значение для различения пациенток с ректоцеле и здоровых лиц.

Эти данные могут служить основой для разработки диагностических критериев и оценки эффективности лечения. Однако для подтверждения клинической значимости этих маркеров и их использования в диагностических алгоритмах необходимы дальнейшие исследования на больших выборках пациенток.

Для точной оценки диагностической эффективности этих маркеров потребуются дополнительные исследования с расчетом чувствительности,

специфичности и других показателей диагностической точности, что невозможно сделать на основе имеющихся агрегированных данных.

В заключении можно сказать, что трансперинеальное УЗИ с оценкой представленных маркеров является перспективным методом для объективной оценки состояния миофасциального комплекса при ректоцеле. Метод обладает преимуществами неинвазивности и возможности количественной оценки анатомических структур. Значительные различия между группами и большие эффекты размера для всех параметров подтверждают потенциальную диагностическую ценность метода. Дальнейшие исследования помогут определить оптимальные пороговые значения для диагностики и мониторинга этого состояния, а также оценить возможность использования данного метода для контроля эффективности консервативного и хирургического лечения ректоцеле.

Таким образом, трансперинеальное УЗИ демонстрирует высокую ценность для диагностики ректоцеле, что подтверждается статистически значимыми различиями ($p<0,001$) между группами по всем четырем исследованным параметрам. Толщина m. puborectalis (0,61±0,11 см при ректоцеле vs 0,83±0,23 см в контроле), высота сухожильного центра (0,62±0,14 см vs 1,2±0,15 см), толщина пучков m. bulbocavernosus (0,80±0,18 см vs 1,26±0,2 см) и диастаз m. bulbocavernosus (0,85±0,26 см vs 0,05±0,14 см) показывают значительные различия между группами с большим эффектом размера (Cohen's d от 1,21 до 3,93), что указывает на их высокую диагностическую значимость и потенциал для комплексной оценки состояния тазового дна у пациентов с подозрением на ректоцеле.

ГЛАВА 4. РЕЗУЛЬТАТЫ ПАТОМОРФОЛОГИЧЕСКОГО И ИММУНОГИСТОХИМИЧЕСКОГО ИССЛЕДОВАНИЙ МЫШЦ И ФАСЦИЙ ЗАДНЕГО КОМПАРТМЕНТА ТАЗОВОГО ДНА

Морфологический этап исследования проведен на базе НИИ морфологии человека им. ак. А.П. Авцына ФГБНУ «РНЦХ им. ак. Б.В.Петровского» (директор, заведующая лабораторией клинической морфологии – заслуженный деятель науки РФ, член-корреспондент РАН, д.м.н., профессор Л.М. Михалева). Целью исследования являлось расширение представлений о патогенезе нарушения фасциально-мышечного компартмента тазового дна и выявление морфологических и ИГХ детерминант развития опущения задней стенки влагалища, сопровождающегося ректоцеле у пациенток репродуктивного возраста. Для достижения этой цели в исследование были включены 76 женщин с диагнозом ректоцеле (МКБ-10: N81.6 Ректоцеле). Возраст пациенток составил от 31 до 49 лет (медиана возраста 40,58 года (Q_1 – Q_3: 36,54 – 43,24). С целью анализа полученных результатов в ходе патоморфологического и иммуногистохимического исследования, было проведено сопоставление данных с показателями группы морфологического контроля (n=30), в которую вошли пациентки аналогичного возраста, не имеющие верифицированного диагноза «N81.6 Ректоцеле». Биоптаты ректовагинальной фасции и mm. puborectalis у пациенток группы морфологического контроля были получены в ходе реконструктивно-пластических операций по поводу кист гартнерова хода влагалища.

4.1 Результаты патоморфологического исследования

На первом этапе стандартное патоморфологическое исследование мышечной (медиальной порции mm.puborectalis) и фасциальной ткани (ректовагинальная фасция) проводилось с использованием рутинной окраски гематоксилином и эозином с помощью световой микроскопии.

При патоморфологическом исследовании биоптатов mm.puborectalis и ректовагинальной фасции пациенток группы морфологического контроля наблюдалась типичная гистологическая картина морфо-функциональной целостности миофасциального компартмента (Рисунок 4.1).

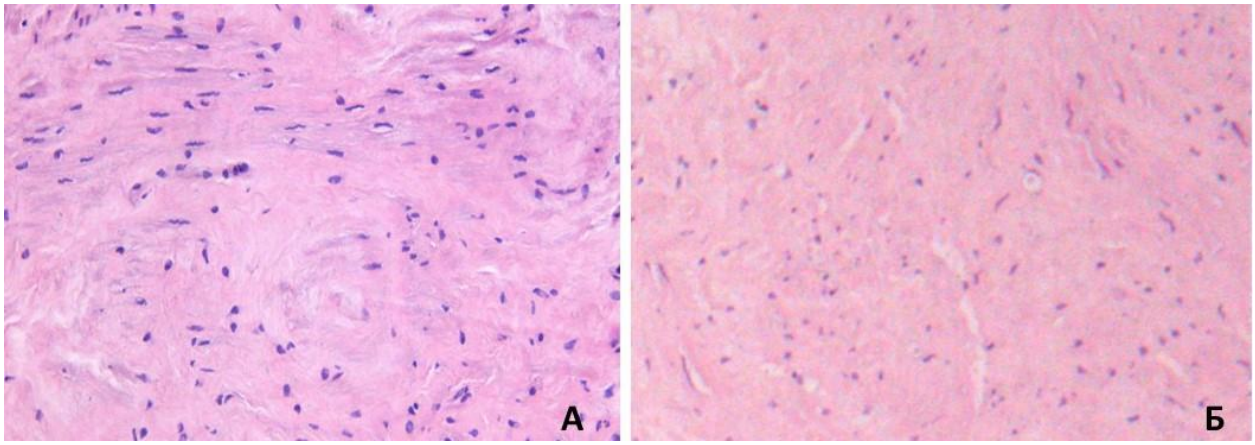

Рисунок 4.1 – Микрофотография. Биоптаты группы морфологического контроля. Мышечная ткань (А) и фасция (Б). Окраска гематоксилином и эозином х400

Мышечная ткань характеризовалась правильной организацией мышечных волокон, которые располагались параллельно друг другу, имели равномерную толщину и четкую поперечную исчерченность. Ядра миоцитов были овальной формы и располагались преимущественно по периферии волокон. Межмышечные пространства содержали небольшое количество рыхлой соединительной ткани с типичными фибробластами и тонкими коллагеновыми волокнами. Кровеносные сосуды имели нормальное строение, без признаков патологических изменений.

Ректовагинальная фасция в образцах группы морфологического контроля представляла собой плотную волокнистую соединительную ткань с упорядоченным расположением коллагеновых волокон. Волокна были плотно упакованы, имели волнистый ход и располагались преимущественно параллельно друг другу. Эластические волокна были равномерно

распределены диффузно в ткани ректовагинальной фасции. Васкуляризация фасции была умеренной, с наличием небольшого количества капилляров нормального строения.

Соотношение коллагена I и III типов в фасции группы морфологического контроля продемонстрировало достоверно большее содержание коллагена I типа, в сравнении с коллагеном III типа (рисунок 4.2).

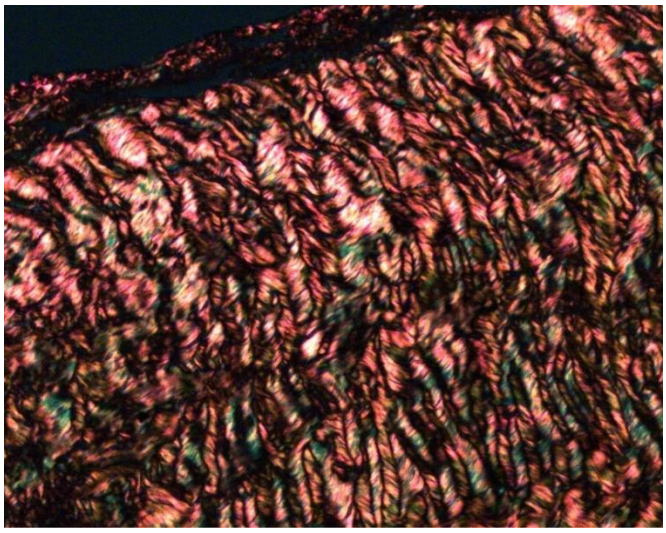

Рисунок 4.2 – Микрофотография. Биоптат группы морфологического контроля. Гистохимическая окраска сириус красный в поляризационном свете (красное свечение коллаген I типа, зеленное III типа). Фасция х200

Напротив, морфологическая картина биотатов пациенток с ректоцеле соответствовала различным морфо-функциальным изменениям дезорганизации, что позволило провести детальный сравнительный анализ структурных изменений указанных анатомических компартментов.

При изучении гистоархитектоники mm.puborectalis, нами была выявлена различная выраженность признаков дезорганизации мышечной ткани, которые позволили нам разделить исследуемый материал основной группы на три степени выраженности дезорганизации.

У пациенток с минимальными проявлениями дезорганизации миофасциального компартмента тазового дна наблюдались слабовыраженные морфологические изменения мышечной ткани (Рисунок 4.3).

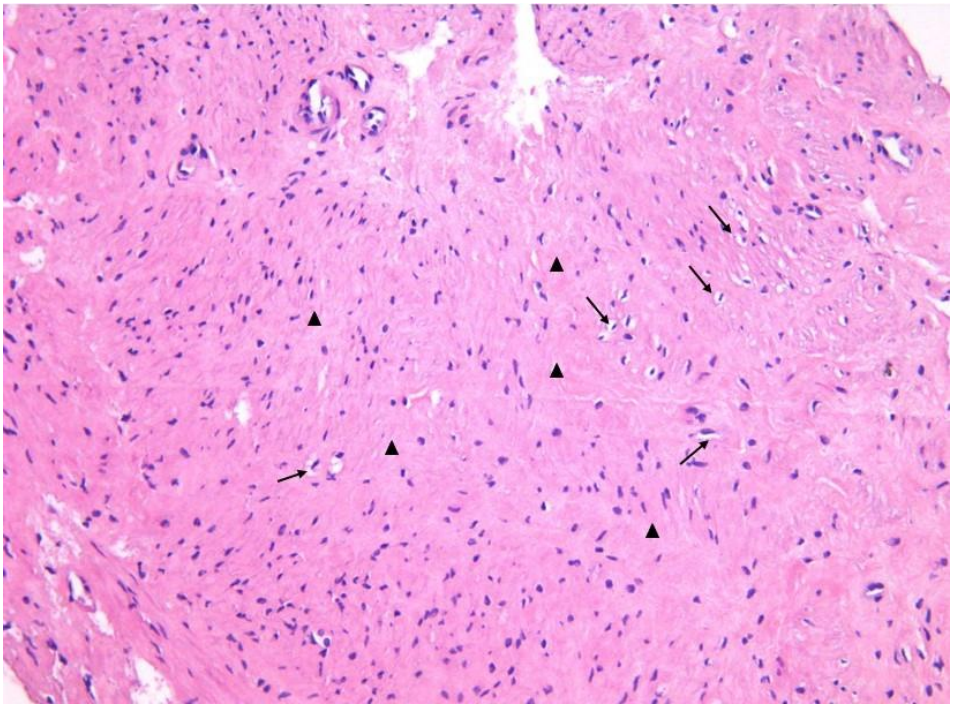

Рисунок 4.3 – Микрофотография. Биоптат пациентки с ректоцеле Мышечная ткань (mm.puborectalis) с незначительным перицеллюлярным отеком (стрелка) и мелкоочаговым фиброзом в межмышечном пространстве (треугольник). Окраска гематоксилином и эозином х200

Основной характеристикой в биоптатах с минимальными проявлениями дезорганизации миофасциального компартмента тазового дна был мелкоочаговый фиброз. В большей части исследуемой ткани (около 80-90% площади) мышечные волокна сохраняли нормальное гистологическое строение с правильной формой, четкой поперечной исчерченностью и равномерной толщиной. Ядра миоцитов располагались преимущественно по периферии волокон и имели типичную овальную форму.

В межмышечных пространствах обнаруживались небольшие очаги фиброза размером от 50 до 200 мкм в диаметре. Эти участки

характеризовались увеличением количества коллагеновых волокон, формирующих тонкие, прерывистые пучки между мышечными волокнами. В зонах фиброза наблюдалось умеренное увеличение количества фибробластов и незначительное увеличение количества капилляров.

Переход между участками с нормальной структурой и зонами фиброза был плавным, без четкой демаркационной линии. Эти изменения можно рассматривать как начальные морфологические признаки дезорганизации миофасциального компартмента тазового дна в реализации ректоцеле, которые еще не привели к значительному нарушению архитектоники мышечной ткани (mm. puborectalis).

Биоптаты с умеренными проявлениями дезорганизации миофасциального компартмента тазового дна характеризовалась более выраженными дезорганизационными изменениями мышечной ткани (Рисунок 4.4).

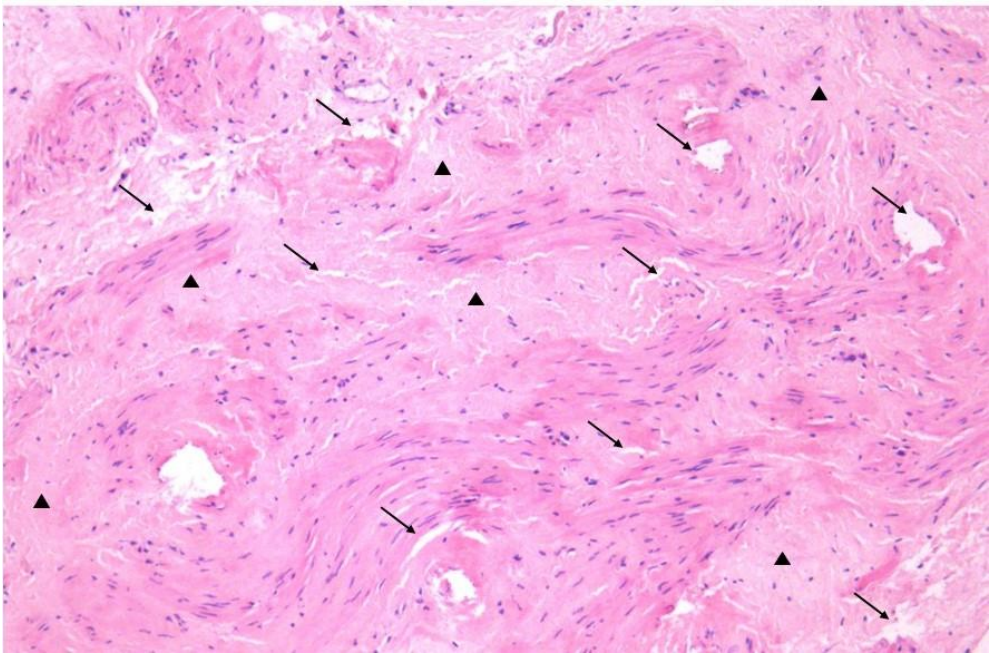

Рисунок 4.4 – Микрофотография. Биоптат пациентки с ректоцеле. Мышечная ткань с умеренно выраженным отеком и линейными дефектами (стрелка), очагами фиброза (треугольник) биоптатов пациенток изучаемой когорты. Окраска гематоксилином и эозином, х200

Ключевой особенностью биоптатов с умеренными проявлениями дезорганизации миофасциального компартмента тазового дна было нарушение целостности структуры мышц с образованием линейных дефектов. Фиброзные изменения в этой группе были значительно более выраженными по сравнению с биоптатами, имеющими начальные патоморфологические проявления. Очаги фиброза увеличились в размерах и количестве, формируя обширные участки замещения мышечной ткани соединительной. В этих зонах отмечалось существенное увеличение количества коллагеновых волокон и фибробластов, что свидетельствовало о ремоделировании миогенного компартмента на фоне субтотального фиброза.

Гистологическое строение мышечных волокон на многих участках было нарушено. Характерной особенностью стало появление волнообразного и прерывистого типа расположения отдельных мышечных пучков. Это проявлялось в виде извилистого хода мышечных волокон, их локальных утолщений и истончений, а также частичной фрагментации. В некоторых областях наблюдалась потеря четкой поперечнополосатой исчерченности мышечных волокон, что свидетельствовало о нарушении их архитектуры. Ядра миоцитов в этих участках часто имели неправильную форму и неравномерное распределение хроматина. Васкуляризация мышечной ткани была неравномерной: в зонах фиброза отмечалось увеличение количества капилляров, некоторые из которых имели признаки дилатации. Эти морфологические изменения указывают на прогрессирование патологического процесса и значительное нарушение структурной организации мышечной ткани у пациенток с дезорганизацией умеренной степени выраженности.

Биоптаты с выраженными проявлениями дезорганизации миофасциального компартмента тазового дна характеризовалась наиболее существенными признаками дезорганизации мышечной ткани (mm.puborectalis) (Рисунок 4.5).

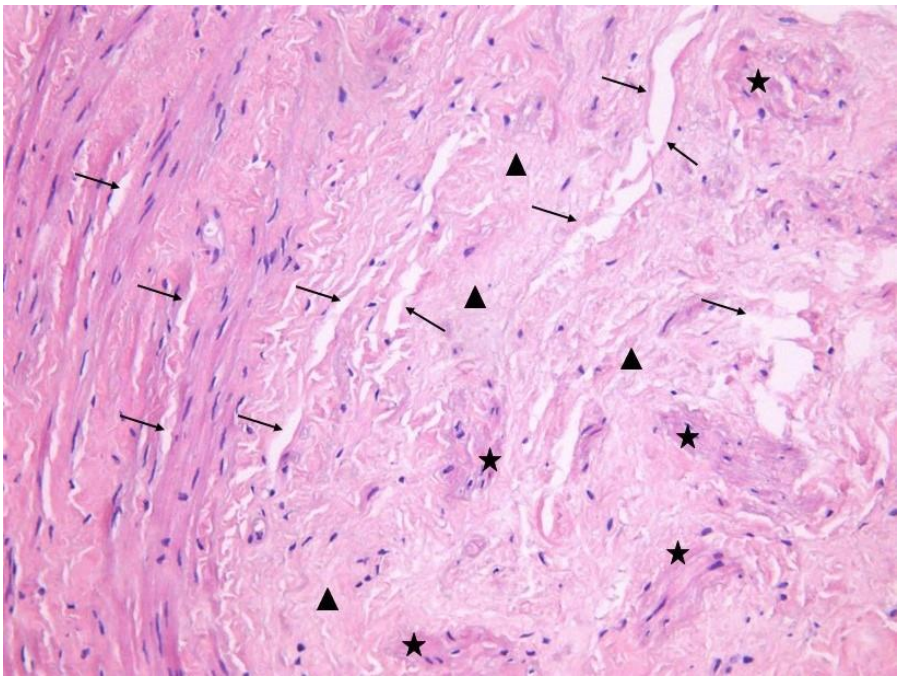

Рисунок 4.5 – Микрофотография. Мышечная ткань пациентки с ректоцеле с многочисленными микроскопическими дефектами по типу пустот (стрелка), обширными очагами фиброза (треугольник), среди которых определяются остатки мышечных волокон (звезда). Окраска гематоксилином и эозином, х200

Ключевой особенностью биоптатов с выраженными проявлениями дезорганизации миофасциального компартмента тазового дна были множественные сквозные дефекты мышечной ткани по типу пустот как линейной, так и неправильной формы. Эти дефекты наблюдались не только в участках выраженного фиброза, но и в относительно сохранной ткани по краю измененных участков. Фиброзные изменения достигли максимальной выраженности. Обширные зоны мышечной ткани были замещены плотной соединительной тканью. В этих областях наблюдалось значительное увеличение количества коллагеновых волокон, которые формировали плотные, дезорганизованные пучки. Фибробласты в зонах фиброза были многочисленными и имели признаки повышенной активности. Гистологическое строение мышечных волокон в большей части препаратов было существенно нарушено. Отмечался выраженный волнообразный и

прерывистый тип расположения отдельных мышечных пучков. Многие мышечные волокна подверглись фрагментации, теряя свою целостность и нормальную структуру. Характерной особенностью этой группы было наличие остаточных единичных мышечных волокон, "замурованных" в фиброзную ткань. Эти волокна часто имели признаки атрофии, потерю нормальной исчерченности и изменение формы. Васкуляризация мышечной ткани была значительно нарушена. В зонах выраженного фиброза наблюдалось уменьшение количества функционирующих капилляров, в то время как в областях с сохранившейся мышечной тканью отмечались признаки реактивного ангиогенеза.

Описанные патоморфологические изменения свидетельствуют о тотальной степени выраженности дезорганизации мышечной ткани в биоптатах пациенток изучаемой когорты. Эти изменения указывают на значительное нарушение структуры и функции мышечной ткани.

Патоморфологическое исследование фасции выявило изменения, сходные с теми, что наблюдались в мышечной ткани. Отмеченные микроскопические особенности позволили выделить различную степень дезорганизации соединительнотканных структур.

При слабой степени дезорганизации фасции наблюдался очаговый фиброз (Рисунок 4.6).

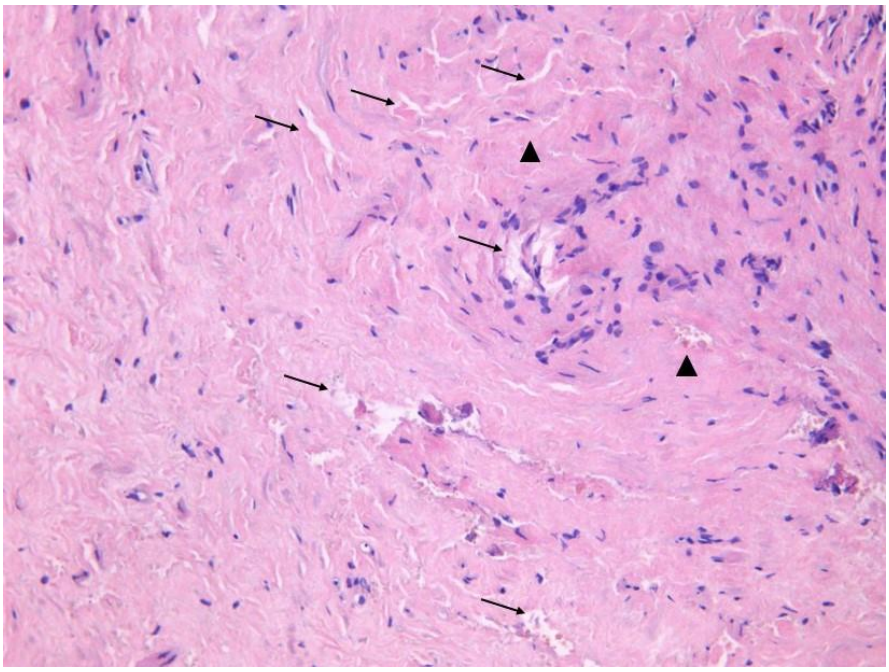

Рисунок 4.6 – Микрофотография. Биоптат фасции пациентки с ректоцеле. Фасция со слабо выраженным отеком, линейными дефектами (стрелка) и очагами фиброза (треугольник). Окраска гематоксилином и эозином, х200

В структуре ректовагинальной фасции обнаруживались небольшие участки с повышенным содержанием коллагеновых волокон. Эти зоны характеризовались более плотным расположением волокон и увеличением их толщины по сравнению с окружающей тканью. Однако даже на этой ранней стадии патологического процесса отмечались фокусы нарушения структурной целостности фасции. Эти изменения проявлялись в виде мелких надрывов или разрывов, которые варьировали по размеру и форме. Вышеописанные изменения локализовались преимущественно в зонах перехода между целостными участками ткани и очагами фиброза.

В областях разрывов наблюдалось нарушение обычной параллельной ориентации коллагеновых волокон. Волокна в этих зонах располагались хаотично, часто образуя завихрения или петли. Между разорванными волокнами отмечалось увеличение количества основного вещества соединительной ткани.

Описанные изменения свидетельствуют о слабовыраженных морфологических изменениях в дефектной ректовагинальной фасции, которые характеризовались как локальным усилением фиброза, так и нарушением структурной целостности ткани.

Дезорганизация ректовагинальной фасции умеренной степени выраженности характеризовалась более выраженными структурными нарушениями (Рисунок 4.7).

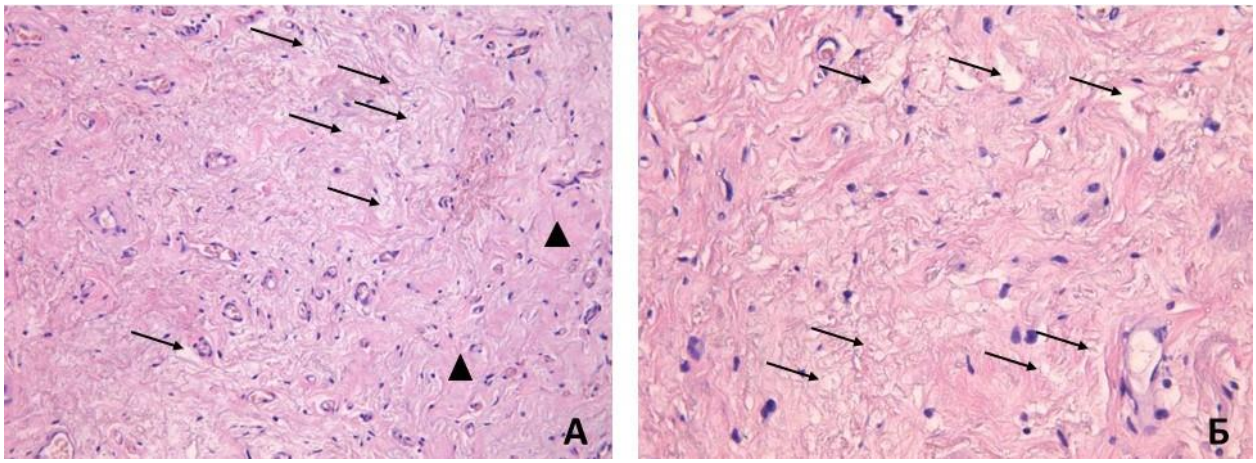

Рисунок 4.7 – Микрофотография. Биоптаты пациенток с ректоцеле. Фасция с умеренно выраженным отеком и дефектами ткани различной формы (стрелка), очагами фиброза (треугольник). Окраска гематоксилином и эозином, А ув. х200, Б ув. х 400

В этой стадии наблюдалось выраженное расслоение и деструкция ткани фасции. Эти изменения проявлялись в виде множественных разрывов различной конфигурации: как линейных, так и неправильной формы.

Линейные разрывы обычно располагались вдоль линий напряжения ткани, а в некоторых биоптатах достигали значительной протяженности. Они характеризовались четкими краями и параллельным расположением поврежденных волокон. Разрывы неправильной формы, напротив, имели зигзагообразные или звездчатые очертания, что свидетельствовало о более хаотичном характере повреждения фасции.

В зонах разрывов наблюдалось выраженное нарушение архитектоники коллагеновых волокон. Волокна теряли свою нормальную параллельную ориентацию, становились извитыми и фрагментированными. Между разорванными волокнами часто обнаруживались пространства, заполненные аморфным веществом.

Фиброз при умеренной степени дезорганизации носил очаговый характер. Это проявлялось в виде локальных участков с повышенным содержанием коллагена, которые чередовались с зонами разрежения ткани. В областях фиброза коллагеновые волокна были утолщены, более плотно упакованы и часто имели неправильную ориентацию.

Данные патоморфологические изменения указывали на прогрессирование патологического процесса в фасции и проявлялись в значительном нарушении её структурной целостности и функциональных свойств фасции.

Визуализация пространств, заполненных аморфным веществом на фоне нарушения целостности волокон фасции, является ключевым морфологическим признаком её дезорганизации умеренной степени выраженности.

Выраженная дезорганизация фасции характеризовалась глубокими структурными изменениями и практически полным нарушением целостности нормальной гистоархитектоники ткани (Рисунок 4.8).

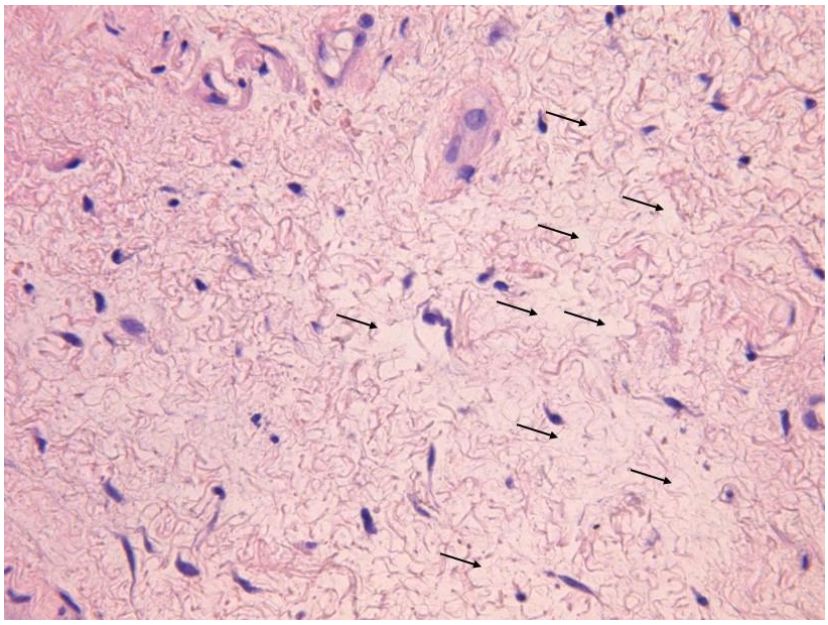

Рисунок 4.8 – Микрофотография. Биоптат пациентки с ректоцеле. Фасция с выраженным отеком и дефектами ткани различной формы (стрелка). Окраска гематоксилином и эозином, ув. х 400

Патоморфологическая картина выраженной степени дезорганизации характеризовалась следующими особенностями: тотальное нарушение структуры фасции с потерей её типичной организации. Большая часть ткани утрачивала характерное для нормальной фасции упорядоченное расположение коллагеновых волокон. Было обнаружено хаотичное переплетение фрагментированных и дезориентированных волокон. В ткани сохранялись лишь отдельные соединительнотканные пучки, которые выглядели как "островки" относительно сохранной структуры среди обширных зон дезорганизации/тотальной деструкции фасции. Эти пучки часто имели извитой ход и неравномерную толщину, что указывало на нарушение их нормальной гистоархитектоники. Следует подчеркнуть, что коллагеновые волокна в большинстве участков фасции подвергались выраженной деградации. Установлены признаки потери четкой фибриллярной структуры, волокна становились фрагментированными, местами наблюдались признаки их лизиса и распада на отдельные фибриллы. Между деградированными волокнами и в зонах их распада накапливалось большое

количество аморфного вещества, что свидетельствовало о выраженном нарушении нормальной архитектоники ректовагинальной фасции. Эти выраженные морфо-функциональные изменения ассоциировались с глубокой/тотальной деструкцией фасции, что свидетельствовало о значительном снижении её механической прочности у пациенток с ректоцеле.

Патогенетические изменения в мышечной ткани и фасции в зависимости от степени выраженности дезорганизации тканей позволили выделить три стадии, главными морфологическими субстратами которых были прогрессирующий фиброз и деструкция ткани. При этом, для мышечной ткани (mm.puborectalis) все вышеперечисленные признаки, кроме фиброза, носили менее выраженный характер, в отличии от ректовагинальной фасции (Таблица 4.1).

Таблица 4.1 – Степень выраженности патоморфологических изменений в зависимости от тяжести дезорганизации тканей мышц и фасций.

Ткань	**Параметр**	**Норма (Морфологический контроль)**	**Слабая дезорганизация**	**Умеренная дезорганизация**	**Выраженная дезорганизация**
mm. puborectalis	Фиброз	Отсутствует	Мелкоочаговый	Очаговый, более выраженный	Обширный, диффузный
	Целостность волокон	Сохранена	Частично сохранена	Очаговые линейные разрывы	Множественные диффузные разрывы
	Структура волокон	Нормальная	Преимущественно нормальная	Волнообразность, прерывистость	Выраженная дезорганизация
Ректовагинальная фасция	Фиброз	Отсутствует	Очаговый	Очаговый, более выраженный	Неравномерные диффузные изменения
	Целостность ткани	Сохранена	Мелкие разрывы	Линейные и неправильной формы разрывы	Обширная деструкция
	Архитектоника	Нормальная	Локальные нарушения	Умеренное нарушение	Тотальное нарушение

4.2 Результаты иммуногистохимического исследования

Вторая часть патоморфологического исследования была посвящена углубленному анализу молекулярных механизмов, лежащих в основе развития ректоцеле. Мы провели комплексное иммуногистохимическое (ИГХ) исследование с использованием антител ключевых маркеров, участвующих в ремоделировании внеклеточного матрикса: матриксная металлопротеиназа-1 (MMP-1), тканевой ингибитор металлопротеиназ-1 (TIMP-1), коллаген III типа. Дополнительно было выполнено гистохимическое окрашивание с использованием сириуса красного для определения соотношения коллагена I и III типов в тканях фасции. Этот многоаспектный подход позволил нам оценить как активность ферментов, разрушающих внеклеточный матрикс (MMP-1), так и их ингибиторов (TIMP-1), а также изменения в составе коллагеновых волокон, что имеет решающее значение для понимания патогенеза ректоцеле на молекулярном уровне.

Анализ образцов нормальной мышечной ткани и фасции (без нарушения их целостности) в группе морфологического контроля выявил закономерную картину (для нормы!) экспрессии исследуемых маркеров. В отношении матриксной MMP-1 наблюдалось либо полное отсутствие реакции, либо крайне слабая очаговая экспрессия в единичных фокусах как в мышечной ткани, так и в ректовагинальной фасции (Рисунок 4.9).

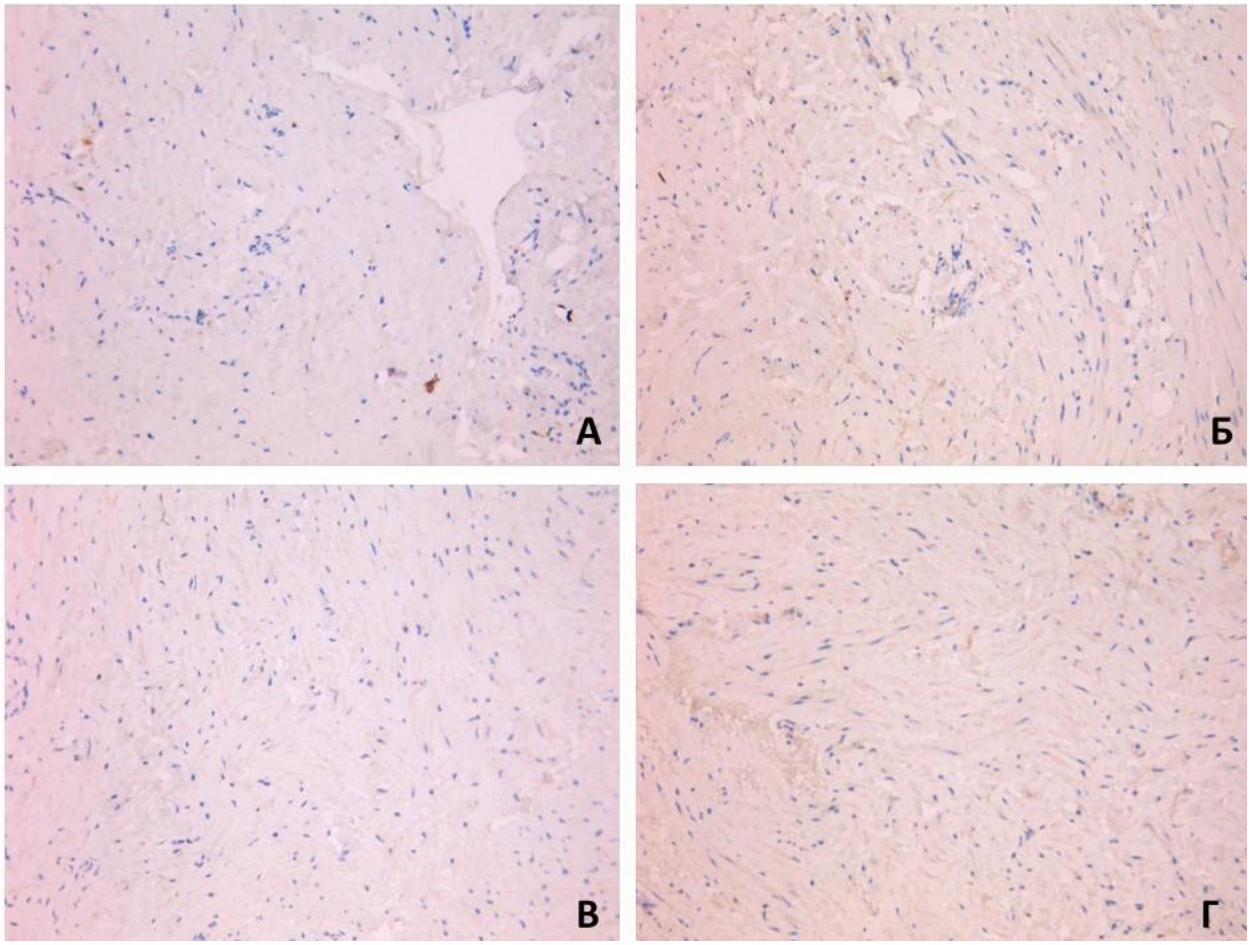

Рисунок 4.9 – Микрофотография. Биоптаты пациенток из группы морфологического контроля. Иммуногистохимия. Положительная очаговая реакция с антителами к MMP-1 (А), диффузная слабо выраженная реакция с антителами к TIMP-1 в мышечной ткани (Б) и фасции (В, Г), х200

Экспрессия тканевого ингибитора TIMP-1 характеризовалась слабой диффузной реакцией в мышечной ткани и фасции (Рисунок 4.8).

В отношении коллагена III типа была отмечена диффузная умеренно выраженная реакция как в мышечной ткани, так и в фасции (Рисунок 4.10).

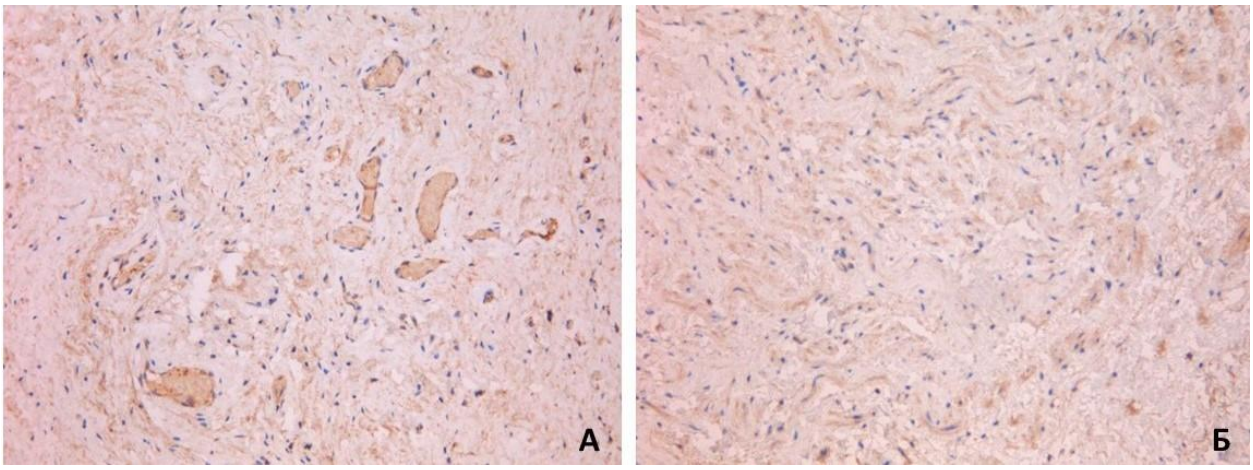

Рисунок 4.10. Микрофотография. Биоптаты пациенток из группы морфологического контроля. Иммуногистохимия. Положительная диффузная умеренно выраженная реакция с атителом к collagen 3 в мышечной ткани (А) и фасции (Б), х200

Эти результаты демонстрировали базовый уровень экспрессии исследуемых маркеров в нормальных тканях без нарушения целостности их структуры.

Иммуногистохимическое исследование с использованием антител к матриксной ММР-1 выявило значительные различия в характере экспрессии в зависимости от степени дезорганизации соединительной ткани. Наблюдалась вариабельность как в интенсивности, так и в распространенности реакции, причем эти различия были заметны как в мышечной ткани, так и в фасции.

В мышечной ткани, представленной на Рисунке 4.11, наблюдался спектр реакций: от очаговой слабо выраженной (А) до очаговой умеренно выраженной (Б) и диффузной умеренно выраженной (В) экспрессии ММР-1.

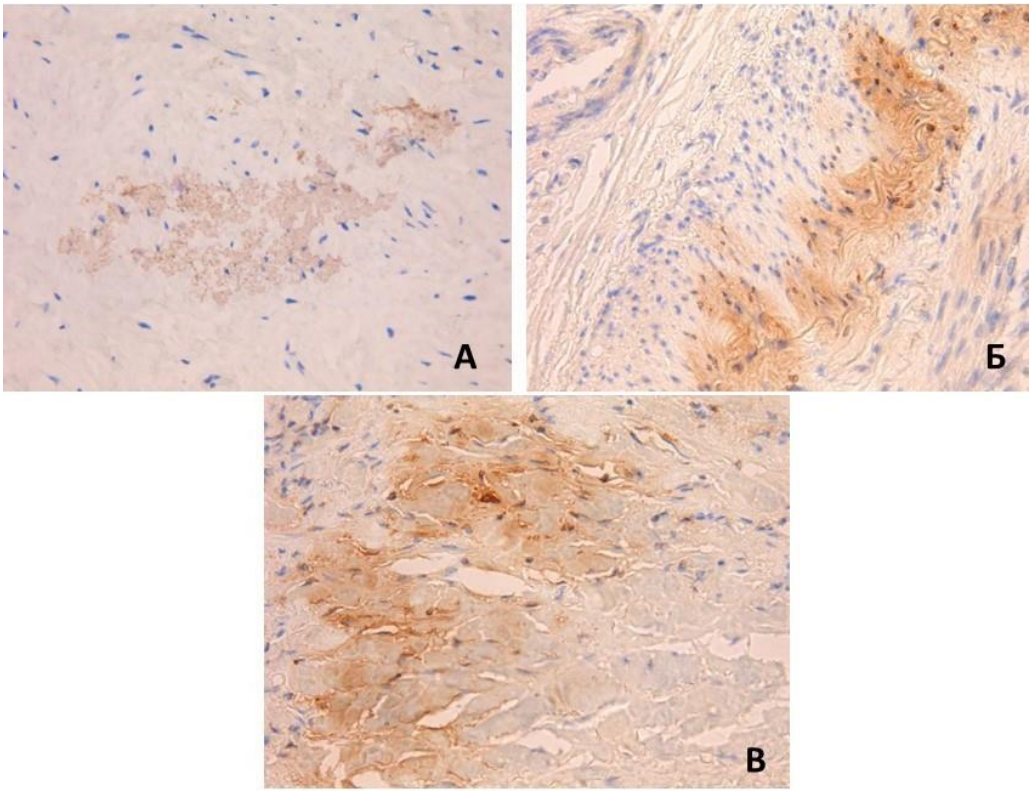

Рисунок 4.11 – Микрофотография. Биоптаты пациенток с ректоцеле. Иммуногистохимия. Положительная очаговая слабо выраженная (А), очаговая умеренно выраженная (Б) и диффузная умеренно выраженная реакция антитела к ММР-1 в мышечной ткани, х400

Представленные микрофотографии наглядно демонстрируют постепенное усиление и распространение экспрессии маркера ММР-1 по мере нарастания степени дезорганизации ткани.

Анализ иммуногистохимической реакции в фасциальной ткани, представленный на Рисунке 4.12, также при увеличении х400, показал несколько иную картину.

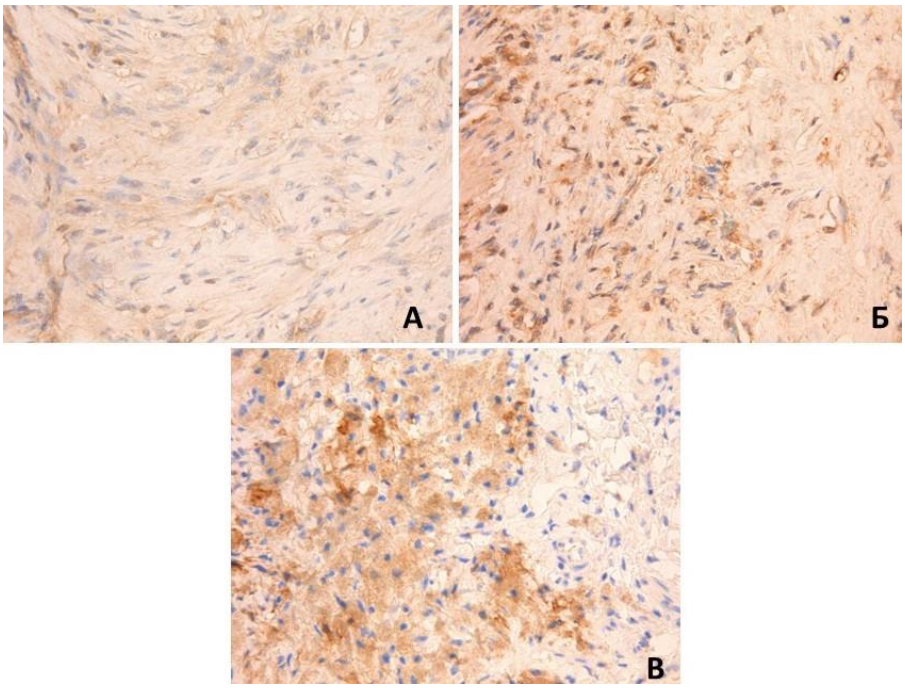

Рисунок 4.12 – Микрофотография. Биоптаты пациенток с ректоцеле. Иммуногистохимия. Положительная диффузная слабо выраженная (А), диффузная умеренно выраженная (Б) и диффузная резко выраженная реакция с антителом к ММР-1 в фасции х400

В ходе ИГХ анализа наблюдалась преимущественно диффузная экспрессия маркера ММР-1, варьирующая по интенсивности от слабо выраженной (А) до умеренно выраженной (Б) и резко выраженной (В). Следует отметить, что такая последовательность микрофотографий отражает прогрессирующее усиление/повышение экспрессии маркера ММР-1 в ректовагинальной фасции по мере увеличения степени дезорганизации ткани.

Особого внимания заслуживает тот факт, что характер экспрессии маркера ММР-1 существенно различался между мышечной тканью и ректовагинальной фасцией. Интересно, что в фасциальной ткани экспрессия ММР-1 носила преимущественно диффузный характер, в то время как в мышечной ткани она чаще проявлялась в виде очаговой реакции. Полученные результаты могут указывать на существенные различия в механизмах тканевого ремоделирования и деградации внеклеточного матрикса в

указанных анатомических компартментах при реализации патогенетического сценария ректоцеле.

Анализ данных, представленных в Таблице 4.2, демонстрирует значимые различия в экспрессии матриксной ММР-1 между биоптатами пациенток с ректоцеле и морфологического контроля. Следует констатировать, что указанные различия наблюдаются как в мышечной ткани, так и в фасции, что свидетельствует на системный характер микроскопических изменений при тазовой десцензии в заднем анатомическом компартменте тазового дна.

Таблица 4.2 – Сравнительный анализ экспрессии маркера ММР-1 биоптатов пациенток изучаемой когорты

Показатели	**Группа**	**M ± SD**	**95% ДИ**	**p**
ММР-1, mm.puborectalis	Ректоцеле (n=76)	2,11 ± 0,68	1,95 – 2,26	< 0,001
	Морфологический контроль (n=30)	0,57 ± 0,50	0,38 – 0,75	
ММР-1, ректовагинальная фасция	Ректоцеле (n=76)	1,84 ± 0,97	1,62 – 2,06	< 0,001
	Морфологический контроль (n=30)	0,30 ± 0,47	0,13 – 0,47	

Важно отметить, что в биоптатах пациенток с ректоцеле установлено статистически значимое (p <0,001) повышение уровня экспрессии маркера ММР-1 по сравнению с группой морфологического контроля. Количественный ИГХ анализ показал, что экспрессия маркера ММР-1 в биоптатах mm.puborectalis у пациенток с ректоцеле в 3,7 раза выше, чем в группе морфологического контроля (2,11 ± 0,68 против 0,57 ± 0,50, p< 0,001). В ходе ИГХ исследования было установлено, что в ректовагинальной фасции экспрессия ММР-1 у пациенток с ректоцеле в среднем в 6,13 раза выше (1,84 ± 0,97 против 0,30 ± 0,47, p< 0,001), чем в группе морфологического контроля.

Интересно отметить, что хотя абсолютные значения экспрессии маркера MMP-1 в мышечной ткани выше, чем в ректовагинальной фасции, относительное его увеличение более выражено именно в фасциальной ткани. Это может указывать на то, что фасциальная ткань подвергается более драматическим изменениям в процессе развития ректоцеле несмотря на то, что мышечная ткань демонстрирует более высокие абсолютные уровни экспрессии маркера MMP-1.

Вместе с тем, следует отметить, что такое значительное повышение уровня экспрессии MMP-1 в обоих типах тканей свидетельствует об усилении протеолитических процессов в тканях заднего компартмента тазового дна при развитии ректоцеле. Более чем шестикратное увеличение экспрессии MMP-1 в фасциальной ткани может указывать на интенсивную перестройку фасциального компартмента тазового дна, в то время как почти четырехкратное увеличение в мышечной ткани может приводить к существенному ослаблению поддерживающих структур и более выраженной инвагинации грыжевых ворот в ходе реализации ректоцеле.

Статистическая значимость различий ($p < 0,001$) для обоих показателей подтверждает надежность полученных результатов и указывает на то, что наблюдаемые изменения в экспрессии маркера MMP-1 не являются случайными, а представляют собой характерную особенность поэтапного формирования патологического процесса при ректоцеле. Полученные результаты не только подтверждают гипотезу о важной роли нарушений в системе ремоделирования внеклеточного матрикса в патогенезе ректоцеле, но и количественно отражают масштаб деструкции гистоархитектоники этих изменений, подчеркивая необходимость дальнейших исследований в этом направлении.

Следующим этапом мы провели исследование с антителом к TIMP-1 в мышцах (mm.puborectalis) и ректовагинальной фасции в биоптатах пациенток изучаемой когорты (Таблица 4.3).

Таблица 4.3 – Сравнительный анализ ИГХ экспрессии маркера TIMP-1 в группах с ректоцеле и морфологического контроля

Показатели	**Группа**	**M ± SD усл.ед**	**95% ДИ**	**p**
TIMP-1, mm.puborectalis	Ректоцеле (n=76)	1,16 ± 0,97	0,94 – 1,38	< 0,001
	Морфологический контроль (n=30)	2,30 ± 0,47	2,13 – 2,47	
TIMP-1, ректовагинальная фасция	Ректоцеле (n=76)	0,89 ± 0,68	0,74 – 1,05	< 0,001
	Морфологический контроль (n=30)	2,43 ± 0,50	2,25 – 2,62	

Иммуногистохимическое исследование с использованием антител к тканевому ингибитору металлопротеиназ-1 – TIMP-1 выявило значимые различия в характере и интенсивности экспрессии данного белка между биоптатами пациенток с ректоцеле и группой морфологического контроля, а также между различными анатомическими компартментами изучаемых тканей.

Так, в мышечной ткани пациенток с ректоцеле наблюдались различные типы ИГХ реакции: от диффузной резко выраженной до очаговой умеренно выраженной (Рисунок 4.13). Средний уровень экспрессии маркера TIMP-1 в мышечной ткани биоптатов пациенток с ректоцеле составил 1,16 ± 0,97 усл.ед, что в 1,98 раза ниже, чем в морфологическом контроле (2,30 ± 0,47 усл.ед).

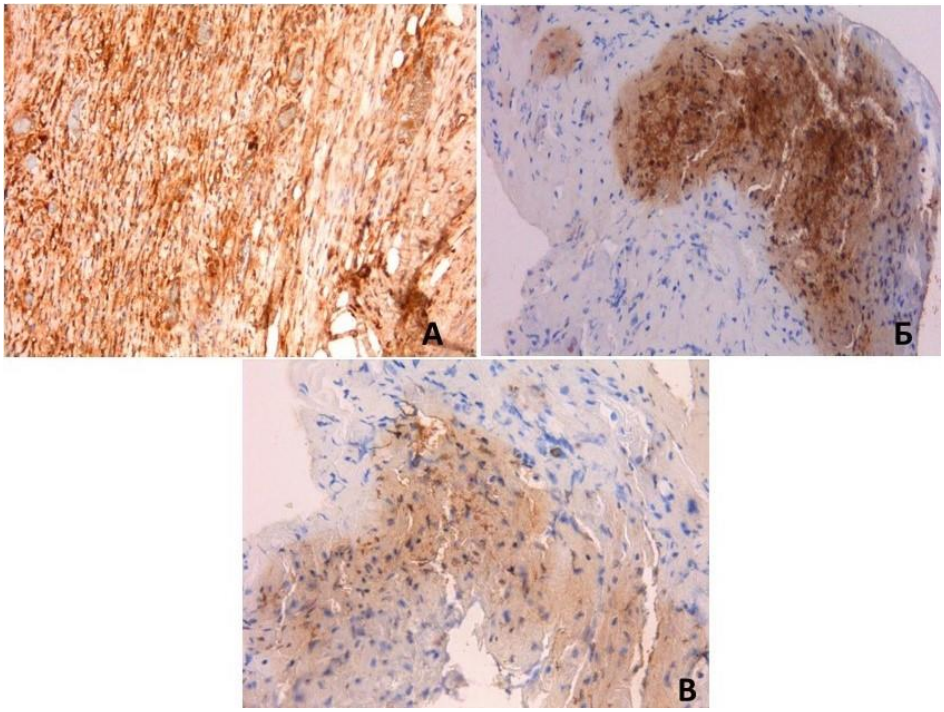

Рисунок 4.13 – Микрофотография. Биоптаты пациенток с ректоцеле. Иммуногистохимия. Положительная диффузная резко выраженная реакция (А), очаговая резко выраженная (Б) и очаговая умеренная выраженная (В) антитела к TIMP-1 в мышечной ткани, х400

Между тем, в ректовагинальной фасции биоптатов пациенток с ректоцеле также наблюдалась вариабельность в гистохимической экспрессии маркера TIMP-1: от диффузной резко выраженной до диффузной слабо выраженной реакции (Рисунок 4.14). Средний уровень экспрессии TIMP-1 в фасции пациенток с ректоцеле составил 0,89 ± 0,68 усл.ед, что в 2,73 раза ниже, чем в группе морфологического контроля (2,43 ± 0,50 усл.ед).

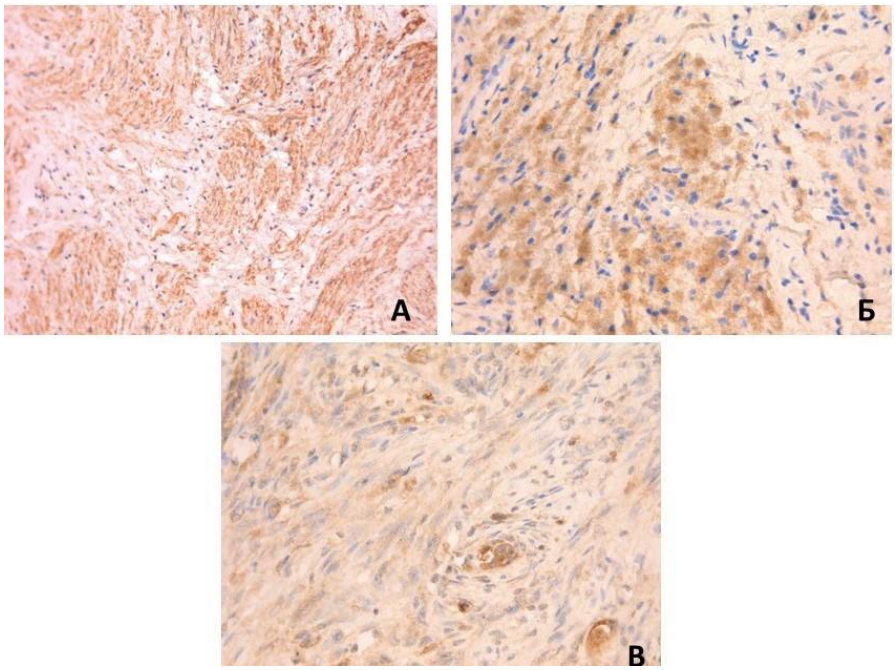

Рисунок 4.14 – Микрофотография. Биоптаты пациенток с ректоцеле. Иммуногистохимия. Положительная диффузная резко выраженная (А) х200, диффузная умеренно выраженная (Б) х400, и диффузная слабо выраженная реакция антитела к TIMP-1 в ректовагинальной фасции (В), х400

Интересно отметить, что характер экспрессии маркера TIMP-1 в тканях фасции носил преимущественно диффузный характер, в отличие от мышечной ткани, где чаще наблюдалась очаговая экспрессия. Эта особенность распределения TIMP-1 аналогична паттерну экспрессии MMP-1, что может указывать на взаимосвязанные механизмы регуляции этих белков в различных анатомических компартментах.

Сравнивая данные по гистохимической экспрессии маркера TIMP-1, с результатами анализа реакции антитела к MMP-1, можно отметить обратную зависимость: в то время как экспрессия маркера MMP-1 значительно повышена у пациенток с ректоцеле, уровень экспрессии маркера TIMP-1 существенно снижался. Таким образом, можно заключить, что нарушение баланса между протеолитическим ферментом внеклеточного матрикса и его ингибитором служит ключевым патогенетическим триггером в реализации ректоцеле.

Более того, достоверно значимое (p<0,001) снижение экспрессии TIMP-1 в ректовагинальной фасции (в 2,73 раза), в сравнении с мышечной тканью (mm.puborectalis в 1,98 раза) у пациенток с ректоцеле может объяснять более интенсивную деградацию внеклеточного матрикса в фасциальных структурах, что, вероятно, вносит существенный вклад в развитие ректоцеле (стадийность).

Статистическая значимость различий (p <0,001) для обоих показателей подтверждает надежность полученных результатов и указывает на то, что наблюдаемые закономерные изменения в экспрессии TIMP-1 являются характерной особенностью патологического процесса при ректоцеле.

Выявленное снижение экспрессии маркера TIMP-1 в сочетании с повышением уровня маркера MMP-1 может служить комплексным молекулярным предиктором для диагностики и оценки риска развития ректоцеле.

В ходе ИГХ-исследования, нами также было отмечено, что экспрессия маркера TIMP-1 в тканях фасции носила диффузный характер в отличии от мышечной ткани, где чаще она проявлялась в виде очаговой, аналогично экспрессии маркера MMP-1.

Иммуногистохимическое исследование экспрессии коллагена III типа выявило значимые (p<0,001) различия между биоптатами пациенток с ректоцеле и группой морфологического контроля, а также между различными видами тканей (Таблица 4.4).

Таблица 4.4 – Сравнительный анализ экспрессии маркера коллагена III типа в группах ректоцеле и морфологического контроля

Показатели	**Группа**	**M ± SD усл.ед**	**95% ДИ**	**p**
Collagen 3, mm.puborectalis	Ректоцеле (n=76)	2,82 ± 0,39	2,73 – 2,90	< 0,001

	Морфологический контроль (n=30)	2,00 ± 0,74	1,72 – 2,28	
Collagen 3, ректовагинальная фасция	Ректоцеле (n=76)	2,55 ± 0,68	2,40 – 2,71	< 0,001
	Морфологический контроль (n=30)	1,30 ± 0,47	1,13 – 1,47	

В мышечной ткани (mm. puborectalis) пациенток с ректоцеле наблюдалась диффузная экспрессия коллагена III типа с различной степенью интенсивности (Рисунок 4.15). Средний уровень ИГХ-экспрессии в мышечной ткани в биоптатах пациенток с ректоцеле составил 2,82 ± 0,39 усл.ед, что в 1,41 раза выше, чем в морфологическом контроле (2,00 ± 0,74 усл.ед, $p < 0,001$).

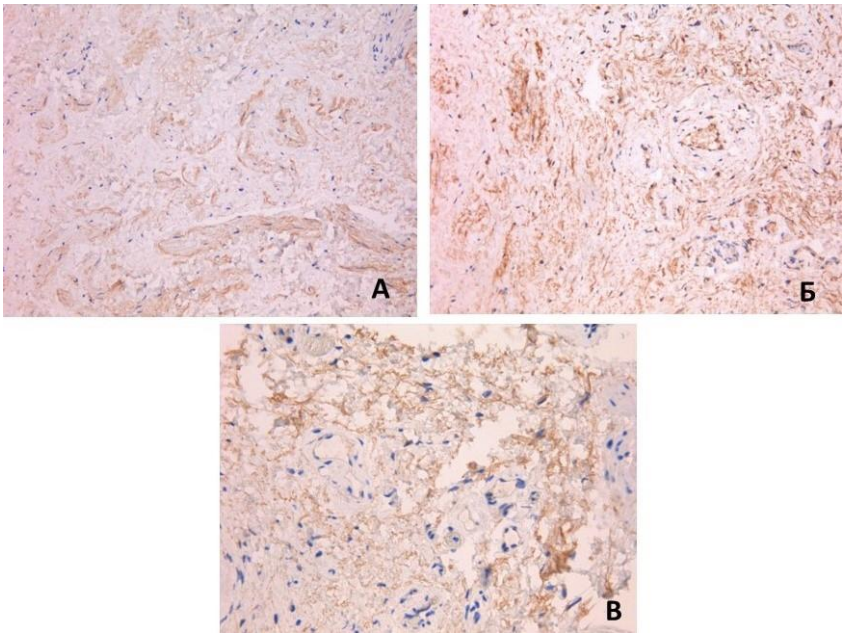

Рисунок 4.15 – Микрофотография. Биоптаты пациенток с ректоцеле. Иммуногистохимия. Положительная реакция к collagen 3 в mm.puborectalis, x200

В ректовагинальной фасции биоптатах пациенток с ректоцеле также наблюдалась повышенная экспрессия коллагена III типа (Рисунок 4.15, А-В). Средний уровень ИГХ экспрессии в ректовагинальной фасции в биоптатах пациенток с ректоцеле составил 2,55 ± 0,68 усл.ед, что в 1,96 раза выше, чем в группе морфологического контроля (1,30 ± 0,47 усл.ед, $p < 0,001$).

Для более детального анализа соотношения различных типов коллагена была проведена гистохимическая окраска сириусом красным (Рисунок 4.16, Г-Е). Эта уникальная методика позволяет дифференцировать коллаген I типа (красное свечение) от коллаген III типа (зеленое свечение) при поляризации. Следует отметить, что анализ указанных гистопрепаратов подтвердил значимое ($p<0,001$) увеличение относительного содержания коллагена III типа в ректовагинальной фасции в биоптатах пациенток с ректоцеле, в сравнении с группой морфологического контроля.

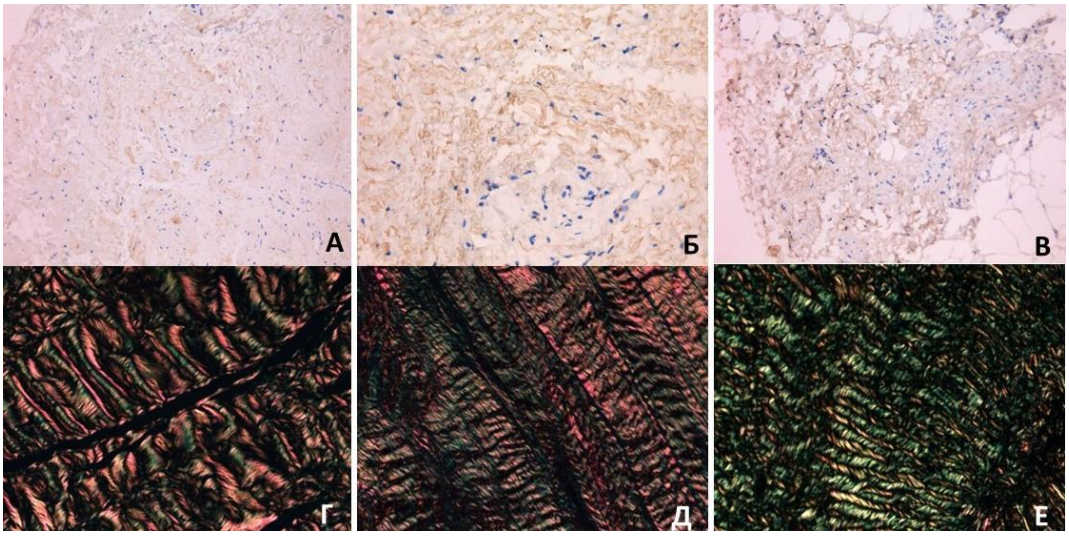

Рисунок 4.16 – Микрофотография. Биоптаты пациенток с ректоцеле различной степени выраженности с нарастанием процесса слева направо. Иммуногистохимия. Положительная реакция антитела к collagen 3 в ректовагинальной фасции (А-В) х200. Гистохимическая окраска сириус красный с поляризацией (красное свечение коллаген I типа, зеленное III типа) в ректовагинальной фасции (Г-Е), х200

Сравнивая данные по антителу к коллагену III типа с ранее полученными результатами с антителами к MMP-1 и TIMP-1, можно отметить интересную патогенетическую закономерность:

1. Повышение экспрессии маркера MMP-1 (в 3,70 раза в мышцах и 6,13 раза в фасции)
2. Снижение экспрессии маркера TIMP-1 (в 1,98 раза в мышцах и 2,73 раза в фасции)
3. Повышение экспрессии маркера коллагена III типа (в 1,41 раза в мышцах и 1,96 раза в фасции)

Эти изменения указывают на комплексное нарушение баланса в системе ремоделирования внеклеточного матрикса при реализации ректоцеле. Повышенная активность маркера MMP-1 в сочетании с достоверно низким уровнем маркера TIMP-1 создает условия для усиленной деградации коллагеновых структур. Однако параллельное увеличение синтеза коллагена III типа может рассматриваться как компенсаторный механизм, направленный на поддержание структурной целостности тканей.

Более выраженное увеличение экспрессии коллагена III типа в мышечной ткани по сравнению с ректовагинальной фасцией может свидетельствовать о различных механизмах адаптации этих тканей к повышенной механической нагрузке при ректоцеле.

Статистическая значимость различий ($p < 0,001$) для показателей подтверждает надежность полученных результатов и указывает на то, что наблюдаемые изменения в экспрессии коллагена III типа являются характерной особенностью патологического процесса при ректоцеле и отражают дефектный механизм биосинтеза коллагена.

Выявленное повышение экспрессии коллагена III типа в сочетании с изменениями уровней MMP-1 и TIMP-1 может служить комплексным молекулярным маркером для диагностики и оценки риска развития ректоцеле. Кроме того, эти данные открывают новые перспективы для разработки

терапевтических стратегий, направленных на нормализацию процессов ремоделирования внеклеточного матрикса в тканях тазового дна.

Для более точной оценки изменений в составе коллагеновых волокон при ректоцеле мы провели количественный сравнительный анализ соотношения коллагена I и III типов на основе гистохимической окраски сириусом красным с использованием поляризации (Таблица 4.5).

Таблица 4.5 – Сравнительный анализ соотношения коллагена III типа к общему коллагену в ректовагинальной фасции при ректоцеле и в группе морфологического контроля

Показатели	**Группа**	**M ± SD**	**95% ДИ**	**p**
Сириус красный (для ректовагинальной фасции), I/III%	Ректоцеле (n=76)	0,59 ± 0,17	0,55 – 0,63	< 0,001
	Морфологический контроль (n=30)	0,43 ± 0,15	0,38 – 0,49	

Анализ результатов окраски сириусом красным выявил статистически значимые различия в соотношении коллагена III типа к общему количеству коллагена между группой пациенток с ректоцеле и морфологическим контролем ($p < 0,001$).

У пациенток с ректоцеле наблюдается значительное увеличение доли коллагена III типа в ректовагинальной фасции. Среднее значение относительной площади свечения, соответствующего коллагену III типа, составило 0,59 ± 0,17, что на 37,2% выше, чем в группе морфологического контроля (0,43 ± 0,15).

Эти данные согласуются с результатами иммуногистохимического исследования, которое также показало повышенную экспрессию коллагена III типа в биоптатах пациенток с ректоцеле. Однако количественный анализ

окраски сириусом красным позволяет более точно оценить изменение соотношения различных типов коллагена.

Увеличение доли коллагена III типа может иметь существенное значение для механических свойств фасциальной ткани. Коллаген III типа образует более тонкие и эластичные волокна по сравнению с коллагеном I типа. Повышение его относительного содержания может приводить к снижению прочности и увеличению растяжимости фасциальных структур тазового дна.

Наблюдаемое изменение соотношения типов коллагена может быть результатом комплексного нарушения процессов ремоделирования внеклеточного матрикса при реализации ректоцеле. Выше мы отметили повышение активности MMP-1 и снижение уровня TIMP-1, что создает условия для усиленной деградации существующих коллагеновых структур. Увеличение синтеза коллагена III типа может рассматриваться как компенсаторный механизм, направленный на замещение разрушенных волокон.

Однако, несмотря на компенсаторное увеличение синтеза коллагена III типа, изменение соотношения типов коллагена в пользу более эластичных волокон может способствовать прогрессированию ректоцеле. Это может объяснять, почему, несмотря на активные процессы синтеза нового коллагена, механическая прочность тканей тазового дна при ректоцеле снижается.

Выявленные изменения в соотношении типов коллагена могут служить важным диагностическим маркером при оценке риска развития и прогрессирования ректоцеле. Кроме того, эти данные открывают новые перспективы для разработки терапевтических подходов, направленных на индукцию неоколлагенеза в тканях тазового дна.

На основании проведенного исследования были выделены три стадии дезорганизации тканей при ректоцеле: слабой, умеренной и выраженной степени. Каждая стадия характеризуется специфическими изменениями в

экспрессии MMP-1, TIMP-1 и коллагена III типа, а также в соотношении коллагена I и III типов (Таблица 4.6).

Анализ данных, представленных в таблице, позволяет выявить следующие ключевые особенности каждой стадии.

На стадии дезорганизации миофасциального компартмента слабой степени наблюдается начальное нарушение баланса между MMP-1 и TIMP-1, с преобладанием ингибирующего влияния TIMP-1. Изменения в составе коллагена минимальны.

На стадии умеренной дезорганизации миофасциального компартмента наблюдается усиление экспрессии MMP-1 при сохранении высокого уровня TIMP-1. Начинается более активный синтез коллагена III типа, особенно в ректовагинальной фасции.

На этой стадии выраженной дезорганизации миофасциального компартмента наблюдается значительное преобладание активности MMP-1 над TIMP-1, особенно в ректовагинальной фасции. Экспрессия коллагена III типа достигает максимума, а соотношение коллагена I/III резко смещается в сторону коллагена III типа.

Эти изменения отражают прогрессирующее нарушение баланса между деградацией и синтезом компонентов внеклеточного матрикса. Начальное преобладание ингибирующего влияния TIMP-1 сменяется усилением активности MMP-1, что приводит к более интенсивной деградации существующих коллагеновых структур. Компенсаторное увеличение синтеза коллагена III типа, особенно выраженное на поздних стадиях дезорганизации миофасциального компартмента, может способствовать изменению механических свойств тканей, делая их более податливыми к растяжению.

Следующим этапом в рамках нашего исследования патогенеза ректоцеле мы провели комплексный анализ взаимосвязи между временем, прошедшим после родов (травма тазового дна), и степенью дезорганизации тканей, а также изменениями в экспрессии ключевых белков, участвующих в ремоделировании внеклеточного матрикса. Статистический анализ

полученных данных позволил выявить ряд важных закономерностей, которые могут иметь существенное значение для понимания механизмов развития ректоцеле и разработки новых подходов к его диагностике и лечению.

Таблица 4.6 – Распространенность и интенсивность иммуногистохимической реакции MMP-1, TIMP-1 и Collagen 3 в мышце и фасции, а также оценка содержания 1 и 3 типов в фасции с помощью гистохимической окраски сириус красный.

	Дезорганизация слабой степени				Дезорганизация умеренной степени				Дезорганизация выраженной степени			
	MMP-1	TIMP-1	Collagen 3	Сириус красный, %	MMP-1	TIMP-1	Collagen 3	Сириус красный, %	MMP-1	TIMP-1	Collagen 3	Сириус красный, %
mm.puborectalis	Очаговая слабая реакция	Диффузная выраженная реакция	Диффузная умеренная реакция		Очаговая умеренная реакция	Очаговая выраженная реакция	Диффузная умеренная реакция		Диффузная умеренная реакция	Очаговая умеренная реакция	Диффузная выраженная реакция	
Ректовагинальная фасция	Диффузная слабая реакция	Диффузная выраженная реакция	Диффузная слабая реакция	40/60	Диффузная умеренная реакция	Диффузная умеренная реакция	Диффузная выраженная реакция	35/55	Диффузная выраженная реакция	Диффузная слабая реакция	Диффузная выраженная реакция	15/85

Анализ времени после родов в зависимости от стадии дезорганизации выявил статистически значимые различия (p <0,001, Таблица 4.7)

Таблица 4.7 – Время после родов в зависимости от стадии дезорганизации

Категории	**Время после родов (годы)**		**p**
	M ± SD	95% ДИ	
Стадия слабой дезорганизации (n=20)	1,15 ± 0,59	0,88 – 1,42	< 0,001* $p_{\text{Стадия слабой дезорганизации – Стадия умеренной дезорганизации}}$ < 0,001 $p_{\text{Стадия слабой дезорганизации – Стадия выраженной дезорганизации}}$ < 0,001 $p_{\text{Стадия умеренной дезорганизации – Стадия выраженной дезорганизации}}$ < 0,001
Стадия умеренной дезорганизации (n=30)	3,19 ± 0,83	2,88 – 3,50	
Стадия выраженной дезорганизации (n=26)	6,61 ± 1,03	6,19 – 7,03	

Эти данные указывают на прогрессирующий характер развития ректоцеле с течением времени после родов. Временной фактор играет критическую роль в развитии ректоцеле. С увеличением времени после родов наблюдается последовательный переход от слабой к выраженной стадии дезорганизации тканей тазового дна.

Был проведен корреляционный анализ иммунногистохимических изменений в зависимости от времени прошедшего после родов. При оценке взаимосвязи времени после родов и соотношений площадей свечения в сириусе красном (коллаген I/III) выявлена заметная обратная корреляция (r = -0,512, p < 0,001) между временем после родов и соотношением коллагена I/III. Это указывает на то, что с увеличением времени после родов происходит снижение доли коллагена I типа относительно коллагена III типа.

Время после родов и ИГХ маркеры:

- MMP-1 (mm. puborectalis и ректовагинальная фасция): умеренная прямая корреляция (r = 0,463 и r = 0,415 соответственно, p < 0,001)
- TIMP-1 (mm. puborectalis и ректовагинальная фасция): умеренная обратная корреляция (r = -0,463 и r = -0,415 соответственно, p < 0,001)

Эти данные указывают на увеличение активности MMP-1 и снижение активности TIMP-1 с течением времени после родов как в mm. puborectalis, так и в ректовагинальной фасции.

В ходе статистического анализа полученны линейные регрессионные модели, демонстрирующие следующие зависимости (Рисунок 4.17)

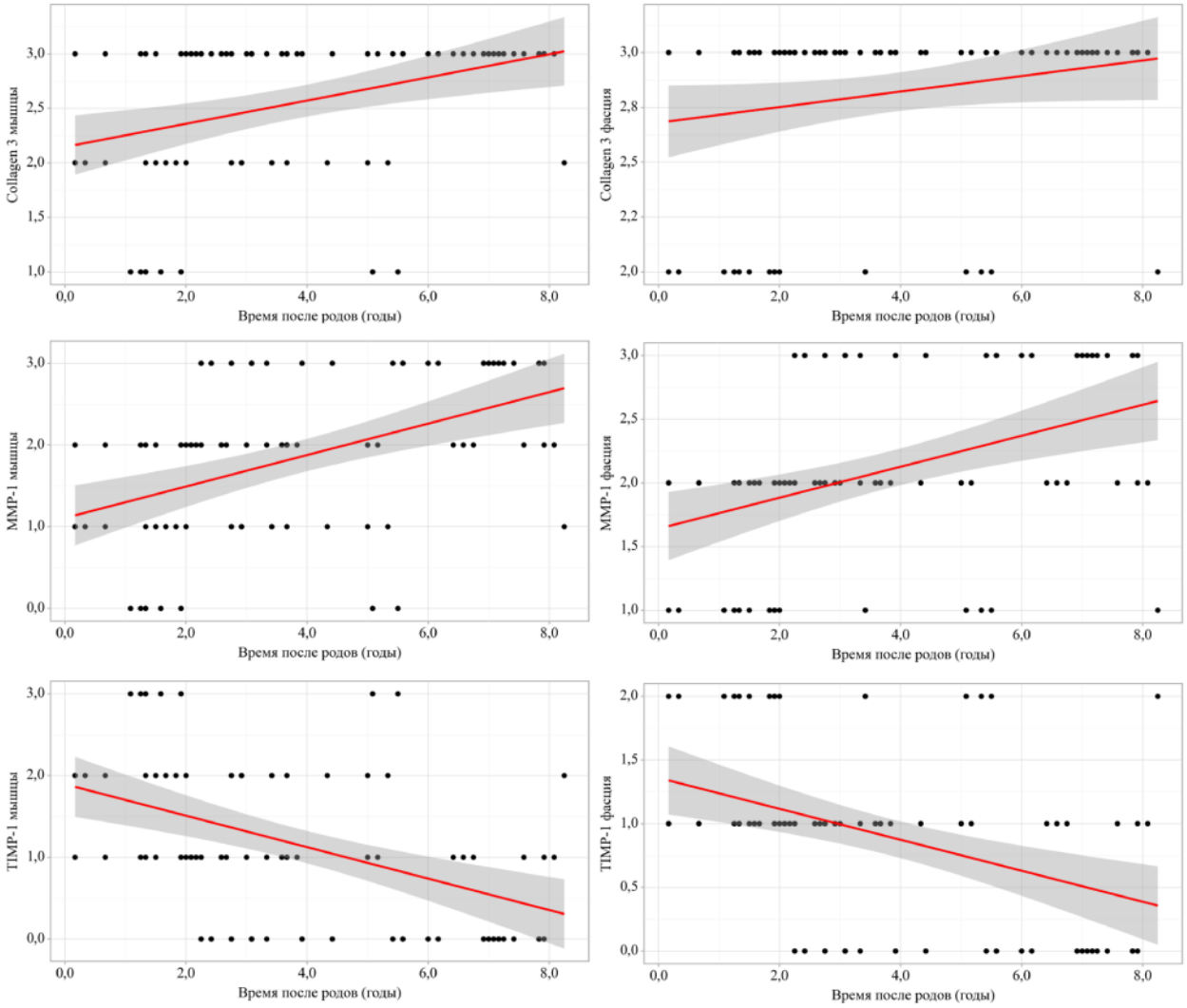

Рисунок 4.17 - Графики регрессионных функций, характеризующих зависимость ИГХ маркеров от времени, прошедшего после родов

- Сириус красный (коллаген I/III): уменьшение на 0,037 при увеличении времени после родов на 1 год (R^2 = 26,4%)
- Коллаген III в mm. puborectalis: увеличение на 0,106 при увеличении времени после родов на 1 год (R^2 = 13,3%)
- Коллаген III в ректовагинальной фасции: увеличение на 0,035 при увеличении времени после родов на 1 год (R^2 = 4,5%)
- MMP-1 в mm. puborectalis и ректовагинальной фасции: увеличение на 0,192 и 0,122 соответственно при увеличении времени после родов на 1 год (R^2 = 21,4% и 17,3%)
- TIMP-1 в mm. puborectalis и ректовагинальной фасции: уменьшение на 0,192 и 0,122 соответственно при увеличении времени после родов на 1 год (R^2 = 21,4% и 17,3%)

Резюме

На основании проведенного комплексного патоморфологического и иммуногистохимического исследования мышц (mm. puborectalis) и ректовагинальных фасций у пациенток с ректоцеле, в сравнении с группой морфологического контроля были выявлены существенные различия. Эти различия затрагивают как структурные изменения тканей, так и молекулярные механизмы, лежащие в основе патогенеза ректоцеле.

В ходе исследования на основании выявленных нарушений различной степени интенсивности были выделены три стадии дезорганизации миофасциального компартмента при ректоцеле: слабой, умеренной и выраженной степени. Следует подчеркнуть, что каждая стадия характеризуется специфическими морфологическими изменениями в мышечной ткани (mm. puborectalis) и ректовагинальной фасции, а также уникальным профилем экспрессии ключевых маркеров, участвующих в ремоделировании внеклеточного матрикса.

Продемонстрирован существенный дисбаланс в системе матриксных металлопротеиназ и их ингибиторов у пациенток с ректоцеле, в сравнении с группой морфологического контроля. Установлено значительное повышение экспрессии MMP-1 в mm. puborectalis (в 3,70 раза) и ректовагинальной фасции (в 6,13 раза) по сравнению с группой морфологического контроля ($p<0,001$). Одновременно с этим наблюдалось снижение ИГХ экспрессии TIMP-1 в mm. puborectalis (в 1,98 раза) и ректовагинальной фасции (в 2,73 раза, ($p<0,001$). Эти изменения указывают на смещение баланса в сторону усиленной деградации компонентов внеклеточного матрикса, что может играть ключевую роль в патогенезе ректоцеле.

Исследование также выявило значимые изменения в составе и организации коллагеновых волокон у пациенток с ректоцеле, в сравнении с группой морфологического контроля. Отмечено повышение экспрессии коллагена III типа как в mm. puborectalis (в 1,41 раза), так и в ректовагинальной фасции (в 1,96 раза, ($p<0,001$). Гистохимическое исследование с использованием окраски сириусом красным показало увеличение доли коллагена III типа относительно коллагена I типа на 37,2% в ректовагинальной фасции, по сравнению с группой морфологического контроля. Эти изменения служат триггером к снижению прочности и увеличению растяжимости тканей тазового дна, способствуя развитию и прогрессированию ректоцеле.

Важным аспектом исследования стало выявление зависимости между временем, прошедшим после родов, и степенью дезорганизации тканей, а также выраженностью молекулярных нарушений. Установлено, что с увеличением времени после родов наблюдается прогрессирование от стадии слабой дезорганизации к стадии выраженной дезорганизации. Корреляционный анализ показал умеренную прямую связь между временем после родов и экспрессией MMP-1, а также умеренную обратную связь с экспрессией TIMP-1 и соотношением коллагена I/III типов.

Разработанные линейные регрессионные модели позволяют количественно оценить изменения в экспрессии исследуемых белков в

зависимости от времени после родов. Эти модели демонстрируют постепенное увеличение экспрессии MMP-1 и коллагена III типа, снижение экспрессии TIMP-1 и уменьшение соотношения коллагена I/III типов с течением времени.

Полученные результаты свидетельствуют о комплексном характере патологических изменений при ректоцеле, затрагивающих как структурные компоненты тканей, так и молекулярные механизмы их регуляции. Выявленные закономерности подчеркивают важность временного фактора в развитии заболевания и открывают новые перспективы для разработки диагностических и терапевтических подходов, учитывающих стадийность процесса и индивидуальные особенности пациенток.

ГЛАВА 5. НАУЧНОЕ ОБОСНОВАНИЕ И ОЦЕНКА ЭФФЕКТИВНОСТИ ХИРУРГИЧЕСКОГО МЕТОДА ЛЕЧЕНИЯ РЕКТОЦЕЛЕ

Основной задачей следующего этапа диссертационного исследования была оценка эффективности хирургического метода лечения ректоцеле. Пациентки были случайным образом распределены в одну из двух равных групп: группа I (по оригинальному способу, сущность которого сводится к задней кольпоррафии, перинолеваторопластики с двойной пликацией фасции (Патент на изобретение: RU 2781325 C1, 11.10.2022. Способ хирургического лечения опущения влагалища, сопровождающегося ректоцеле), n=38) и группа II (стандартная задняя кольпоррафия, перинеолеваторопластика, n=38).

Клинико-анамнестические характеристики пациенток до лечения просуммированы в Таблице 5.1.

Таблица 5.1 – Клинико-анамнестические характеристики пациенток в двух группах до хирургического лечения

	Оригинальная методика (n=38)	Традиционная хирургия (n=38)	Контрольная группа без НТД (n=30)	p
Средний возраст, лет (ср±СО)	40,6 ± 2	40,2 ± 3,4	41,4 ± 2,4	$p_{Оригинальная-Традиционная} = 0,527$ $p_{Оригинальная-Контрольная} = 0,157$ $p_{Традиционная-Контрольная} = 0,109$

Продолжительность симптомов в месяцах (ср±СО)	42,6 ± 14,3	45 ± 14	-	$p_{Оригинальная-Традиционная} = 0,6$
Средний балл по шкале запоров Векснера (ср±СО)	18,3 ± 3.8	18,7 ± 1,3	-	$p_{Оригинальная-Традиционная} = 0,6$
PFDI-20, до лечения (ср±СО)	82,15 ± 30,24	83,42 ± 29,83	-	$p_{Оригинальная-Традиционная} = 0,856$

Анализ клинико-анамнестических характеристик пациенток не выявил статистически значимых различий между группами оригинальной методики и традиционной хирургии по всем исследуемым параметрам (все $p > 0,05$), что свидетельствует о корректном формировании выборки и создает благоприятные условия для последующей объективной оценки эффективности хирургических вмешательств.

Таблица 5.2 – Ультразвуковые характеристики пациенток в двух группах до хирургического лечения

	Оригинальная методика (n=38)	Традиционная хирургия (n=38)	Контрольная группа без НТД (n=30)	p
УЗИ, толщина m.puborectalis, см	0,59±0,09	0,63±0,13	0,83±0,23	$p_{Оригинальная-Традиционная} = 0,112$ $p_{Оригинальная-Контрольная} < 0,001$

				$p_{\text{Традиционная-Контрольная}} < 0,001$
УЗИ, высота сухожильного центра, см	0,63±0,14	0,61±0,13	1,2±0,15	$p_{\text{Оригинальная-Традиционная}} = 0,516$ $p_{\text{Оригинальная-Контрольная}} < 0,001$ $p_{\text{Традиционная-Контрольная}} < 0,001$
УЗИ, толщина пучков m. bulbocavernosus, см	0,81±0,18	0,78±0,18	1,26±0,2	$p_{\text{Оригинальная-Традиционная}} = 0,462$ $p_{\text{Оригинальная-Контрольная}} < 0,001$ $p_{\text{Традиционная-Контрольная}} < 0,001$
УЗИ, диастаз m. Bulbocavernosus, см	0,81±0,29	0,89±0,23	0,05±0,14	$p_{\text{Оригинальная-Традиционная}} = 0,186$ $p_{\text{Оригинальная-Контрольная}} < 0,001$

				$p_{Традиционная-Контрольная} <$ 0,001
УЗИ, дефект ректовагинальной фасции, см	1,97±0,43	1,94±0,53	-	p>0,05

Анализ ультразвуковых характеристик пациенток не выявил статистически значимых различий между группами оригинальной методики и традиционной хирургии по всем исследуемым параметрам (все p> 0,05). При этом обнаружены статистически значимые различия между обеими хирургическими группами и контрольной группой по всем параметрам УЗИ (все p<0,001), что закономерно отражает анатомо-функциональные особенности тазового дна (задний компартмент) у пациенток с нарушениями и без таковых.

При ТПУЗИ у пациенток подтверждался и измерялся фасциальный дефект в заднем компартменте с формированием ректоцеле (Рисунок 5.1).

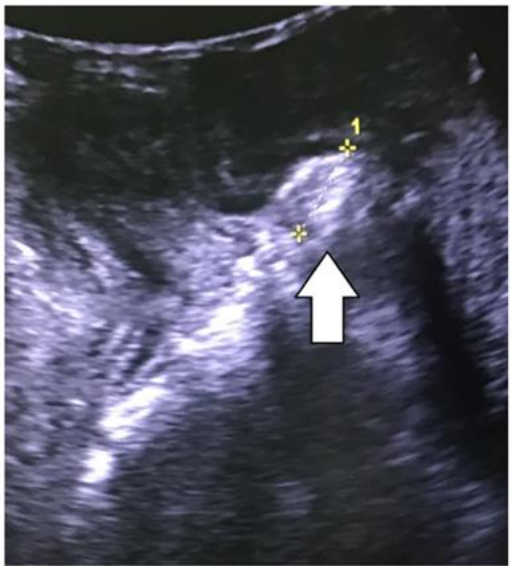

Рисунок 5.1 - ТПУЗИ. Фасциальный дефект в заднем компартменте. Ректоцеле (белая стрелка)

Операция по оригинальному способу (патент на изобретение RU 2781325 C1, 11.10.2022. Заявка № 2022116439 от 20.06.2022 «Способ хирургического лечения опущения влагалища, сопровождающегося ректоцеле») выполнялась у пациенток I группы. Ее отличительными особенностями являются надфасциальная и субфасциальная гидродиссекция тканей, снижающая риск ранения прямой кишки, продольный разрез на слизистой без избыточного иссечения слизистой влагалища, двойная пликация фасции путём наложения двух рядов П-образных швов и контрлатеральное смещение медиального листка для коррекции дефекта фасции. После этого выполняется перинеолеваторопластика по стандартной методике с пликацией медиальной порции mm. puborectalis для устранения дефектов миофасциального комплекса.

На Рисунке 5.2 слева направо представлены схематическое изображение этапов операции: продольный разрез слизистой по задней стенке влагалища, П-образные швы для устранения дефекта фасции, пликация фасции П-образными швами. В дальнейшем выполняется перинеолеваторопластика по стандартной методике для устранения дефектов миофасциального комплекса.

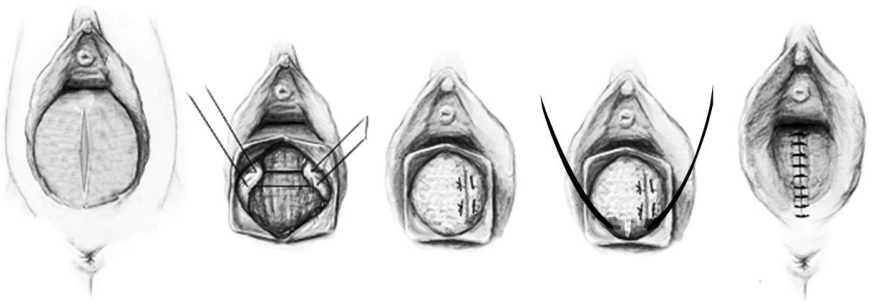

Рисунок 5.2 - Схематическое изображение этапов операции

Во II группе пациенткам выполнялась стандартная задняя кольпоррафия с перинеолеваторопластикой. Иссекался треугольный лоскут из задней стенки влагалища, ушивался фасциальный дефект, далее выполнялась перинеолеваторопластика по традиционному методу.

Ранних и поздних послеоперационных осложнений не наблюдалось в обеих исследуемых группах. Сравнительный анализ послеоперационных результатов у пациенток выявил статистически значимые межгрупповые различия по всем исследуемым параметрам ($p < 0,05$), что свидетельствует о существенном влиянии выбранной хирургической методики на исходы лечения.

Функциональные результаты лечения по шкале запоров Векснера просуммированы в Таблице 5.3.

Таблица 5.3 – Послеоперационное улучшение симптомов по шкале запоров Векснера у пациенток обеих групп

	Оригинальная методика (n=38)	Традиционная хирургия (n=38)	p
Средний послеперационный балл по шкале запоров Векснера через год (ср±СО)	8,3 ± 1,2	12,9 ± 1,5	<0,001

Анализ послеоперационных баллов по шкале запоров Векснера выявил существенные различия между группами через год после операции ($p < 0,001$). Пациентки группы оригинальной методики демонстрировали значительно более низкие баллы, что указывает на лучшее разрешение симптомов запора.

Таблица 5.4 – Послеоперационное улучшение интенсивности болевых ощущений по шкале VAS (диспареуния) у пациенток обеих групп

	Оригинальная методика (n=38)	Традиционная хирургия (n=38)	p
Средний балл интенсивности болевых ощущений по шкале VAS, диспареуния, через год (ср±СО)	4,17 ± 3,14	15,32 ± 13,72	<0,001

Оценка интенсивности болевых ощущений по шкале VAS, связанных с диспареунией, продемонстрировала наиболее выраженные различия между группами. Пациентки, которым выполнялась оригинальная методика, отмечали существенно меньшую интенсивность боли через год после операции ($p < 0,001$).

Оценка качества жизни пациенток изучаемой когорты на основании специально адаптированного перинеологического опросника продемонстрировала, что в группе с оригинальной методикой было отмечено снижение показателя PFDI-20 на 60,68% (с 82,15±30,24 до 32,30±26,16 баллов, $p < 0,001$). При использовании стандартной методики снижение составило 48,89% (с 83,42±29,83 до 42,64±27,92 баллов, $p < 0,001$, Рисунок 5.3).

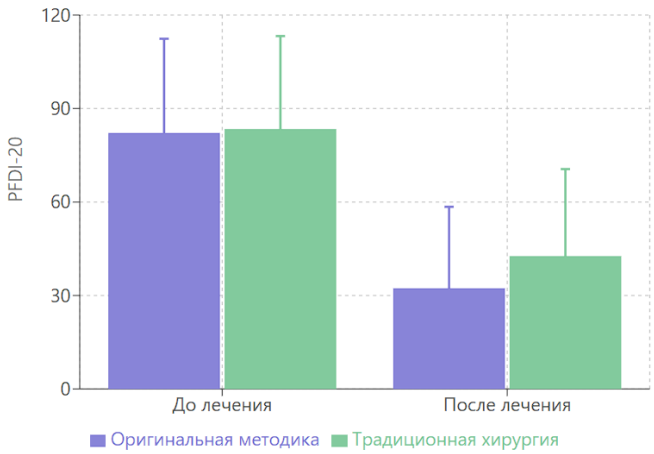

Рисунок 5.3 – Сравнительная оценка эффективности различных хирургических методов коррекции ректоцеле по шкале PFDI-20

Анализ качества жизни после завершения лечения выявлено статистически значимое преимущество оригинальной методики ($p=0,047$), причем итоговые показатели в группе двойной пликации были в 1,4 раза лучше, чем в группе сравнения. Разница в результатах имеет не только статистическую, но и клиническую значимость. Полученные результаты свидетельствуют о большей эффективности хирургического лечения ректоцеле с применением двойной пликации фасции.

Через 12 месяцев после операции пациенткам проводили ТПУЗИ для оценки состояния структур тазового дна и выявления случаев рецидива (Рисунок 5.4).

Рисунок 5.4 - ТПУЗИ. Послеоперационный фасциальный дефект в заднем компартменте. Ректоцеле (белая стрелка).

Оценка частоты рецидивов опущения стенки влагалища с формированием ректоцеле продемонстрировала значительное преимущество оригинальной методики (Таблица 5.5).

Таблица 5.5 – Частота рецидивов ректоцеле через 12 месяцев после оперативного лечения

	Оригинальная методика (n=38)	Традиционная хирургия (n=38)	p
Количество рецидивов опущения стенки влагалища с формированием ректоцеле через год, n (%)	1 (2,7)	7 (18,4)	0,025

Через год после операции вероятность рецидива в группе традиционной хирургии была в 6,8 раз выше (2,7% против 18,4%, соответственно, p=0,025), чем в группе оригинальной методики. Статистическая значимость различий ($p < 0,05$) подтверждает устойчивость наблюдаемого эффекта.

Анатомические результаты просуммированы в Таблице 5.6.

Таблица 5.6 – Послеоперационное улучшение анатомических результатов у пациенток обеих групп

		До лечения Mean (SD)	После лечения Mean (SD)	p
Толщина m. puborectalis	Оригинальная методика (n=38)	0,63±0,13	0,65±0,10	>0,05
	Традиционная хирургия (n=38)	0,59±0,09	0,60±0,09	>0,05
	p между группами после лечения	0,023		
Высота сухожильного центра	Оригинальная методика (n=38)	0,63±0,14	0,98±0,10	<0,05
	Традиционная хирургия (n=38)	0,61±0,13	0,95±0,10	<0,05
	p между группами после лечения	0,192		
Толщина m.bulbocavernosus	Оригинальная методика (n=38)	0,81±0,18	0,84±0,15	>0,05
	Традиционная хирургия (n=38)	0,78±0,18	0,82±0,15	>0,05
	p между группами после лечения	0,569		
Диастаз m.bulbocavernosus	Оригинальная методика (n=38)	0,81±0,29	0,26±0,27	<0,05
	Традиционная хирургия (n=38)	0,89±0,23	0,21±0,17	<0,05
	p между группами после лечения	0,324		

Сравнительный анализ анатомических результатов хирургического лечения с использованием оригинальной методики и традиционной хирургии

выявил ряд существенных различий в эффективности коррекции параметров тазового дна.

Анализ изменений толщины m. puborectalis выявил статистически значимые различия между группами после лечения (p = 0,023, Рисунок 5.5).

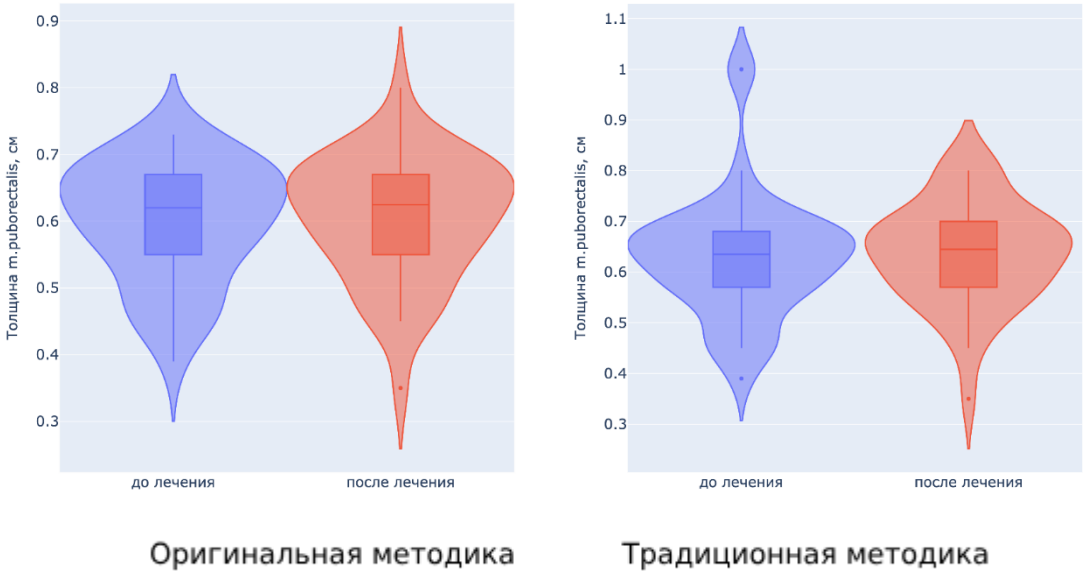

Рисунок 5.5 – Изменения толщины m. puborectalis в обеих группах

Несмотря на то, что внутригрупповые изменения не достигли статистической значимости, межгрупповое различие указывает на потенциальное преимущество оригинальной методики в увеличении толщины данной мышцы в результате сближения пучков. Это может иметь клиническое значение для поддержания функции тазового дна в долгосрочной перспективе.

Обе хирургические методики продемонстрировали статистически значимое увеличение высоты сухожильного центра (Рисунок 5.6).

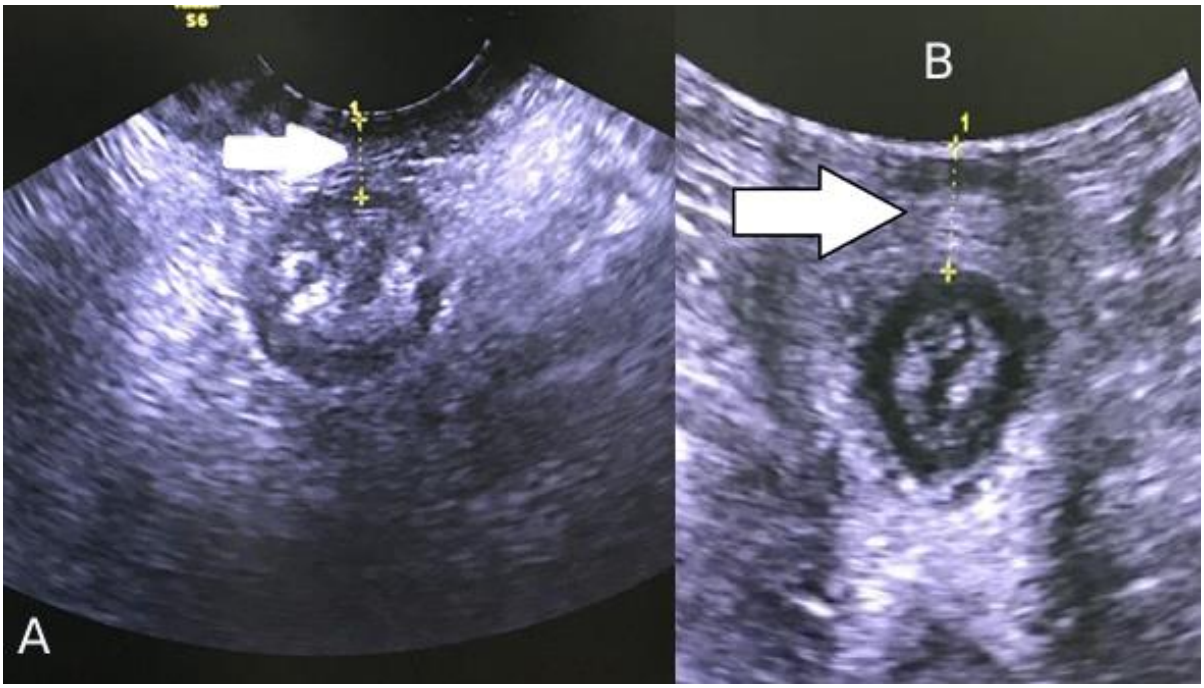

Рисунок 5.6 – ТПУЗИ. Уменьшение высоты сухожильного центра (белая стрелка, A - D=0,61 см, B - D=1,13 см)

Однако межгрупповое сравнение после лечения не выявило статистически значимых различий (p = 0,192, Рисунок 5.7).

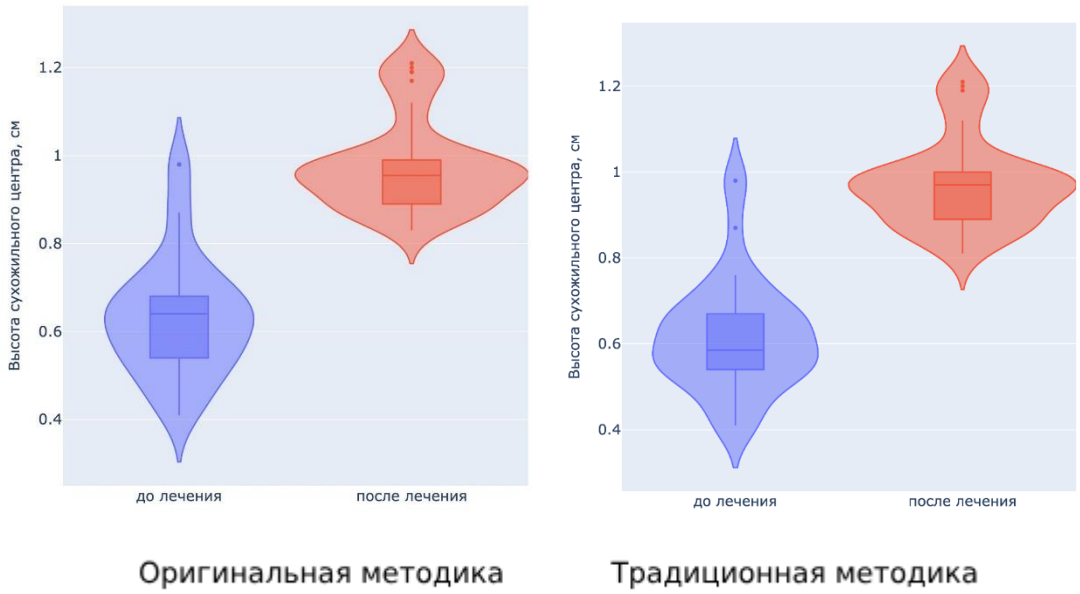

Рисунок 5.7 – Изменения высоты сухожильного центра в обеих группах

Это свидетельствует о сопоставимой эффективности обеих методик в коррекции данного параметра. Стоит отметить, что увеличение высоты сухожильного центра было значительным в обеих группах, что указывает на высокую эффективность обеих хирургических подходов в восстановлении анатомии тазового дна.

Изменения толщины m. bulbocavernosus не достигли статистической значимости ни в одной из групп, и межгрупповое сравнение также не выявило значимых различий (p = 0,569, Рисунок 5.4) Это наблюдение может свидетельствовать о том, что данная мышечная структура не является первичной мишенью хирургической коррекции при обеих методиках. Однако незначительное увеличение толщины в обеих группах может указывать на потенциальное улучшение трофики тканей в послеоперационном периоде.

Обе хирургические методики продемонстрировали значительное и статистически значимое уменьшение диастаза m. bulbocavernosus. Интересно отметить, что, несмотря на более выраженное уменьшение диастаза в группе традиционной хирургии, межгрупповое сравнение не выявило статистически значимых различий (p = 0,324, Рисунок 5.8).

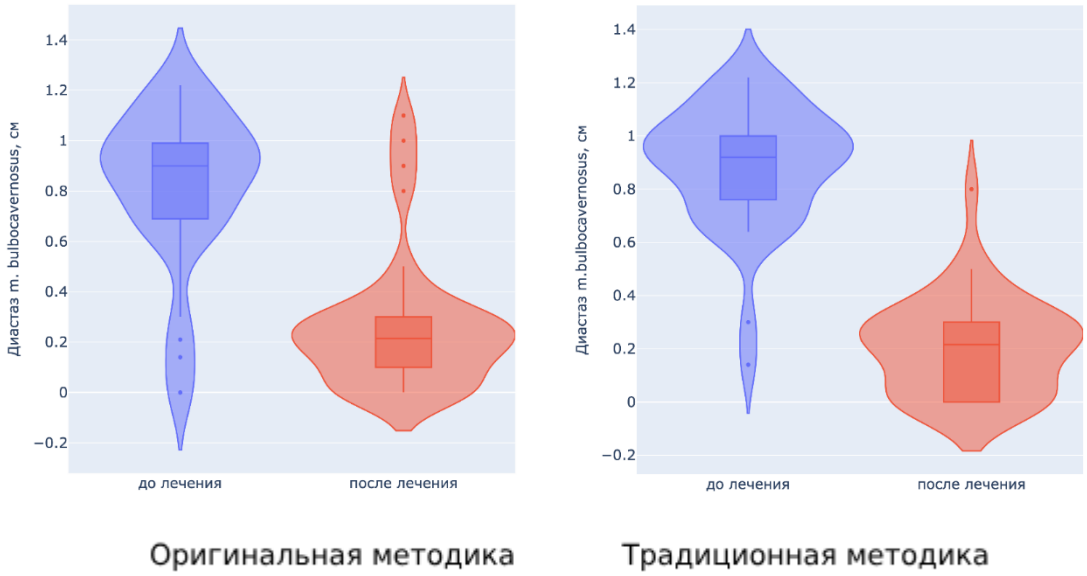

Рисунок 5.8 – Изменения диастаза m. bulbocavernosus в обеих группах

Это может свидетельствовать о высокой эффективности обеих методик в коррекции данного параметра.

Резюме

Результаты исследования продемонстрировали статистически значимое преимущество оригинальной методики по сравнению с традиционной хирургией. Исходно обе группы были сопоставимы (p=0,856) по показателю качества жизни на основании опросника PFDI-20. В группе с оригинальной методикой отмечено снижение показателя PFDI-20 на 31,9% (до 42,30±26,16 баллов, p=0,021), что перевело пациенток в категорию минимальных симптомов, тогда как при стандартной методике снижение составило лишь 17,0% (до 52,64±27,92 баллов, p=0,046), оставаясь в диапазоне умеренных симптомов. Итоговые показатели в группе оригинальной методики были на 19,6% лучше, чем в группе традиционной хирургии (p=0,038).

Частота рецидивов в группе авторской методики с двойной пликацией была значительно ниже через 1 год после операции (2,7% против 18,4%, p=0,025, в 6,8 раз меньше). Оценка по шкале запоров Векснера также показала лучшие результаты в группе двойной пликации: через 1 год средний балл составил 8,3±1,2 против 12,9±1,5 в группе традиционной хирургии (p<0,001, на 35,7% ниже). Интенсивность болевых ощущений при диспареунии по шкале VAS была значительно ниже в группе оригинальной методики через 1 год после операции (4,17±3,14 против 15,32±13,72, p<0,001, в 3,7 раза ниже).

Анатомические результаты после лечения также свидетельствовали о более эффективной коррекции параметров тазового дна при использовании оригинальной методики. Анатомические параметры, такие как толщина m. puborectalis (на 7,7% выше в группе оригинальной методики, p=0,023), высота сухожильного центра (на 3,2% больше в группе двойной пликации, p=0,192), толщина m.bulbocavernosus (на 2,4% больше в группе двойной пликации, p=0,569) и диастаз m.bulbocavernosus (на 23,8% больше в группе оригинальной методики, p=0,324), также показали тенденцию к улучшению в группе двойной пликации, хотя не все различия достигли статистической значимости.

В целом, результаты исследования убедительно демонстрируют преимущество оригинальной хирургической методики в лечении ректоцеле, обеспечивая лучшие функциональные и анатомические результаты, а также более низкую частоту рецидивов по сравнению с традиционной хирургией.

ГЛАВА 6. ОБСУЖДЕНИЕ РЕЗУЛЬТАТОВ ИССЛЕДОВАНИЯ

Несостоятельность тазового дна (НД) широко распространена: каждая четвертая женщина в мире отмечает умеренные или тяжелые симптомы недержания мочи, опущения тазовых органов или недержания кала [13, 19, 57]. По оценкам, риск хирургического вмешательства по поводу стрессового недержания мочи (СНМ) или пролапса тазовых органов (ПТО) в течение жизни составляет 20% к 80 годам [3, 27, 35]. В связи с увеличением продолжительности жизни число женщин, подвергающихся хирургическому лечению ПТО, по оценкам, возрастет на 47% с 2010 по 2050 г [57]. Формы ПТО, сопровождающиеся ректоцеле, представляющее собой выпадение прямой кишки во влагалище, являются широко распространённым состоянием, затрагивающим качество жизни многих женщин [2, 3, 55]. Учитывая большое общественное бремя этих расстройств, выявление потенциально модифицируемых факторов риска имеет решающее значение. В ряде исследований были выявлены ключевые факторы риска развития и рецидива ректоцеле после лечения, включая роды через естественные родовые пути, возраст, ожирение, хронический запор и нарушения соединительной ткани [55, 114, 142, 151]. Понимание факторов риска развития ректоцеле крайне важно по нескольким причинам.

Во-первых, выявление женщин с повышенным риском позволяет проводить более раннюю диагностику и лечение. Женщины с многократными родами через естественные родовые пути или другими предрасполагающими факторами могут быть обследованы для раннего выявления ректоцеле до проявления симптомов [2, 151]. Раннее вмешательство может уменьшить симптомы и нарушение качества жизни.

Во-вторых, знание факторов риска важно для принятия решений относительно хирургического вмешательства и последующего наблюдения с целью предотвращения рецидива. Индивидуальный подход к выбору хирургического метода на основании профиля факторов риска пациентки может улучшить исходы [27, 151]. Выявление женщин с повышенным риском

рецидива позволит проводить более тщательное послеоперационное наблюдение.

Наконец, выяснение факторов риска способствует пониманию фундаментальных патофизиологических механизмов развития ректоцеле. Эти знания могут привести к появлению новых стратегий профилактики и лечения, направленных на устранение первопричин данного состояния и предотвращение его первоначального возникновения или рецидива после хирургического вмешательства [2, 38, 134].

В нашем исследовании был проведен ретроспективный анализ различных факторов, которые могут влиять на риск развития ректоцеле, на основании собранных у пациенток данных анамнеза. Целью являлось выявление наиболее значимых и независимых факторов риска этого заболевания. Были проанализированы такие группы факторов как социальные (профессия, семейное положение), антропометрические (рост, вес, ИМТ), наследственность, перенесенные заболевания, акушерский анамнез. С помощью расчета отношения шансов были определены наиболее сильные по влиянию факторы риска. Результаты показали, что наибольшее значение имеют травматичные роды в анамнезе, ожирение и избыточный вес, хронические заболевания, приводящие к повышению внутрибрюшного давления, рецидивирующий вагинит в анамнезе, а также наследственная предрасположенность.

Выявление факторов риска ПТО крайне важно для формирования стратегий профилактики и ведения. Одним из потенциальных факторов риска, неоднократно подвергавшихся исследованию, является тяжелый физический труд. В исследовании Nygaard et al. были проанализированы существующие данные о связи между физической активностью и нарушениями тазового дна [57]. Авторы обнаружили, что недержание мочи у пациенток с ПТО во время физических упражнений является широко распространенным состоянием, особенно среди женщин, занимающихся спортом высокой интенсивности. Однако умеренные физические нагрузки, такие как быстрая ходьба,

ассоциировались со снижением риска возникновения и развития недержания мочи [57]. У пожилых женщин умеренные физические нагрузки также снижали риск возникновения недержания кала. С другой стороны, у молодых женщин, занимающихся спортом высокой интенсивности, чаще отмечалось недержание газов, чем у менее активных женщин [57]. В исследовании Gillor et al была поставлена цель выявить неакушерские факторы риска опущения тазовых органов [70]. Было обнаружено, что подъем тяжестей ассоциировался с сонографически выявляемым опущением, однако при многофакторном анализе данный фактор не увеличивал значимо риск возникновения клинических признаков или симптомов опущения тазовых органов [70]. Skaug et al. изучили распространенность дисфункции тазового дна и ассоциированные с ней факторы риска среди норвежских пациенток, занимающихся пауэрлифтингом и тяжелой атлетикой [125]. Среди спортсменок была выявлена высокая распространенность недержания мочи, кала и опущения тазовых органов [125]. Таким образом, хотя специфических данных о тяжелом физическом труде как факторе риска опущения тазовых органов на сегодняшний день немного, в ряде исследований изучалась физическая активность как потенциально модифицируемый фактор риска нарушений тазового дна. Умеренная физическая активность, по-видимому, оказывает протективный эффект в отношении недержания мочи и кала, в то время как повышенная нагрузка, особенно сопровождаемая повышением внутрибрюшного давления, может увеличивать вероятность формирования симптоматического пролапса. В то же время, подъем тяжестей ассоциировался с сонографически выявляемым опущением, однако не увеличивал значимо клинические проявления или симптомы в многофакторном анализе. Необходимы дальнейшие исследования для лучшего понимания связи между тяжелым физическим трудом и опущением тазовых органов, а также для восполнения пробелов в знаниях об уязвимых группах населения и периодах жизни.

Существуют заболевания, сопровождающиеся хроническим кашлем, которые могут приводить к повышению внутрибрюшного давления, что является одним из факторов, способствующих развитию ПТО [160]. Хронический кашель может быть вызван различными заболеваниями, такими как хронический бронхит, ХОБЛ, астма, гастроэзофагеальная рефлюксная болезнь и другие [160]. Эти заболевания могут приводить к повышению внутрибрюшного давления во время приступов кашля, что потенциально может привести к ослаблению или растяжению мышц тазового дна и других поддерживающих структур [91, 170, 173]. В систематическом обзоре и мета-анализе, проведенном Fitz et al. в 2023 году, были рассмотрены образ жизни и сопутствующие заболевания как факторы риска развития ПТО. В исследование включены 43 клинических сравнительных исследования между женщинами с ПТО и без него, в которых анализировались демографические и клинические исходные данные, связанные с образом жизни и сопутствующими заболеваниями [91]. Авторы обнаружили, что хронический кашель достоверно ассоциируется с повышенным риском развития ПТО (ОР 1,52, $p < 0,0001$).

Констипация – распространенное состояние, неоднократно признанное потенциальным фактором риска развития ПТО. Для объяснения связи между запорами и ПТО было предложено несколько механизмов, в том числе повышение внутрибрюшного давления, приводящее к ослаблению мышц тазового дна и соединительных тканей [127]. Исследования неоднократно демонстрировали связь между хроническими запорами и формированием дисфункции мышечных и соединительно-тканных структур тазового дна [47, 126, 127]. Sharma et al. в своей обширной обзорной статье, посвященной хроническим запорам, обсуждают различные терапевтические подходы, способные снизить риск развития пролапса тазовых органов, включая модификацию образа жизни, изменение рациона питания, терапию с биологической обратной связью и фармакологическое лечение слабительными средствами [148].

Ожирение является хорошо задокументированным фактором риска развития пролапса тазовых органов [86, 115]. В ряде исследований была продемонстрирована положительная связь между ожирением и ПТО, причем более высокий индекс массы тела (ИМТ) коррелирует с повышенным риском развития заболевания [42, 86, 115]. Ожирение способствует ослаблению соединительной ткани в результате снижения экспрессии коллагена в соединительно-тканных структурах тазового дна, что позволяет тазовым органам пролабировать через стенки влагалища [105]. В то же время мета-анализ 14 исследований продемонстрировал, что ИМТ не влияет на риск развития пролапса [163]. В другом исследовании было показано, что у женщин с ожирением чаще встречаются симптоматические формы ПТО по сравнению с женщинами, не страдающими ожирением [82]. Кроме того, ожирение ассоциируется с более тяжелыми симптомами и значительным снижением качества жизни у женщин с ПТО [88]. Было показано, что снижение веса улучшает симптомы и уменьшает тяжесть ПТО у женщин с ожирением. В одном из исследований было показано, что снижение веса после бариатрической операции привело к улучшению или устранению симптомов инконтиненции [88]. Также сообщалось, что снижение массы тела ассоциируется с улучшением качества жизни женщин с ПТО [88].

Было выявлено несколько факторов риска развития ПТО, связанных с акушерскими осложнениями. В одном из систематических обзоров и мета-анализов было установлено, что факторы риска, связанные с беременностью и родами, могут прогнозировать как недержание мочи (НМ), так и недержание кала (НК) у пациенток с ПТО в более позднем возрасте [122]. К факторам риска развития ПТО в данном обзоре отнесли вакуум-экстракцию, перинео-/эпизиотомию, разрывы и запоры во время беременности. Что интересно, исследователи также относят кесарево сечение к факторам риска ПТО [57]. В проспективном когортном исследовании оценивалось влияние физической активности в раннем послеродовом периоде на поддержку тазового дна и симптомы через год после родов [113]. Было установлено, что легкая или

умеренная физическая активность в раннем послеродовом периоде либо защищает, либо не влияет на параметры здоровья тазового дна, включая риск формирования ПТО в дальнейшем. Однако авторы отмечают более высокую распространенность симптомов у женщин с более экстремально низким или высоким уровнем физической активности.

Морфологические изменения, выявленные в ходе нашего исследования, согласуются с современными представлениями о патогенезе ректоцеле и подчеркивают ключевую роль структурных изменений в мышцах тазового дна и фасциях.

Наши результаты показали существенные различия в патоморфологических изменениях мышц (mm. puborectalis) и ректовагинальных фасций у пациенток с ректоцеле по сравнению с группой морфологического контроля. Эти наблюдения соответствуют концепции, представленной Petros [119], который в рамках Интегральной теории предполагает, что симптомы пролапса возникают в первую очередь из-за слабости влагалищных связок и поддерживающих фасций. Наше исследование подтверждает эту теорию, демонстрируя значительные структурные изменения в ректовагинальной фасции при ректоцеле.

Выделенные нами три стадии дезорганизации миофасциального компартмента при ректоцеле (слабой, умеренной и выраженной степени) отражают прогрессирующий характер заболевания. Это согласуется с наблюдениями DeLancey et al. [67], которые с помощью МРТ и кадаверных исследований показали, как нарушения в соединениях между мышцами и фасциями приводят к увеличению размеров урогенитального отверстия и последующему пролапсу.

Наше исследование выявило значительные изменения в составе и организации коллагеновых волокон у пациенток с ректоцеле. Мы обнаружили повышение экспрессии коллагена III типа как в mm. puborectalis, так и в ректовагинальной фасции, а также увеличение доли коллагена III типа относительно коллагена I типа. Эти данные дополняют и расширяют

понимание структурных изменений, описанных Haylen et al. [75], которые подчеркивали важность соединительных тканей в поддержании целостности тазового дна.

Наши находки относительно зависимости между временем, прошедшим после родов, и степенью дезорганизации тканей, а также выраженностью молекулярных нарушений, предоставляют новый взгляд на прогрессирование заболевания. Это согласуется с работой Song et al. [74], которые связали силу m.levator ani с тяжестью пролапса и стабильностью тазового дна.

Таким образом, проведенное нами исследование не только подтверждает существующие теории о роли морфологических изменений в патогенезе ректоцеле, но и предоставляет новые данные о стадийности процесса и важности временного фактора в развитии заболевания. Эти результаты подчеркивают необходимость комплексного подхода к диагностике и лечению ректоцеле, учитывающего как структурные, так и молекулярные аспекты патологического процесса.

В нашем исследовании мы обнаружили существенные изменения в экспрессии MMP-1 и TIMP-1 при ректоцеле, что согласуется с общей тенденцией, наблюдаемой в различных исследованиях фиброзных процессов.

Мы установили значительное повышение экспрессии MMP-1 в mm. puborectalis (в 3,70 раза) и ректовагинальной фасции (в 6,13 раза) по сравнению с контрольной группой морфологического контроля. Эти результаты можно сопоставить с данными Baek et al. [59], которые наблюдали повышение уровней MMP-1 при лечении келоидных фибробластов этилпируватом, что приводило к усилению деградации коллагена. Таким образом, исследования указывают на повышенную активность MMP-1 в условиях дисфункционального ремоделирования тканей.

Одновременно мы наблюдали снижение ИГХ экспрессии TIMP-1 в mm. puborectalis (в 1,98 раза) и ректовагинальной фасции (в 2,73 раза). Эти данные дополняют наблюдения Xu et al. [184] и Recillas-Román et al. [181], которые

исследовали роль TIMP-1 в моделях фиброза. Наши результаты расширяют понимание роли TIMP-1 в различных типах фиброза, включая ректоцеле.

Мы выявили изменения в составе коллагеновых волокон, а именно повышение экспрессии коллагена III типа в mm. puborectalis (в 1,41 раза) и ректовагинальной фасции (в 1,96 раза). Эти наблюдения согласуются с результатами Sun et al. [130], которые отмечали изменения в уровнях коллагена I и III при фиброзе мышечной ткани, и Tan et al. [118], показавших влияние на накопление коллагена I и III при фиброзе ткани. Наше Проведенное нами исследование подтверждает, что изменения в соотношении типов коллагена являются общей характеристикой фиброзных процессов в различных тканях.

Важным аспектом нашего исследования стало выявление зависимости между временем, прошедшим после родов, и степенью молекулярных нарушений. Мы разработали линейные регрессионные модели, демонстрирующие постепенное увеличение экспрессии MMP-1 и коллагена III типа, а также снижение экспрессии TIMP-1 с течением времени. Эти модели предоставляют уникальный инструмент для понимания прогрессирования заболевания и согласуются с идеей о динамическом характере фиброзных процессов, отмеченной в работе Ying et al. [186].

Мы обнаружили увеличение доли коллагена III типа относительно коллагена I типа на 37,2% в ректовагинальной фасции. Это наблюдение отражает изменение соотношения типов коллагена, характерное для фиброзных процессов, и согласуется с результатами Koga et al. [77], которые отмечали изменения в экспрессии коллагена I и III при фиброзе соединительной ткани.

Результаты, полученные нами, также перекликаются с исследованием Cunningham et al. [58], которые оценивали влияние сакубитрил/валсартана на биомаркеры, связанные с регуляцией внеклеточного матрикса. Наши данные также подтверждают важность модуляции MMP-1 и TIMP-1 в процессах ремоделирования тканей.

Мы также отметили сходство наших результатов с данными Su et al. [152], которые исследовали влияние генной терапии на основе Smad7 на уровни MMP-1 и TIMP-1 при фиброзе. Несмотря на различия в изучаемых органах, оба исследования подчеркивают ключевую роль баланса MMP-1/TIMP-1 в развитии фиброзных изменений.

В целом, проведенное нами исследование предоставляет важные данные о молекулярных механизмах развития ректоцеле, дополняя и расширяя существующие знания о роли MMP-1, TIMP-1 и коллагенов в патогенезе фиброзных заболеваний. Уникальный профиль экспрессии этих белков при ректоцеле, выявленный в нашем исследовании, подчеркивает необходимость дальнейшего изучения специфических механизмов развития этого заболевания и разработки целенаправленных терапевтических стратегий.

Полученные результаты позволили сформулировать концепцию патогенеза развития ректоцеле, представленную на Рисунке 6.1.

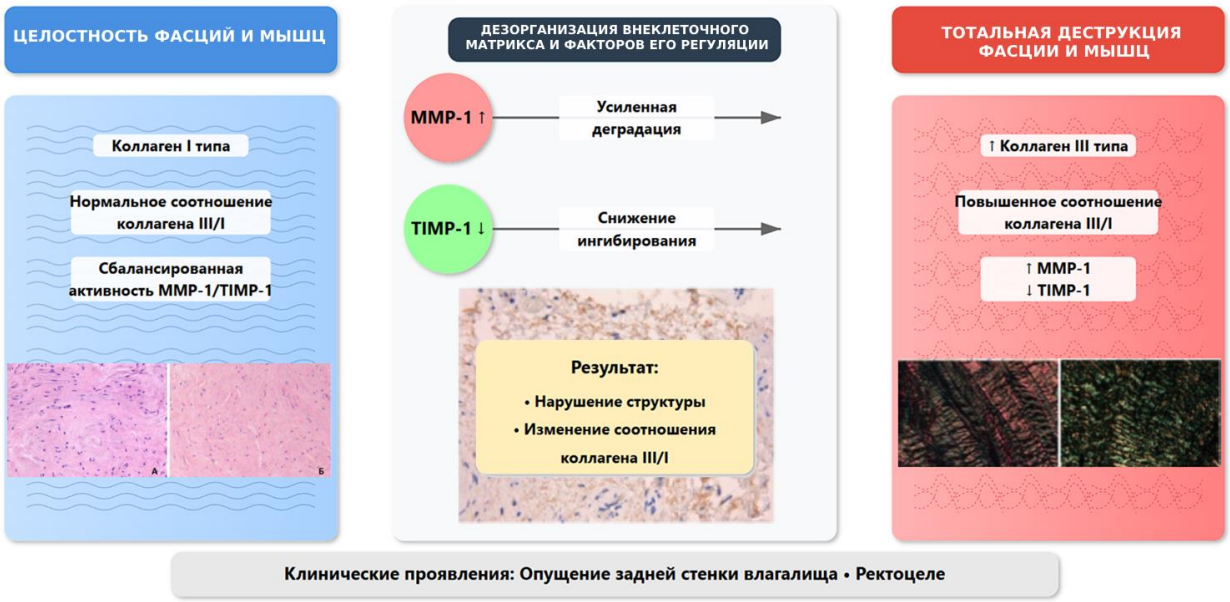

Рисунок 6.1. – Схема патогенеза развития ректоцеле

Таким образом, в основе развития ректоцеле лежит дезорганизация соединительной ткани ректовагинальной фасции и лобково-прямокишечной мышцы. Ключевым звеном патогенеза является нарушение нормальных

процессов ремоделирования соединительной ткани, которое проявляется дисбалансом компонентов внеклеточного матрикса и факторов его регуляции.

Эти молекулярные нарушения приводят к патологической перестройке соединительной ткани, что выражается в увеличении соотношения коллагена III типа к коллагену I типа в ректовагинальной фасции по сравнению с нормой.

Важно отметить, что описанные изменения демонстрируют более выраженный характер в фасциальной ткани по сравнению с мышечной.

Наши находки согласуются с общей тенденцией, наблюдаемой в исследованиях Li et al. [166], которые подчеркивали роль системы MMP в ремоделировании внеклеточного матрикса при фиброзе. Полученные результаты также указывают на важность MMP в процессах ремоделирования тканей при ректоцеле.

В проведенном исследовании мы провели сравнительный анализ трансперинеальных ультразвуковых показателей мышц тазового дна у пациенток с ректоцеле (n=76) и контрольной группы без несостоятельности тазового дна (НТД) (n=30). Мы обнаружили статистически значимые различия ($p<0.001$) по всем измеренным параметрам между группами.

Мы установили, что толщина m. puborectalis у пациенток с ректоцеле была на 26.5% меньше, чем в контрольной группе (0,61±0,11 см против 0,83±0,23 см). Эти результаты согласуются с данными Yao et al. (2021) [185], которые в своем пилотном исследовании продемонстрировали хорошую согласованность между ТПУЗИ и дефекографией в измерении аноректальных углов и глубины ректоцеле. Наши данные расширяют эти наблюдения, предоставляя количественную оценку изменений в толщине мышц.

Мы выявили, что высота сухожильного центра у пациенток с ректоцеле была на 48.3% ниже, чем в контрольной группе (0,62±0,14 см против 1,2±0,15 см). Этот параметр показал очень большой эффект размера (Cohen's d = 3.93), что подчеркивает его потенциальную диагностическую значимость. Наши находки дополняют результаты систематического обзора van Gruting et al.

(2021) [76], который подтвердил высокое качество доказательств для ТПУЗИ как метода тестирования при оценке пролапса тазовых органов.

Мы обнаружили, что толщина пучков m. bulbocavernosus у пациентов с ректоцеле была на 36.5% меньше по сравнению с контрольной группой (0,80±0,18 мм против 1,26±0,2 мм). Этот параметр также показал очень большой эффект размера (Cohen's d = 2.39), что согласуется с выводами Deng et al. [169] о высокой диагностической ценности ТПУЗИ при оценке пролапса заднего компартмента.

Наиболее выраженное различие мы наблюдали в диастазе m. bulbocavernosus: у пациенток с ректоцеле он составил 0,85±0,26 мм, что значительно превышает показатель контрольной группы (0,05±0,14 мм). Этот параметр показал очень большой эффект размера (Cohen's d = 3.91), что указывает на его высокую диагностическую ценность. Эти данные расширяют наблюдения Hainsworth et al. (2023) [111], которые обнаружили возможность выявления особенностей пролапса с помощью ТПУЗИ даже у бессимптомных пациенток.

Полученные нами результаты подтверждают выводы Subramaniam (2023) [153] о важности точного выявления ректоцеле с помощью ТПУЗИ для понимания дисфункции тазового дна. Хотя их исследование фокусировалось на симптоматических ассоциациях, наши данные предоставляют количественные маркеры, которые могут быть использованы для улучшения диагностики.

Мы обнаружили, что все исследованные параметры имеют большое или очень большое значение для различения пациенток с ректоцеле и здоровых лиц. Это согласуется с комментариями в Fitzgerald et al. [63] о необходимости стандартизированных маркеров для повышения диагностической согласованности. Наше исследование предоставляет потенциальные количественные маркеры, которые могут быть использованы для разработки таких стандартов.

В целом, наши результаты подтверждают и расширяют существующие данные о высокой ценности ТПУЗИ для диагностики ректоцеле. Мы предоставляем конкретные количественные параметры, которые могут служить основой для разработки диагностических критериев и оценки эффективности лечения. Однако, как отмечено в обзоре литературы, для подтверждения клинической значимости этих маркеров и их использования в диагностических алгоритмах необходимы дальнейшие исследования на больших выборках пациенток.

Наряду с этим мы провели сравнительный анализ эффективности двух хирургических методов лечения ректоцеле: оригинальной методики (группа I, n=38) и стандартной задней кольпоррафии (группа II, n=38). Результаты нашего исследования демонстрируют значительные преимущества оригинальной методики по сравнению с традиционной хирургией.

Мы обнаружили, что частота рецидивов в группе I была существенно ниже через 1 год (2,7% против 18,4%, p=0,025). Эти данные согласуются с выводами Schulten et al. [140, 141], который неоднократно подчеркивал важность учета факторов риска рецидива пролапса тазовых органов (ПТО). Наша оригинальная методика, вероятно, позволяет лучше корректировать анатомические дефекты, что приводит к снижению частоты рецидивов.

Мы установили, что оценка по шкале запоров Векснера показала лучшие результаты в группе I: через 1 год средний балл составил 8,3±1,2 против 12,9±1,5 в группе II (p<0,001). Эти результаты подтверждают важность выбора хирургической техники, что соответствует выводам Raju et al. [132] и Murphy et al. [157] о влиянии хирургического подхода на функциональные результаты.

Мы выявили, что интенсивность болевых ощущений при диспареунии по шкале VAS была значительно ниже в группе I через 1 год (4,17±3,14 против 15,32±13,72, p<0,001). Это согласуется с рекомендациями Meriwether et al. (2018) [175] о важности сохранения анатомических структур для улучшения функциональных результатов.

Наши анатомические результаты после лечения свидетельствовали о более эффективной коррекции параметров тазового дна при использовании оригинальной методики. Наиболее значимые различия наблюдались в степени коррекции ректоцеле: 0,53±0,24 в группе I против 1,02±0,41 в группе II ($p<0,001$). Эти данные подтверждают выводы Pizzoferrato et al. (2022) [177] о важности коррекции анатомических дефектов для снижения риска рецидива.

Мы обнаружили, что другие анатомические параметры, такие как толщина m. puborectalis, высота сухожильного центра, толщина m.bulbocavernosus и диастаз m.bulbocavernosus, также показали тенденцию к улучшению в группе I. Эти результаты согласуются с наблюдениями Roos и Schuit (2021) [144] о важности комплексного подхода к коррекции пролапса.

Наше исследование подтверждает выводы Yeung et al. и Props [128, 172] о том, что выбор хирургической техники играет ключевую роль в снижении риска рецидива. Однако, в отличие от использования сетчатых имплантов, наша методика не связана с повышенным риском осложнений.

Таким образом, результаты нашего исследования убедительно демонстрируют преимущество оригинальной хирургической методики в лечении ректоцеле, обеспечивая лучшие функциональные и анатомические результаты, а также более низкую частоту рецидивов по сравнению с традиционной хирургией. Это согласуется с общей тенденцией в литературе, подчеркивающей необходимость индивидуального подхода к лечению пролапса тазовых органов и важность учета множества факторов для снижения риска рецидива.

Наши результаты подтверждают наблюдение Roos и Schuit (2021) [144] о том, что риск рецидива наиболее высок в первые два года после операции. Это подчеркивает важность тщательного послеоперационного наблюдения и, возможно, разработки стратегий профилактики рецидивов в этот критический период.

Однако, как отмечено в обзоре литературы, для подтверждения долгосрочной эффективности нашей методики необходимы дальнейшие

исследования с более длительным периодом наблюдения. Это соответствует общему призыву к проведению более масштабных и длительных исследований в области хирургии пролапса тазовых органов [137].

Резюме

Проведенное исследование существенно расширяет понимание патогенеза ректоцеле, демонстрируя его как комплексное прогрессирующее заболевание, где клинические проявления являются лишь "верхушкой айсберга" глубоких структурных и молекулярных изменений. Особую ценность представляет выявленная временная зависимость развития патологических изменений, что позволяет рассматривать ректоцеле не как статическое состояние, а как динамический процесс с предсказуемыми стадиями развития.

Обнаруженные молекулярные изменения, в частности дисбаланс в системе MMP-1/TIMP-1 и нарушение соотношения типов коллагена, указывают на фундаментальное нарушение процессов ремоделирования соединительной ткани. Это наблюдение имеет важное практическое значение, поскольку объясняет, почему простое механическое укрепление тканей может быть недостаточным для долгосрочного успеха лечения. Более того, прогрессивное увеличение этих нарушений с течением времени после родов подчеркивает необходимость раннего выявления и профилактики заболевания у женщин из группы риска.

Установленные ультразвуковые критерии представляют особый интерес, поскольку предоставляют объективные параметры для диагностики и мониторинга заболевания. Важно отметить, что выявленные изменения затрагивают все компоненты тазового дна, что подтверждает системный характер патологического процесса. Это наблюдение имеет принципиальное значение для хирургической тактики, указывая на необходимость комплексного подхода к коррекции анатомических нарушений.

Успех предложенной оригинальной хирургической методики можно объяснить именно тем, что она учитывает комплексный характер

патологических изменений. Более низкая частота рецидивов и лучшие функциональные результаты, вероятно, связаны с более физиологичным восстановлением анатомических взаимоотношений. Особенно важно, что методика позволяет достичь не только анатомической коррекции, но и улучшения качества жизни пациенток, о чем свидетельствуют показатели PFDI-20, шкалы запоров и уровня диспареунии.

Выявленные факторы риска и их взаимосвязь с морфологическими изменениями позволяют по-новому взглянуть на профилактику заболевания. В частности, понимание роли хронического повышения внутрибрюшного давления и нарушений соединительной ткани открывает возможности для разработки превентивных стратегий. Это особенно актуально для женщин после родов, у которых своевременная профилактика может предотвратить или замедлить развитие патологических изменений.

Исследование также поднимает ряд вопросов, требующих дальнейшего изучения. В частности, необходимо лучше понять механизмы, запускающие каскад молекулярных нарушений после родовой травмы, и факторы, определяющие скорость прогрессирования заболевания у разных пациенток. Кроме того, выявленные молекулярные изменения указывают на потенциальные мишени для фармакологического воздействия, что открывает перспективы для разработки новых методов консервативного лечения.

В целом, полученные результаты не только расширяют теоретическое понимание патогенеза ректоцеле, но и имеют непосредственное практическое значение, предоставляя основу для разработки персонализированных подходов к профилактике и лечению заболевания. Дальнейшие исследования в этом направлении могут привести к созданию более эффективных стратегий ведения пациенток, учитывающих как молекулярные механизмы заболевания, так и индивидуальные факторы риска.

ЗАКЛЮЧЕНИЕ

Пролапс тазовых органов, включающий ректоцеле, остается актуальной медико-социальной проблемой, затрагивающей значительную часть женского населения и существенно снижающей качество жизни. Несмотря на многообразие существующих хирургических методик лечения ректоцеле, включая трансвагинальные, трансректальные, трансперинеальные и трансабдоминальные доступы, с использованием как собственных тканей, так и синтетических имплантов, "золотой стандарт" лечения до сих пор не определен. Каждый метод имеет свои преимущества и недостатки, при этом частота рецидивов после оперативного лечения остается высокой - до 40%. Противоречивые данные об эффективности и безопасности различных методик, в том числе использования синтетических имплантов, подчеркивают необходимость дальнейших исследований для разработки оптимальных подходов к хирургическому лечению ректоцеле.

В результате диссертационного исследования были установлены ключевые клинико-анамнестические, морфологические и иммуногистохимические детерминанты опущения задней стенки влагалища, сопровождающегося ректоцеле. Существенно расширены и углублены представления об этиологии и патогенезе данного состояния, с акцентом на роль дезорганизации ректовагинальной фасции и лобково-прямокишечной мышцы. Установлено, что у пациенток с ректоцеле ведущими факторами развития патологии являются нарушение баланса компонентов внеклеточного матрикса и факторов его регуляции, что подтверждается значимыми изменениями в экспрессии MMP-1, TIMP-1 и соотношении коллагена III к I типу.

В результате патоморфологического и иммуногистохимического исследования биоптатов ректовагинальной фасции и лобково-прямокишечной мышцы у женщин с ректоцеле выявлены их структурные особенности и значимые предикторы развития и прогрессирования заболевания. Расширены представления о патогенезе ректоцеле, в основе которого лежит

прогрессирующий фиброз и нарушение архитектоники тканей, ассоциированные с локальным дисбалансом матриксных металлопротеиназ и их ингибиторов.

Практическому здравоохранению предложена оригинальная методика перинолеваторопластики с использованием двойной пликации ректовагинальной фасции, позволяющая значительно улучшить анатомические и функциональные результаты лечения. Применение данной методики позволило снизить частоту рецидивов через год после операции в 6,8 раз ($p=0,025$), уменьшить выраженность запоров по шкале Векснера в 1,7 раза ($p<0,001$), существенно снизить интенсивность диспареунии и улучшить качество жизни ($p<0,001$) по сравнению с традиционными хирургическими подходами.

Проведенное исследование позволило сделать следующие **выводы:**

Клинико-анамнестическими факторами риска опущения задней стенки влагалища и формирования ректоцеле являются: ИМТ > 24,9 кг/м2 ≤ 39,9 кг/м2 (ОШ=6,36; 95% ДИ: 1,42 – 28,57), рецидивирующие вагиниты (ОШ=5,48; 95% ДИ: 1,22 – 24,39), тяжелый физический труд (ОШ=4,67; 95% ДИ: 1,03 – 21,28), многоплодная беременность в анамнезе (ОШ=4,67; 95% ДИ: 1,03 – 21,28), хроническая констипация (ОШ=3,70; 95% ДИ: 1,04 – 13,16), пролапс тазовых органов в семейном анамнезе (ОШ=3,73; 95% ДИ: 1,20 – 11,63), разрыв промежности 3-4 степени в родах (ОШ=3,55; 95% ДИ: 1,48 – 8,55), вакуум-экстракция плода (ОШ=3,14; 95% ДИ: 1,10 – 8,93), хронические болезни бронхо-легочной системы, сопровождающиеся кашлем (ОШ=3,11; 95% ДИ: 1,17 – 8,33).

Характерные морфологические изменения ректовагинальной фасции и лобково-прямокишечной мышцы при опущении задней стенки влагалища и ректоцеле представлены дезорганизацией тканевых структур: прогрессирующим фиброзом, разволокнением мышечных волокон, нарушенными архитектоникой и целостностью тканей. Эти процессы, различные по степени выраженности (слабая, умеренная и выраженная), более

выражены в фасции, чем в мышце (p <0,05), в основном, вследствие появления и накопления аморфного вещества.

Иммуногистохимическими детерминантами дезорганизации тканей ректовагинальной фасции и лобково-прямокишечной мышцы следует считать нарушение баланса компонентов внеклеточного матрикса и факторов его регуляции: значимое (p<0,001) повышение экспрессии MMP-1 (в мышцах - 2,11 ± 0,68 против 0,57 ± 0,50 усл.ед.; в фасции - 1,84 ± 0,97 против 0,30 ± 0,47 усл.ед.) и коллагена III типа (в мышцах - 2,82 ± 0,39 усл.ед. против 2,00 ± 0,74 усл.ед.; в фасции - 2,55 ± 0,68 против 1,30 ± 0,47 усл.ед.), снижение экспрессии TIMP-1 (в мышцах - 1,16 ± 0,97 против 2,30 ± 0,47 усл.ед.; в фасции - 0,89 ± 0,68 против 2,43 ± 0,50 усл.ед.), увеличение в ректовагинальной фасции соотношения экспрессии коллагенов III/I типов (0,59 ± 0,17 против 0,43 ± 0,15 усл.ед. в контроле).

Степень дезорганизации ректовагинальной фасции и лобково-прямокишечной мышцы высоко коррелирует (p <0,001) с давностью акушерской травмы: имеется умеренная взаимосвязь с увеличением экспрессии MMP-1 (r = 0,463 для m. puborectalis и r = 0,415 для ректовагинальной фасции), снижение экспрессии TIMP-1 (r = -0,463 для m. puborectalis и r = -0,415 для ректовагинальной фасции) и уменьшением соотношения коллагена III/I типов (r = -0,512 в ректовагинальной фасции).

Доказанными (p<0,001) информативными сонографическими критериями ректоцеле при опущении задней стенки влагалища являются: уменьшение высоты сухожильного центра (в среднем 0,62±0,14 см против 1,2±0,15 см в контроле, Cohen's d = 3,93), увеличение диастаза m. bulbocavernosus (соответственно 0,85±0,26 см против 0,05±0,14 см, Cohen's d = 3,91), снижение толщины пучков m. bulbocavernosus (0,80±0,18 см против 1,26±0,2 см, Cohen's d = 2,39) и уменьшение толщины m. puborectalis (0,61±0,11 см против 0,83±0,23 см, Cohen's d = 1.21).

Предложенная оригинальная методика перинеолеваторопластики с использованием двойной пликации ректовагинальной фасции демонстрирует

значимое (p<0,05) улучшение исхода операции через год, в сравнении с традиционной кольпоперинеолеваторопластикой: увеличение толщины m. puborectalis (0,65±0,10 против 0,60±0,09, p=0,023), преодоление хронической констипации (по шкале Векснера – в среднем 9,1±1,1 балла против 15,9±1,6), а также снижение интенсивности диспареунии (по шкале ВАШ - 4,51±4,73 против 19,24±12,72), интегрального показателя PFDI-20 (соответственно 32,30±26,16 против 42,64±27,92, p=0,047), и частоты рецидивов в 6,8 раза (2,7% против 18,4%, p=0,025).

Полученные данные позволяют сформулировать **практические рекомендации**:

1. При обследовании пациенток с опущением задней стенки влагалища необходимо учитывать клинико-анамнестические факторы риска развития ректоцеле, уделяя особое внимание ИМТ (>24,9кг/м2 ≤ 39,9 кг/м2), наличию в анамнезе тяжелого физического труда, многоплодной беременности, хронической констипации, рецидивирующих вагинитов, отягощенного семейного анамнеза (пролапс тазовых органов).

2. Всем пациенткам с подозрением на ректоцеле рекомендуется комплексное сонографическое исследование, включающее оценку размера дефекта ректовагинальной фасции, диастаза и толщины m. bulbocavernosus, высоты сухожильного центра и толщины m. puborectalis. Пороговые значения этих параметров (дефект ректовагинальной фасции >1,97 см, диастаз m. bulbocavernosus >0,81 см, толщина m. bulbocavernosus <0,81 см, высота сухожильного центра <0,63 см, толщина m. puborectalis <0,59 см) следует использовать для оценки степени тяжести ректоцеле и выбора тактики и оценки эффективности хирургического лечения.

3. Для хирургического лечения ректоцеле целесообразно использовать разработанную методику перинолеваторопластики с использованием двойной пликации ректовагинальной фасции.

4. Учитывая выявленную временну'ю зависимость прогрессирования патологических изменений после родовой травмы,

необходимо активное наблюдение за пациентками после родов. Особое внимание следует уделять женщинам через год и через 3-6 лет после акушерской травмы, так как эти периоды характеризуются наиболее интенсивными изменениями в экспрессии MMP-1, TIMP-1 и соотношения типов коллагена. Раннее выявление признаков несостоятельности тазового дна позволит своевременно начать профилактические мероприятия и/или лечение, предотвращая дальнейшее прогрессирование ректоцеле.

Перспективы дальнейшей разработки темы. Дальнейшие исследования должны быть направлены на разработку персонализированных подходов к лечению ректоцеле, а также на оценку долгосрочных результатов применения предложенной оригинальной методики хирургического лечения. Перспективна разработка неинвазивных методов оценки состояния внеклеточного матрикса и нейросетевое моделирование прогноза риска рецидива на основе клинических, сонографических, молекулярно-генетических и морфологических параметров.

СПИСОК СОКРАЩЕНИЙ И УСЛОВНЫХ ОБОЗНАЧЕНИЙ

БОС - биологическая обратная связь

ВАШ - визуально-аналоговая шкала

ВЗОМТ - воспалительные заболевания органов малого таза

ВКМ - внеклеточный матрикс

ВМС - внутриматочная система

ГКБ - городская клиническая больница

ДЗМ - Департамент здравоохранения города Москвы

ДИ - доверительный интервал

ИГХ - иммуногистохимическое (исследование)

ИМТ - индекс массы тела

ИППП - инфекции, передаваемые половым путем

КБ - клиническая больница

КЖ - качество жизни

ЛУИ - леваторо-уретральный интервал

МИ - медицинский институт

ММП (MMP) - матриксные металлопротеиназы

МРТ - магнитно-резонансная томография

МЦ - менструальный цикл

НД - несостоятельность тазового дна

НТД - несостоятельность тазового дна

ОР - относительный риск

ОШ - отношение шансов

ПГ - пролапс гениталий

ПИ - промежностный индекс

ПТО - пролапс тазовых органов

ПЦР - полимеразная цепная реакция

РВП - ректовагинальная перегородка

РУДН - Российский университет дружбы народов

СОТД - синдром опущения тазового дна

СТРПК (STARR) - степлерная трансанальная резекция прямой кишки

ТИМП (TIMP) - тканевый ингибитор металлопротеиназ

ТМТД - тренировка мышц тазового дна

ТПУЗИ - трансперинеальное ультразвуковое исследование

УЗИ - ультразвуковое исследование

ХОБЛ - хроническая обструктивная болезнь легких

AFU - French Association of Urology (Французская ассоциация урологов)

CNGOF - French National College of Gynecologists and Obstetricians (Французский национальный колледж гинекологов и акушеров)

FSFI - Female Sexual Function Index (индекс женской сексуальной функции)

ICS - International Continence Society (Международное общество по удержанию мочи)

PFDI - Pelvic Floor Distress Inventory Questionnaire (опросник для оценки дисфункции тазового дна)

PFIQ-7 - Pelvic Floor Impact Questionnaire (опросник влияния дисфункции тазового дна на качество жизни)

PI - Perineal Index (промежностный индекс)

PISQ - Pelvic Organ Prolaps/Urinary Incontinense Sexual Questionnaire (опросник сексуальной функции при пролапсе тазовых органов/недержании мочи)

POP-Q - Pelvic Organ Prolapse Quantification System (система количественной оценки пролапса тазовых органов)

SCGP - French Society of Pelvic Surgery (Французское общество тазовой хирургии)

SIFUD-PP - French Interdisciplinary Society of Urodynamics and Pelvic Pathology (Французское междисциплинарное общество по урогинекологии и тазовой патологии)

SNFCP - French National Society of Coloproctology (Французское национальное общество колопроктологов)

TUI - Tomographic Ultrasound Imaging (томографическое ультразвуковое изображение)

VAS - Visual Analog Scale (визуально-аналоговая шкала)

СПИСОК ЛИТЕРАТУРЫ

1. Анализ причин неудовлетворительных результатов хирургического лечения ректоцеле в зависимости от вида оперативного вмешательства / В.Ф. Куликовский, Н.В. Олейник, А.П. Кривчикова [и др.] // Колопроктология. — 2018. — № 2S(64). — С. 23.

2. Взгляд на патогенетические механизмы формирования пролапса тазовых органов / М.Р. Оразов, В.Е. Радзинский, М.Б. Хамошина [и др.] // Трудный пациент. — 2018. — № 1-2.

3. Генетические аспекты пролапса тазовых органов у женщин разных возрастных групп / Л.Р. Токтар, М.Р. Оразов, М.С. Лологаева [и др.] // Акушерство и гинекология: Новости. Мнения. Обучения. — 2021. — № 3(33).

4. Дикке Г.Б. Алгоритм ранней диагностики и консервативного лечения дисфункции тазового дна: 5 STEPS / Г.Б. Дикке. — М., 2018. — 24 с.

5. Доброхотова Ю.Э. Дисфункция тазового дна у женщин репродуктивного периода, синдром релаксированного влагалища– необходимость реабилитации в послеродовом периоде / Ю.Э. Доброхотова // РМЖ. Мать и дитя. — 2017. — № 15. — С. 1121-1124.

6. Дульеров К.А. Результаты хирургического лечения ректоцеле при дифференцированном подходе / К.А. Дульеров, А.Г. Хитарьян, Р.Н. Завгородняя // Колопроктология. — 2018. — № 2S(64). — С. 16.

7. Есть ли преимущества 3D лапароскопических технологий при хирургическом лечении ректоцеле и выпадения прямой кишки? / А.Г. Хитарьян, А.А. Головина, С.А. Ковалев [и др.] // Колопроктология. — 2021. — Т. 20, № 4(78). — С. 56-69.

8. Клинические рекомендации «Выпадение женских половых органов» / Министерство здравоохранения Российской Федерации. — М., 2023. — 47 с

9. Клинические рекомендации «Ректоцеле». — М., 2023. — 46 с.

10. Коршунов М.Ю. Пролапс тазовых органов у женщин: персонализированный подход к диагностике, хирургической коррекции и

оценке результатов лечения: автореф. дис. ... д-ра мед. наук: 14.01.01 / М.Ю. Коршунов. — СПб., 2017.

11. Негмаджанов Б.Б. Хирургическое лечение пролапса гениталий женщин репродуктивного возраста / Б.Б. Негмаджанов, Н.Р. Насимова, Ф.И. Ганиев // Достижения науки и образования. — 2019. — № 10(51).

12. Новый взгляд на проблему хирургического лечения ректоцеле / В.С. Грошилин, В.К. Швецов, М.Ю. Бакуляров, Л.В. Узунян // Колопроктология. — 2018. — № 2S(64). — С. 14-14а.

13. Оразов М.Р. Эффективность хирургического лечения пролапса при сформированном ректоцеле / М.Р. Оразов, Л.М. Михалева, М.В. Крестинин // Акушерство и гинекология: Новости. Мнения. Обучения. — 2023. — № 3(41).

14. Пат. 2781325 C1 Российская Федерация, МПК A61B 17/42. Способ хирургического лечения опущения влагалища, сопровождающегося ректоцеле / М.Р. Оразов, В.Е. Радзинский, Л.М. Михалева [и др.]; заявитель и патентообладатель. — № 2022116439; заявл. 20.06.2022; опубл. 11.10.2022.

15. Патент № 2269317 C1 Российская Федерация, МПК A61B 17/42, A61B 17/00. Способ лечения опущения влагалища, сопровождающегося ректоцеле (варианты) / А.И. Ищенко, А.И. Слободянюк, Л.С. Александров [и др.]; заявитель ММА им. И.М. Сеченова. — № 2004115689/14; заявл. 25.05.2004; опубл. 10.02.2006.

16. Патент № 2752027 C1 Российская Федерация, МПК A61B 17/00. Способ хирургического лечения ректоцеле с использованием лобково-прямокишечной мышцы / В.Ф. Аллаярова, Н.И. Никитин; заявитель ФГБОУ ВО "Башкирский государственный медицинский университет" Минздрава России. — № 2021100571; заявл. 13.01.2021; опубл. 22.07.2021.

17. Предоперационная подготовка у пациенток с пролапсом тазовых органов и генитальными свищами / Д.Э. Елисеев [и др.] // РМЖ. — 2018. — Т. 26, № 5-1. — С. 41-44.

18. Преимущества внутрибрюшной сакрокольпоректопексии, дополненной степлерной трансанальной резекцией слизистой прямой кишки в хирургическом лечении тазового пролапса / В.Ф. Куликовский, Н.В. Олейник, Н.Н. Братищева [и др.] // Научные ведомости Белгородского государственного университета. Серия: Медицина. Фармация. — 2018. — Т. 41, № 1. — С. 5-13.

19. Пролапс тазовых органов - проблема, не имеющая идеального решения / М.Р. Оразов, Л.Р. Токтар, Ш.М. Достиева [и др.] // Трудный пациент. — 2019. — № 8-9.

20. Радзинский В.Е. Перинеология. Опущение и выпадение половых органов: учеб. пособие / В.Е. Радзинский, О.Н. Шалаев, Ю.М. Дурандин. — М.: РУДН, 2008. — 256 с.

21. Радзинский В.Е. Перинеология. Эстетическая гинекология / В.Е. Радзинский, М.Р. Оразов, Л.Р. Токтар; под ред. В.Е. Радзинского. — М.: Медиабюро «Статус презенс», 2020. — 413 с.

22. Селихова М.С. Пролапс тазовых органов, скрытая эпидемия XXI века / М.С. Селихова, Г.В. Ершов, А.Г. Ершов // Успехи геронтологии. — 2021. — Т. 34, № 3. — С. 431-437.

23. Современные аспекты хирургического лечения опущения и выпадения внутренних половых органов у женщин / В.Н. Краснопольский, М.Н. Иоселиани, И.Д. Рижинашвили [и др.] // Акушерство и гинекология. — 1990. — № 8. — С. 58-61.

24. Хрянин А.А. Гинекологические проблемы, опосредованно связанные с патологией перианальной области и колопроктологией / А.А. Хрянин, Д.Р. Маркарьян, М.А. Агапов, В.К. Бочарова // Гинекология. — 2021. — Т. 23, № 6. — С. 472-479.

25. Чечнева М.А. Ультразвуковая диагностика пролапса гениталий и его осложнений у женщин / М.А. Чечнева, С.Н. Буянова, Н.А. Щукина // SonoAce Ultrasound. — 2012. — № 23. — С. 25-33.

26. Чечнева М.А. Ультразвуковая диагностика пролапса гениталий и недержания мочи у женщин / М.А. Чечнева, С.Н. Буянова, А.А. Попов; под

общ. ред. В.И. Краснопольского. — 2-е изд. — М.: МЕДпресс-информ, 2019. — 132 с.

27. Эффективность хирургического лечения несостоятельности тазового дна / М.Р. Оразов, В.Е. Радзинский, Л.М. Михалёва [и др.] // Трудный пациент. — 2021. — № 6.

28. Aboseif C. Pelvic Organ Prolapse / C. Aboseif, P. Liu // StatPearls [Internet]. — Treasure Island (FL): StatPearls Publishing, 2022.

29. Accuracy of Four Imaging Techniques for Diagnosis of Posterior Pelvic Floor Disorders: Correction // Obstetrics & Gynecology. — 2023. — Vol. 141, № 2. — P. 421-422.

30. Agachan F. A constipation scoring system to simplify evaluation and management of constipated patients / F. Agachan, T. Chen, J. Pfeifer // Diseases of the Colon & Rectum. — 1996. — Vol. 39, № 6. — P. 681-685.

31. An Improved Understanding of the Pathophysiology of Pelvic Organ Prolapse: A 3D In Vitro Model under Static and Mechanical Loading Conditions / M.J.J. van Velthoven, A.N. Gudde, M. van der Kruit [et al.] // Advanced Healthcare Materials. — 2024. — Vol. 13, № 8. — P. e2302905.

32. Analyzing the Role of Anal Sphincter Pressure in Rectocele Formation / S. Büyükaşık, M.A. Bozkurt, S. Kapan [et al.] // Annals of Coloproctology. — 2020. — Vol. 36, № 5. — P. 330-334.

33. Anterior-Apical Transvaginal Mesh (Surelift) for Advanced Urogenital Prolapse: Surgical and Functional Outcomes at 1 Year / T.S. Lo, K.L. Ng, T.X. Huang [et al.] // Journal of Minimally Invasive Gynecology. — 2021. — Vol. 28, № 1. — P. 107-116.

34. Association between striae gravidarum and pelvic floor dysfunction symptoms during pregnancy / Y. Lichtman, A. Horev, T. Matyashov [et al.] // International Urogynecology Journal. — 2022. — Vol. 33, № 12. — P. 3441-3447.

35. Barriers and Promotors to Health Service Utilization for Pelvic Floor Disorders in the United States: Systematic Review and Meta-analysis of Qualitative

and Quantitative Studies / T. Mou, J. Gonzalez, A. Gupta [et al.] // Female Pelvic Medicine & Reconstructive Surgery. — 2022. — Vol. 28, № 9. — P. 574-581.

36. Block I.R. Transrectal repair of rectocele using obliterative suture / I.R. Block // Diseases of the Colon & Rectum. — 1986. — Vol. 29. — P. 707-711.

37. Bunni J. Pathophysiological basis, clinical assessment, investigation and management of patients with obstruction defecation syndrome / J. Bunni, M.J. Laugharne // Langenbeck's Archives of Surgery. — 2023. — Vol. 408, № 1. — P. 75.

38. Butler M.G. Prolapsed Rectum and Risk Factors in Prader-Willi Syndrome: A Case-Based Review / M.G. Butler // Journal of Pediatric Genetics. — 2021. — Vol. 11, № 1. — P. 1-4.

39. Changes in muscularis propria of anterior vaginal wall in women with pelvic organ prolapse / A. Vetuschi, A. D'Alfonso, R. Sferra [et al.] // European Journal of Histochemistry. — 2016. — Vol. 60, № 1. — P. 2604.

40. Changes in tissue composition of the vaginal wall of premenopausal women with prolapse / M.H. Kerkhof, A.M. Ruiz-Zapata, H. Bril [et al.] // American Journal of Obstetrics and Gynecology. — 2014. — Vol. 210, № 2. — P. 168.e1-9.

41. Cheung, R. Y. K. Pelvic organ prolapse in Caucasian and East Asian women: a comparative study / R. Y. K. Cheung [et al.] // Ultrasound in Obstetrics & Gynecology. – 2019. – Vol. 53, № 4. – P. 541–545.

42. Chilaka C. Pelvic floor dysfunction and obesity / C. Chilaka, P. Toozs-Hobson, V. Chilaka // Best Practice & Research Clinical Obstetrics & Gynaecology. — 2023. — Vol. 90. — P. 102389.

43. Childbirth and pelvic floor dysfunction: an epidemiologic approach to the assessment of prevention opportunities at delivery / D.A. Patel, X. Xu, A.D. Thomason [et al.] // American Journal of Obstetrics and Gynecology. — 2006. — Vol. 195, № 1. — P. 23-28.

44. Clinical practice guidelines: Synthesis of the guidelines for the surgical treatment of primary pelvic organ prolapse in women by the AFU, CNGOF, SIFUD-PP, SNFCP, and SCGP / L. Le Normand, M. Cosson, F. Cour [et al.] // Journal de

Gynecologie, Obstetrique et Biologie de la Reproduction. — 2016. — Vol. 45, № 10. — P. 1606-1613.

45. Collagen I and collagen III polymorphisms in women with pelvic organ prolapse / N.C. Batista, M.A.T. Bortolini, R.S.P. Silva [et al.] // Neurourology and Urodynamics. — 2020. — Vol. 39, № 7. — P. 1977-1984.

46. Collins S. Pelvic Organ Prolapse / S. Collins, C. Lewicky-Gaupp // Gastroenterology Clinics of North America. — 2022. — Vol. 51, № 1. — P. 177-193.

47. Correlation between Mediterranean diet, bowel function, and isolated posterior vaginal defect: A cross-sectional study / Y. Daykan, M. Ovadia, D. Dokic [et al.] // International Journal of Gynecology & Obstetrics. — 2023. — Vol. 161, № 3. — P. 847-853.

48. De Robles M.S. Transperineal rectocele repair is ideal for patients presenting with fecal incontinence / M.S. De Robles, C.J. Young // Annals of Coloproctology. — 2022. — Vol. 38, № 5. — P. 376-379.

49. DeLancey J.O. Anatomic aspects of vaginal eversion after hysterectomy / J.O. DeLancey // American Journal of Obstetrics and Gynecology. — 1992. — Vol. 166, № 6, Pt. 1. — P. 1717-1724.

50. Dietz H.P. Do Asian women have less pelvic organ mobility than Caucasians? / H.P. Dietz // International Urogynecology Journal Pelvic Floor Dysfunction. — 2003. — Vol. 14, № 4. — P. 250-253.

51. Dietz H.P. Is perineal hypermobility an independent predictor of obstructive defecation? / H.P. Dietz, M.E. Alcoba, T. Friedman // International Urogynecology Journal. — 2021. — Vol. 32, № 9. — P. 2377-2381.

52. Dietz H.P. Prevalence of rectocele in young nulliparous women / H.P. Dietz, B. Clarke // Australian and New Zealand Journal of Obstetrics and Gynaecology. — 2005. — Vol. 45, № 5. — P. 391-394.

53. Dietz H.P. Surgical reconstitution of a unilaterally avulsed symptomatic puborectalis muscle using autologous fascia lata / H.P. Dietz // Obstetrics & Gynecology. — 2009. — Vol. 114, № 6. — P. 1373.

54. Dietz H.P. The role of childbirth in the aetiology of rectocele / H.P. Dietz, A.B. Steensma // BJOG: An International Journal of Obstetrics & Gynaecology. — 2006. — Vol. 113, № 3. — P. 264-267.

55. Diverticulitis: An Update From the Age Old Paradigm / A.T. Hawkins, P.E. Wise, T. Chan [et al.] // Current Problems in Surgery. — 2020. — Vol. 57, № 10. — P. 100862.

56. Dyer O. Transvaginal mesh: FDA orders remaining products off US market / O. Dyer // BMJ. — 2019. — Vol. 365. — P. l1839.

57. Early postpartum physical activity and pelvic floor support and symptoms 1 year postpartum / I.E. Nygaard, A. Wolpern, T. Bardsley [et al.] // American Journal of Obstetrics and Gynecology. — 2021. — Vol. 224, № 2. — P. 193.e1-193.e19.

58. Effects of Sacubitril/Valsartan on N-Terminal Pro-B-Type Natriuretic Peptide in Heart Failure With Preserved Ejection Fraction / J.W. Cunningham, M. Vaduganathan, B.L. Claggett [et al.] // JACC: Heart Failure. — 2020. — Vol. 8, № 5. — P. 372-381.

59. Ethyl Pyruvate Decreases Collagen Synthesis and Upregulates MMP Activity in Keloid Fibroblasts and Keloid Spheroids / W. Baek, S. Park, Y. Lee [et al.] // International Journal of Molecular Sciences. — 2024. — Vol. 25, № 11. — P. 5844.

60. Evaluation of COLIA1-1997 G/T polymorphism as a related factor to genital prolapse / C.C. Palos, B.F. Timm, D. de Souza Paulo [et al.] // International Urogynecology Journal. — 2020. — Vol. 31, № 1. — P. 133-137.

61. Family history and pelvic organ prolapse: a systematic review and meta-analysis / P. Samimi, S.H. Jones, A. Giri // International Urogynecology Journal. — 2021. — Vol. 32, № 4. — P. 759-774.

62. Female genital prolapse and risk of psychiatric disorders: A two-sample Mendelian randomization analysis / Q. Zhou, Y. Guo, L. Li [et al.] // Journal of Affective Disorders. — 2024. — Vol. 367. — P. 8-17.

63. Fitzgerald J. The Role of MRI in the Diagnosis of Pelvic Floor Disorders / J. Fitzgerald, L.A. Richter // Current Urology Reports. — 2020. — Vol. 21, № 7. — P. 26.

64. Friedman T. Does obesity change the perception of pelvic organ prolapse? / T. Friedman, H.P. Dietz // Archives of Gynecology and Obstetrics. — 2022. — Vol. 305, № 6. — P. 1491-1495.

65. Fully absorbable poly-4-hydroxybutyrate implants exhibit more favorable cell-matrix interactions than polypropylene / C.M. Diedrich, J.P. Roovers, T.H. Smit [et al.] // Materials Science and Engineering C: Materials for Biological Applications. — 2021. — Vol. 120. — P. 111702.

66. Function, quality-of-life and complications after sacrospinous ligament fixation using an antegrade reusable suturing device (ARSD-Ney) at 6 and 12 months: a retrospective cohort study / P. Wang, M. Li, H. Sun [et al.] // Annals of Translational Medicine. — 2022. — Vol. 10, № 10. — P. 582.

67. Functional Anatomy of Urogenital Hiatus Closure: the Perineal Complex Triad Hypothesis / J.O. DeLancey, F. Pipitone, M. Masteling [et al.] // International Urogynecology Journal. — 2024. — Vol. 35, № 2. — P. 441-449.

68. Functional Outcome and Sexual-Related Quality of Life After Transperineal Versus Transvaginal Repair of Anterior Rectocele: A Randomized Clinical Trial / M. Balata, H. Elgendy, S.H. Emile [et al.] // Diseases of the Colon & Rectum. — 2020. — Vol. 63, № 4. — P. 527-537.

69. Genetic polymorphisms in collagen-related genes are associated with pelvic organ prolapse / L. Li, Z. Sun, J. Chen [et al.] // Menopause. — 2020. — Vol. 27, № 2. — P. 223-229.

70. Gillor M. Demographic risk factors for pelvic organ prolapse: Do smoking, asthma, heavy lifting or family history matter? / M. Gillor, P. Saens, H.P. Dietz // European Journal of Obstetrics & Gynecology and Reproductive Biology. — 2021. — Vol. 261. — P. 25-28.

71. Grimes W.R. Pelvic Floor Dysfunction / W.R. Grimes, M. Stratton // StatPearls [Internet]. — Treasure Island (FL): StatPearls Publishing, 2024.

72. Guan Y. Quality-of-life improvements in patients after various surgical treatments for pelvic organ prolapse / Y. Guan, J. Han // Archives of Gynecology and Obstetrics. — 2024. — Vol. 309, № 3. — P. 813-820.

73. Guler Z. Role of Fibroblasts and Myofibroblasts on the Pathogenesis and Treatment of Pelvic Organ Prolapse / Z. Guler, J.P. Roovers // Biomolecules. — 2022. — Vol. 12, № 1. — P. 94.

74. Song C. Analysis of the anatomical and biomechanical characteristics of the pelvic floor in cystocele / C. Song, W. Wen, L. Pan [et al.] // Acta Obstetricia et Gynecologica Scandinavica. — 2023. — Vol. 102, № 12. — P. 1661-1673.

75. Haylen B.T. Surgical anatomy of the vaginal introitus / B.T. Haylen, D. Vu, A. Wong // Neurourology and Urodynamics. — 2022. — Vol. 41, № 6. — P. 1240-1247.

76. Imaging modalities for the detection of posterior pelvic floor disorders in women with obstructed defaecation syndrome / I.M. van Gruting, A. Stankiewicz, R. Thakar [et al.] // Cochrane Database of Systematic Reviews. — 2021. — Vol. 9, № 9. — P. CD011482.

77. Immunohistochemical characterization of myofibroblasts appearing in isoproterenol-induced rat myocardial fibrosis / M. Koga, M. Kuramochi, M.R. Karim [et al.] // Journal of Veterinary Medical Science. — 2019. — Vol. 81, № 1. — P. 127-133.

78. Importance of Translabial Ultrasound for the Diagnosis of Pelvic Organ Prolapse and Its Correlation with the POP-Q Examination: Analysis of 363 Cases / G. Nam, S.R. Lee, S.H. Kim [et al.] // Journal of Clinical Medicine. — 2021. — Vol. 10, № 18. — P. 4267.

79. Improvement in Outlet Obstructive Constipation Symptoms After Vaginal Stent Treatment for Rectocele / Y. Yin, Z. Xia, M. Luan [et al.] // Surgical Innovation. — 2021. — Vol. 28, № 5. — P. 634-641.

80. Influence of pelvic floor disorders on quality of life in women / R.A. Peinado Molina, A. Hernández Martínez, S. Martínez Vázquez [et al.] // Frontiers in Public Health. — 2023. — Vol. 11. — P. 1180907.

81. Japanese Practice Guidelines for Fecal Incontinence Part 1-Definition, Epidemiology, Etiology, Pathophysiology and Causes, Risk Factors, Clinical Evaluations, and Symptomatic Scores and QoL Questionnaire for Clinical Evaluations-English Version / K. Maeda, T. Yamana, Y. Takao [et al.] // Journal of Anus Rectum Colon. — 2021. — Vol. 5, № 1. — P. 52-66.

82. Jenabi E. Reasons for elective cesarean section on maternal request: a systematic review / E. Jenabi // Journal of Maternal-Fetal and Neonatal Medicine. — 2020. — Vol. 33, № 22. — P. 3867-3872

83. Jorge J.M. Etiology and management of fecal incontinence / J.M. Jorge, S.D. Wexner // Diseases of the Colon & Rectum. — 1993. — Vol. 36, № 1. — P. 77-97.

84. Karachalios C. Matrix metalloproteinase-3 gene promoter polymorphisms: A potential risk factor for pelvic organ prolapse / C. Karachalios, P. Bakas, G. Kaparos // Biomedical Reports. — 2016. — Vol. 5, № 3. — P. 337-343.

85. Khubchandani's procedure combined with stapled posterior rectal wall resection for rectocele / Y. Shao, Y.X. Fu, Q.F. Wang [et al.] // World Journal of Gastroenterology. — 2019. — Vol. 25, № 11. — P. 1421-1431.

86. Kim B.H. Correlation between obesity and pelvic organ prolapse in Korean women / B.H. Kim, S.B. Lee, E.D. Na // Obstetrics & Gynecology Science. — 2020. — Vol. 63, № 6. — P. 719-725.

87. Kim S. A review of the epidemiology and pathophysiology of pelvic floor dysfunction: do racial differences matter? / S. Kim, M.A. Harvey, S. Johnston // Journal of Obstetrics and Gynaecology Canada. — 2005. — Vol. 27, № 3. — P. 251-259.

88. Lee U.J. Obesity and pelvic organ prolapse / U.J. Lee // Current Opinion in Urology. — 2017. — Vol. 27, № 5. — P. 428-434.

89. Levator ani and puborectalis muscle rupture: diagnosis and repair for perineal instability / M.S.G. Alketbi, J. Meyer, J. Robert-Yap [et al.] // Techniques in Coloproctology. — 2021. — Vol. 25, № 8. — P. 923-933.

90. Levator ani muscle stretch induced by simulated vaginal birth / K.C. Lien, B. Mooney, J.O. DeLancey [et al.] // Obstetrics & Gynecology. — 2004. — Vol. 103, № 1. — P. 31-40.

91. Lifestyle and comorbidities as risk factors for pelvic organ prolapse-a systematic review and meta-analysis PEOPLE: PElvic Organ Prolapse Lifestyle comorbiditiEs / F.F. Fitz, M.A.T. Bortolini, G.M.V. Pereira [et al.] // International Urogynecology Journal. — 2023. — Vol. 34, № 9. — P. 2007-2032.

92. Literature review of the outcome of and methods used to improve transperineal repair of rectocele / M. Fathy, A.H. Elfallal, S.H. Emile // World Journal of Gastrointestinal Surgery. — 2021. — Vol. 13, № 9. — P. 1063-1078.

93. Low expression of collagen type-1 in sacrouterine ligament as risk factor of stage III-IV uterine prolapse / I.G. Mega Putra, I.G. Ngurah Warsita, K. Suwiyoga [et al.] // European Journal of Obstetrics & Gynecology and Reproductive Biology. — 2020. — Vol. 249. — P. 32-36.

94. Lower urinary tract involvement in Ehlers-Danlos and Joint Hypermobility syndromes: Review of the literature / A. Boileau, T. Brierre, É. Castel-Lacanal [et al.] // French Journal of Urology. — 2024. — Vol. 34, № 13. — P. 102698.

95. Lugo T. Stress Urinary Incontinence / T. Lugo, S.W. Leslie, B.A. Mikes // StatPearls [Internet]. — Treasure Island (FL): StatPearls Publishing, 2024.

96. Magnetic resonance imaging of pelvic floor dysfunction - joint recommendations of the ESUR and ESGAR Pelvic Floor Working Group / R.F. El Sayed, C.D. Alt, F. Maccioni [et al.] // European Radiology. — 2017. — Vol. 27, № 5. — P. 2067-2085.

97. Management of female pelvic organ prolapse-Summary of the 2021 HAS guidelines / A.C. Pizzoferrato, C. Thuillier, A. Vénara [et al.] // Journal of Gynecology Obstetrics and Human Reproduction. — 2023. — Vol. 52, № 3. — P. 1025354.

98. Management of Pelvic Organ Prolapse (POP) and Rectal Prolapse / Y. Hamahata, K. Akagi, T. Maeda [et al.] // Journal of Anus Rectum Colon. — 2022. — Vol. 6, № 2. — P. 83-91.

99. Matrix metalloproteinases-1, -2 expression in uterosacral ligaments from women with pelvic organ prolapse / T. Strinic, M. Vulic, S. Tomic [et al.] // Maturitas. — 2009. — Vol. 64, № 2. — P. 132-135.

100. Mesh Rectopexy or Resection Rectopexy for Rectal Prolapse; Is There a Gold Standard Method: A Systematic Review, Meta-Analysis and Trial Sequential Analysis / G. Koimtzis, L. Stefanopoulos, G. Geropoulos [et al.] // Journal of Clinical Medicine. — 2024. — Vol. 13, № 5. — P. 1363.

101. Mimunolocalization of Advanced Glycation End Products, Mitogen Activated Protein Kinases, and Transforming Growth Factor-β/Smads in Pelvic Organ Prolapse / A. Vetuschi, S. Pompili, A. Gallone [et al.] // Journal of Histochemistry & Cytochemistry. — 2018. — Vol. 66, № 9. — P. 673-686.

102. Mollah T. Australian trends in the treatment of pelvic organ prolapse in the non-mesh era / T. Mollah, J. Brennan // ANZ Journal of Surgery. — 2023. — Epub ahead of print.

103. Mungmunpuntipantip R. Pelvic organ prolapse recurrence and obesity matter: Correspondence / R. Mungmunpuntipantip, V. Wiwanitkit // International Urogynecology Journal. — 2022. — Vol. 33, № 4. — P. 1041.

104. Nagase H. Matrix metalloproteinases / H. Nagase, J.F. Woessner Jr. // Journal of Biological Chemistry. — 1999. — Vol. 274, № 31. — P. 21491-21494.

105. Narrative review of the epidemiology, diagnosis and pathophysiology of pelvic organ prolapse / A.Y. Weintraub, H. Glinter, N. Marcus-Braun // International Brazilian Journal of Urology. — 2020. — Vol. 46, № 1. — P. 5-14.

106. Natural history of pelvic organ prolapse in postmenopausal women / C.S. Bradley, M.B. Zimmerman, Y. Qi [et al.] // Obstetrics & Gynecology. — 2007. — Vol. 109, № 4. — P. 848-854.

107. Outcomes of rectal prolapse surgery in patients with benign joint hypermobility syndrome / S. Singh, E. Smyth, O. Jones [et al.] // Techniques in Coloproctology. — 2023. — Vol. 27, № 6. — P. 491-494.

108. Outcomes of Surgery with Vaginal Native Tissue for Posterior Vaginal Wall Prolapse Using a Special Technique / S. Sohbati, M. Hajhashemi, T. Eftekhar [et al.] // Journal of Medical Life. — 2020. — Vol. 13, № 4. — P. 554-561.

109. Pelvic floor assessment using magnetic resonance imaging after vaginal delivery and elective caesarean delivery / B. Zhou, H. Zhang, J. Yuan [et al.] // International Urogynecology Journal. — 2021. — Vol. 32, № 11. — P. 3023-3029.

110. Pelvic Floor Dysfunction After Hysterectomy: Moving the Investigation Forward / V. Chen, L. Shackelford, M. Spain // Cureus. — 2021. — Vol. 13, № 6. — P. e15661.

111. Pelvic floor imaging in asymptomatic subjects / A.J. Hainsworth, Y.S. Premakumar, N. Griffin [et al.] // Colorectal Disease. — 2023. — Vol. 25, № 10. — P. 2001-2009.

112. Pelvic floor injury during vaginal birth is life-altering and preventable: what can we do about it? / J.O.L. DeLancey, M. Masteling, F. Pipitone [et al.] // American Journal of Obstetrics and Gynecology. — 2024. — Vol. 230, № 3. — P. 279-294.e2.

113. Pelvic floor muscle strength and the incidence of pelvic floor disorders after vaginal and cesarean delivery / J.L. Blomquist, M. Carroll, A. Muñoz [et al.] // American Journal of Obstetrics and Gynecology. — 2020. — Vol. 222, № 1. — P. 62.e1-62.e8.

114. Pelvic organ prolapse in nulliparae / H.P. Dietz, L. Chavez-Coloma, T. Friedman [et al.] // Australian and New Zealand Journal of Obstetrics and Gynaecology. — 2022. — Vol. 62, № 3. — P. 420-425.

115. Pelvic organ prolapse recurrence after apical prolapse repair: does obesity matter? / N.D. Metcalfe, L.M. Shandley, M.R. Young [et al.] // International Urogynecology Journal. — 2022. — Vol. 33, № 2. — P. 275-284.

116. Pelvic organ prolapse surgery following hysterectomy on benign indications / D. Altman, C. Falconer, S. Cnattingius [et al.] // American Journal of Obstetrics and Gynecology. — 2008. — Vol. 198, № 5. — P. 572.e1-6.

117. Pelvic-floor function, dysfunction, and treatment / J. Quaghebeur, P. Petros, J.J. Wyndaele [et al.] // European Journal of Obstetrics & Gynecology and Reproductive Biology. — 2021. — Vol. 265. — P. 143-149.

118. PEP-1-SOD1 fusion proteins block cardiac myofibroblast activation and angiotensin II-induced collagen production / L.G. Tan, J.H. Xiao, D.L. Yu [et al.] // BMC Cardiovascular Disorders. — 2015. — Vol. 15. — P. 116.

119. Petros P. The integral system / P. Petros // Central European Journal of Urology. — 2011. — Vol. 64, № 3. — P. 110-119.

120. Petros P.E. An integral theory of female urinary incontinence. Experimental and clinical considerations / P.E. Petros, U.I. Ulmsten // Acta Obstetricia et Gynecologica Scandinavica Supplement. — 1990. — Vol. 153. — P. 7-31.

121. Posterior vaginal compartment repairs: Where are the main anatomical defects? / B.T. Haylen, S. Naidoo, S.J. Kerr [et al.] // International Urogynecology Journal. — 2016. — Vol. 27, № 5. — P. 741-745.

122. Pregnancy- and obstetric-related risk factors for urinary incontinence, fecal incontinence, or pelvic organ prolapse later in life: A systematic review and meta-analysis / M.A.H. Hage-Fransen, M. Wiezer, A. Otto [et al.] // Acta Obstetricia et Gynecologica Scandinavica. — 2021. — Vol. 100, № 3. — P. 373-382.

123. Pregnancy, labour and delivery as risk factors for pelvic organ prolapse: a systematic review / L. Cattani, J. Decoene, A.S. Page [et al.] // International Urogynecology Journal. — 2021. — Vol. 32, № 7. — P. 1623-1631.

124. Prevalence and trends of symptomatic pelvic floor disorders in U.S. women / J.M. Wu, C.P. Vaughan, P.S. Goode [et al.] // Obstetrics & Gynecology. — 2014. — Vol. 123, № 1. — P. 141-148.

125. Prevalence of Pelvic Floor Dysfunction, Bother, and Risk Factors and Knowledge of the Pelvic Floor Muscles in Norwegian Male and Female Powerlifters

and Olympic Weightlifters / K.L. Skaug, M.E. Engh, H. Frawley [et al.] // Journal of Strength and Conditioning Research. — 2022. — Vol. 36, № 10. — P. 2800-2807.

126. Prevalence of symptomatic pelvic organ prolapse and associated factors in Southern Nations, Nationalities, People's Region referral hospitals, Ethiopia / E.S. Shewarega, A.B. Geremew, E.A. Fentie // International Urogynecology Journal. — 2023. — Vol. 34, № 1. — P. 125-134.

127. Profile of women with pelvic organ prolapse at the University Hospital of the West Indies risk factors and presentation / M. Campbell, C. Rattray, P. Stewart [et al.] // Journal of Obstetrics and Gynaecology. — 2022. — Vol. 42, № 6. — P. 2220-2224.

128. Propst K. Management of recurrent pelvic organ prolapse / K. Propst // BJOG: An International Journal of Obstetrics & Gynaecology. — 2020. — Vol. 127, № 8. — P. 1014.

129. Psychometric evaluation of 2 comprehensive condition-specific quality of life instruments for women with pelvic floor disorders / M.D. Barber, M.N. Kuchibhatla, C.F. Pieper [et al.] // American Journal of Obstetrics and Gynecology. — 2001. — Vol. 185, № 6. — P. 1388-1395.

130. Qili Qiangxin capsule attenuates myocardial fibrosis by modulating collagen homeostasis post-infarction in rats / M. Sun, C. Liu, K. Gao [et al.] // PLoS One. — 2024. — Vol. 19, № 9. — P. e0310897.

131. Quality of Life Following Pelvic Organ Prolapse Treatments in Women: A Systematic Review and Meta-Analysis / Z. Ghanbari, M. Ghaemi, A. Shafiee [et al.] // Journal of Clinical Medicine. — 2022. — Vol. 11, № 23. — P. 7166.

132. Raju R. Evaluation and Management of Pelvic Organ Prolapse / R. Raju, B.J. Linder // Mayo Clinic Proceedings. — 2021. — Vol. 96, № 12. — P. 3122-3129.

133. Rao S.S.C. Anorectal Disorders: An Update / S.S.C. Rao, E.P. Tetangco // Journal of Clinical Gastroenterology. — 2020. — Vol. 54, № 7. — P. 606-613.

134. Rare complications of pessary use: A systematic review of case reports / S. Dabic, C. Sze, S. Sansone [et al.] // BJUI Compass. — 2022. — Vol. 3, № 6. — P. 415-423.

135. Rectal-vaginal pressure gradient in patients with pelvic organ prolapse and symptomatic rectocele / C. Tan, M. Tan, J. Geng [et al.] // BMC Women's Health. — 2021. — Vol. 21, № 1. — P. 165.

136. Rectocele: Incidental or important? Observe or operate? Contemporary diagnosis and management in the multidisciplinary era / A.E. Bharucha, C.H. Knowles // Neurogastroenterology and Motility. — 2022. — Vol. 34, № 11. — P. e14453.

137. Recurrent pelvic organ prolapse: International Urogynecological Association Research and Development Committee opinion / S. Ismail, J. Duckett, D. Rizk [et al.] // International Urogynecology Journal. — 2016. — Vol. 27, № 11. — P. 1619-1632.

138. Reliability and Validation of the PFIQ-7 and PFDI-20 in the Luganda Language / J.E. Jensen, M.D. Ngobi, F.M. Kiweewa [et al.] // International Urogynecology Journal. — 2024. — Vol. 35, № 8. — P. 1681-1687.

139. Richardson A.C. The anatomic defects in rectocele and enterocele / A.C. Richardson // Journal of Pelvic Surgery. — 1995. — Vol. 1. — P. 214-221.

140. Risk factors for pelvic organ prolapse recurrence after sacrospinous hysteropexy or vaginal hysterectomy with uterosacral ligament suspension / S.F. Schulten, R.J. Detollenaere, J. IntHout [et al.] // American Journal of Obstetrics and Gynecology. — 2022. — Vol. 227, № 2. — P. 252.e1-252.e9.

141. Risk factors for primary pelvic organ prolapse and prolapse recurrence: an updated systematic review and meta-analysis / S.F.M. Schulten, M.J. Claas-Quax, M. Weemhoff [et al.] // American Journal of Obstetrics and Gynecology. — 2022. — Vol. 227, № 2. — P. 192-208.

142. Risk factors for recurrence of pelvic organ prolapse after vaginal surgery among Ugandan women: a prospective cohort study / M. Kayondo, V.

Geissbüehler, R. Migisha [et al.] // International Urogynecology Journal. — 2022. — Vol. 33, № 7. — P. 1933-1939.

143. Risk factors of pelvic organ prolapse at Asella Teaching and Referral Hospital: Unmatched case control study / M.S. Obsa, T.A. Worji, N.A. Kedir [et al.] // Frontiers in Global Women's Health. — 2022. — Vol. 3. — P. 833823.

144. Roos E.J. Timing of recurrence after surgery in pelvic organ prolapse / E.J. Roos, E. Schuit // International Urogynecology Journal. — 2021. — Vol. 32, № 8. — P. 2169-2176.

145. Rosa J.P.F. Association between col1a2 Polymorphism and the Occurrence of Pelvic Organ Prolapse in Brazilian Women / J.P.F. Rosa, R.F. Haddad, F.G.R. Maeda // Revista Brasileira de Ginecologia e Obstetrícia. — 2019. — Vol. 41, № 1. — P. 31-36.

146. Samantray S.R. Study of the Relationship Between Pelvic Organ Prolapse Quantification (POP-Q) Staging and Decubitus Ulcer in Pelvic Organ Prolapse / S.R. Samantray, I. Mohapatra // Cureus. — 2021. — Vol. 13, № 1. — P. e12443.

147. Scott J. Graphic representation of pain / J. Scott, E.C. Huskisson // Pain. — 1976. — Vol. 2, № 2. — P. 175-184.

148. Sharma A. Constipation: Pathophysiology and Current Therapeutic Approaches / A. Sharma, S. Rao // Handbook of Experimental Pharmacology. — 2017. — Vol. 239. — P. 59-74.

149. Shi W. Risk factors for the recurrence of pelvic organ prolapse: a meta-analysis / W. Shi, L. Guo // Journal of Obstetrics and Gynaecology. — 2023. — Vol. 43, № 1. — P. 2160929.

150. Spencer J.E. Health literacy and PFDI-20 and PFIQ-7 completion in urogynecology patients / J.E. Spencer, H.W. Brown, S.S. Oliphant // International Urogynecology Journal. — 2021. — Vol. 32, № 12. — P. 3209-3215.

151. Structural failure sites in posterior vaginal wall prolapse: stress 3D MRI-based analysis / L. Chen, B. Xie, D.E. Fenner [et al.] // International Urogynecology Journal. — 2021. — Vol. 32, № 6. — P. 1399-1407.

152. Su D.N. Mesenchymal stem cell-based Smad7 gene therapy for experimental liver cirrhosis / D.N. Su, S.P. Wu, S.Z. Xu // Stem Cell Research & Therapy. — 2020. — Vol. 11, № 1. — P. 395.

153. Subramaniam N. Is posterior compartment prolapse associated with anal incontinence? / N. Subramaniam, H.P. Dietz // Ultrasound in Obstetrics & Gynecology. — 2022. — DOI: 10.1002/uog.2614.

154. Sun G. A possible physiological mechanism of rectocele formation in women / G. Sun, R.J. de Haas, M. Trzpis // Abdominal Radiology. — 2023. — Epub ahead of print.

155. Surgery for women with posterior compartment prolapse / A. Mowat, D. Maher, K. Baessler [et al.] // Cochrane Database of Systematic Reviews. — 2018. — Vol. 3, № 3. — P. CD012975.

156. Surgical anatomy of the mid-vagina / B.T. Haylen, D. Vu, A. Wong [et al.] // Neurourology and Urodynamics. — 2022. — Vol. 41, № 6. — P. 1293-1304.

157. Surgical management of vaginal prolapse: current surgical concepts / A.M. Murphy, C.B. Clark, A.A. Denisenko [et al.] // Canadian Journal of Urology. — 2021. — Vol. 28, № S2. — P. 22-26.

158. Surgical Treatment for Rectocele by Posterior Colporrhaphy Compared to Stapled Transanal Rectal Resection / O. Gluck, D. Matani, A. Rosen [et al.] // Journal of Clinical Medicine. — 2023. — Vol. 12, № 2. — P. 678.

159. Tan C. The relationship between obstructed defecation and true rectocele in patients with pelvic organ prolapse / C. Tan, J. Geng, J. Tang // Scientific Reports. — 2020. — Vol. 10, № 1. — P. 5599.

160. Tan Y.H. Abdominal pressure and pelvic organ prolapse: is there an association? / Y.H. Tan, M. Gillor, H.P. Dietz // International Urogynecology Journal. — 2022. — Vol. 33, № 2. — P. 337-342.

161. Teixeira F.H. Polymorphism rs1800255 from COL3A1 gene and the risk for pelvic organ prolapse / F.H. Teixeira, C.E. Fernandes, R.P. do Souto // International Urogynecology Journal. — 2020. — Vol. 31, № 1. — P. 73-78.

162. The difference in collagen type-1 expression in women with and without pelvic organ prolapse: a systematic review and meta-analysis / A.N.D. Saputra, D.M. Rizal, S. Ayuandari [et al.] // International Urogynecology Journal. — 2022. — Vol. 33, № 7. — P. 1803-1812.

163. The effect of women's body mass index on pelvic organ prolapse: a systematic review and meta analysis / C.B. Zenebe, W.F. Chanie, A.B. Aregawi [et al.] // Reproductive Health. — 2021. — Vol. 18, № 1. — P. 45.

164. The Female Sexual Function Index (FSFI): a multidimensional self-report instrument for the assessment of female sexual function / R. Rosen, C. Brown, J. Heiman [et al.] // Journal of Sex & Marital Therapy. — 2000. — Vol. 26, № 2. — P. 191-208.

165. The pathophysiology of stress urinary incontinence: a systematic review and meta-analysis / K. Falah-Hassani, J. Reeves, R. Shiri [et al.] // International Urogynecology Journal. — 2021. — Vol. 32, № 3. — P. 501-552.

166. The polymorphisms of extracellular matrix-remodeling genes are associated with pelvic organ prolapse / L. Li, Y. Ma, H. Yang [et al.] // International Urogynecology Journal. — 2022. — Vol. 33, № 2. — P. 267-274.

167. The role of ADAMTS-2, collagen type-1, TIMP-3 and papilin levels of uterosacral and cardinal ligaments in the etiopathogenesis of pelvic organ prolapse among women without stress urinary incontinence / E.N. Tola, N. Koroglu, G.Y. Yıldırım [et al.] // European Journal of Obstetrics & Gynecology and Reproductive Biology. — 2018. — Vol. 231. — P. 158-163.

168. Translation, reliability, and validity of Amharic versions of the Pelvic Floor Distress Inventory (PFDI-20) and Pelvic Floor Impact Questionnaire (PFIQ-7) / T.B. Melkie, Z.M. Gashaw, Z.A. Workineh [et al.] // PLoS One. — 2022. — Vol. 17, № 11. — P. e0270434.

169. Transperineal pelvic floor ultrasound for assessing posterior pelvic injury and prolapse in postpartum women / S. Deng, Q. Jiang, W. Zhu [et al.] // American Journal of Translational Research. — 2023. — Vol. 15, № 10. — P. 6170-6179.

170. Transvaginal management of severe pelvic organ prolapse in nulliparous women / T.S. Lo, S. Jaili, M.C. Uy-Patrimonio [et al.] // Journal of Obstetrics and Gynaecology Research. — 2017. — Vol. 43, № 3. — P. 543-550.

171. Transvaginal Mesh and Transanal Resection to Treat Outlet Obstruction Constipation Caused by Rectocele / Y. Shi, Y. Yu, X. Zhang [et al.] // Medical Science Monitor. — 2017. — Vol. 23. — P. 598-605.

172. Transvaginal mesh or grafts or native tissue repair for vaginal prolapse / E. Yeung, K. Baessler, C. Christmann-Schmid [et al.] // Cochrane Database of Systematic Reviews. — 2024. — Vol. 3, № 3. — P. CD012079.

173. Two-dimensional biomechanical finite element modeling of the pelvic floor and prolapse / X. Xue, H. Wang, J. Xie [et al.] // Biomechanics and Modeling in Mechanobiology. — 2023. — Vol. 22, № 4. — P. 1425-1446.

174. Usta A. Expression of matrix metalloproteinase-1 in round ligament and uterosacral ligament tissue from women with pelvic organ prolapse / A. Usta, K. Guzin, M. Kanter // Journal of Molecular Histology. — 2014. — Vol. 45, № 3. — P. 275-281.

175. Uterine preservation vs hysterectomy in pelvic organ prolapse surgery: a systematic review with meta-analysis and clinical practice guidelines / K.V. Meriwether, D.D. Antosh, C.K. Olivera [et al.] // American Journal of Obstetrics and Gynecology. — 2018. — Vol. 219, № 2. — P. 129-146.e2.

176. Validation of the short forms of the Pelvic Floor Distress Inventory and the Pelvic Floor Impact Questionnaire in Estonian / I. Mikeltadze, K. Täär, Ü. Kadastik [et al.] // International Urogynecology Journal. — 2023. — Vol. 34, № 9. — P. 2235-2240.

177. Value of pelvic examination in women with pelvic organ prolapse: A systematic review / A.C. Pizzoferrato, C. Sallée, T. Thubert [et al.] // International Journal of Gynecology & Obstetrics. — 2024. — Epub ahead of print.

178. Vetuschi A, D'Alfonso A, Sferra R, Zanelli D, Pompili S, Patacchiola F, Gaudio E, Carta G. Changes in muscularis propria of anterior vaginal wall in

women with pelvic organ prolapse. Eur J Histochem. 2016 Feb 16;60(1):2604. doi: 10.4081/ejh.2016.2604. PMID: 26972719; PMCID: PMC4800255.

179. Volontè S. Italian validation of the pelvic floor Impact questionnaire - 7 (PFIQ-7) / S. Volontè, A. Zurlo, A. Cola // European Journal of Obstetrics & Gynecology and Reproductive Biology. — 2024. — Vol. 305. — P. 1-4.

180. What We Know about the Long-Term Risks of Hysterectomy for Benign Indication-A Systematic Review / O.S. Madueke-Laveaux, A. Elsharoud, A. Al-Hendy // Journal of Clinical Medicine. — 2021. — Vol. 10, № 22. — P. 5335.

181. Wood Smoke Extract Promotes Extracellular Matrix Remodeling in Normal Human Lung Fibroblasts / S. Recillas-Román, M. Montaño, V. Ruiz [et al.] // International Journal of Toxicology. — 2021. — Vol. 40, № 6. — P. 506-516.

182. Wu J.M. Forecasting the prevalence of pelvic floor disorders in U.S. Women: 2010 to 2050 / J.M. Wu, A.F. Hundley, R.G. Fulton // Obstetrics & Gynecology. — 2009. — Vol. 114, № 6. — P. 1278-1283.

183. X-ray video defaecography is superior to magnetic resonance defaecography in the imaging of defaecation disorders / E. Pääkkö, J. Mäkelä-Kaikkonen, H. Laukkanen [et al.] // Colorectal Disease. — 2022. — Vol. 24, № 6. — P. 747-753.

184. Xu R. Zinc Deficiency Aggravation of ROS and Inflammatory Injury Leading to Renal Fibrosis in Mice / R. Xu, M.Y. Chen, W. Liang // Biological Trace Element Research. — 2021. — Vol. 199, № 2. — P. 622-632.

185. Yao Y.B. Is the transperineal ultrasonography approach effective for the diagnosis of rectocele? / Y.B. Yao, H.Q. Yin, H.J. Wang // Gastroenterology Report. — 2021. — Vol. 9, № 5. — P. 461-469.

186. Ying W. Expression of CD44, Transforming Growth Factor-β, and Matrix Metalloproteinases in Women With Pelvic Organ Prolapse / W. Ying, Y. Hu, H. Zhu // Frontiers in Surgery. — 2022. — Vol. 9. — P. 902871.

187. Zhao B.H. Decreased expression of elastin, fibulin-5 and lysyl oxidase-like 1 in the uterosacral ligaments of postmenopausal women with pelvic organ

prolapse / B.H. Zhao, J.H. Zhou // Journal of Obstetrics and Gynaecology Research. — 2012. — Vol. 38, № 6. — P. 925-931.

ПРИЛОЖЕНИЯ

Приложение 1. Шкала оценки запоров по Wexner (Constipation score)

Шкала оценки запоров по Wexner (Constipation score) [30] дает субъективную характеристику запора. Полученные при заполнении анкеты баллы варьируют от 0 до 30, где 0 указывает на нормальное состояние, а 30 — на тяжелый запор.

Факторы	Характеристика				
Частота дефекации	1-2 раза в 1-2 дня	2 раза в нед	1 раз в неделю	Реже чем 1 раз в неделю	Реже, чем 1 раз в месяц
	0	1	2	3	4
Болезненность при дефекации	Никогда	Редко	Иногда	Обычно	Всегда
	0	1	2	3	4
Неполная дефекация	0	1	2	3	4
Боль в животе	0	1	2	3	4
Продолжительность одной попытки дефекации	Меньше 5 мин	5–10 мин	10–20 мин	20–30 мин	Более 30 мин
	0	1	2	3	4
Тип помощи при дефекации	Самостоятельно	С помощью слабительного		Ручное пособие при дефекации	
	0	1		2	
Неудачные попытки дефекации за 24 ч	Никогда	1–3	3–6	6–9	Более 9
	0	1	23	3	4
Продолжительность запора	0 лет	1–5 лет	5–10 лет	10–20 лет	Более 20 лет
	0	1	2	3	4

Приложение 2. Шкала оценки недержания анального сфинктера по Wexner

Шкала оценки недержания анального сфинктера по Wexner (Continence Grading Scale) [30]. Преимуществом данного опросника служит простота и практичность, легкость применения и интерпретации. К недостаткам относят субъективность при оценке данных, отсутствие объективных параметров. Кроме того, вопросник не учитывает психологическое состояние пациента.

Оценку результатов проводят путем суммирования баллов, где 0 баллов — полное держание, 20 баллов — полное анальное недержание.

Факторы	Частота				
Тип недержания	Никогда	Редко (меньше 1 раза в месяц)	Иногда (меньше 1 раза в неделю, но больше 1 раза в мес)	Обычно (меньше 1 раза в день, но больше раза в неделю)	Всегда (больше 1 раза в день)
Твердый стул	0	1	2	3	4
Жидкий стул	0	1	2	3	4
Газы	0	1	2	3	4
Ношение прокладок	0	1	2	3	4
Изменение образа жизни	0	1	2	3	4

Приложение 3. Визуально-аналоговая шкала

Визуально-аналоговая шкала (ВАШ; Visual Analog scale) [147] наиболее распространена в клинической практике для измерения интенсивности боли. Она представляет собой горизонтальную или вертикальную линию длиной 100 мм (10 см); а ее крайние точки (в начале и конце отрезка) соответствуют «отсутствию боли» (слева или снизу) или «сильнейшую боль, какую только можно представить» (справа или сверху).

Пациенту предлагают отметить на линии точку, соответствующую его интенсивности боли. Далее исследователь с помощью сантиметровой ленты или линейки измеряет расстояние (мм) между полученной точкой и точкой «отсутствие боли». Более высокий балл свидетельствует о большей интенсивности боли.



0–4 мм подтверждают отсутствие боли; 5–44 мм — слабую боль; 45–74 мм — умеренную боль; 75–100 мм — сильную боль.

Приложение 4.

Опросник PFDI-20 (Pelvic Floor Distress Inventory Questionnaire) используют в динамике оценки симптомов пролапса тазовых органов и нарушения функции мочевого пузыря и кишечника

Фамилия, Имя, Отчество_____

_____

Дата заполнения:»_____»_____201___г._____возраст:_____

Примечания:

Пожалуйста, ответьте на все вопросы в таблице. Отвечая на вопросы, учитывайте ваши симптомы за последние 3 месяца. Если ваш ответ на вопрос "да", то необходимо оценить насколько часто этот симптом вас беспокоит и отметить в соответствующем окне.
0 = нет (симптомы отсутствуют); 1 = нет, но испытывали ранее; 2 = иногда; 3 = часто; 4 = всегда

	Симптомы пролапса тазовых органов (POPDI - 6):	
1	Давление в нижней части живота	0 1 2 3 4
2	Тяжесть в области малого таза	0 1 2 3 4
3	Выпячивание или ощущение инородного тела во влагалище	0 1 2 3 4
4	Необходимость вправления выпячивания во влагалище, чтобы опорожнить кишечник	0 1 2 3 4
5	Чувство неполного опорожнения мочевого пузыря	0 1 2 3 4
6	Необходимость вправления выпячивания, чтобы опорожнить мочевой пузырь	0 1 2 3 4
	Колоректально - анальные симптомы (CRAD - 8):	
7	Необходимость сильного напряжения, чтобы опорожнить кишечник	0 1 2 3 4
8	Неполное опорожнение кишечника при дефекации	0 1 2 3 4
9	Потеря кала вне вашего контроля, если стул сформирован правильно	0 1 2 3 4
10	Потеря кала вне вашего контроля, если стул мягкий	0 1 2 3 4
11	Отхождение газа из прямой кишки вне вашего контроля	0 1 2 3 4
12	Боль при дефекации	0 1 2 3 4
13	Симптомы необходимости срочного опорожнения кишечника	0 1 2 3 4
14	Выпячивание из влагалища появляется во время или после дефекации	0 1 2 3 4
	Симптомы недержания мочи (UDI - 6):	
15	Частое мочеиспускание (> 8 раз днем, > 1 раза ночью)	0 1 2 3 4
16	Потеря мочи, связанная с ощущением необходимости срочного мочеиспускания	0 1 2 3 4
17	Потеря мочи, связанная с кашлем, чиханием или смехом	0 1 2 3 4
18	Потеря небольшого количества мочи (капли) не связана с физическим напряжением	0 1 2 3 4
19	Трудности при опорожнении мочевого пузыря	0 1 2 3 4
20	Боль или дискомфорт внизу живота или области половых органов при мочеиспускании	0 1 2 3 4
	Количество баллов:	

Подсчет баллов по опроснику PFDI-20: По каждой из трех шкал симптомов необходимо получить среднее значение по всем вопросам (возможное значение от 0 до 4), а затем умножить на 25 для значения каждой шкалы (диапазон от 0 до 100). Общий балл: сложите оценки из трех шкал вместе, чтобы получить итоговый балл (диапазон от 0 до 300).

Внимание! Опросник PFDI-20 используется врачом для определения количества симптомов и их частоты в динамике и является инструментом оценки эффективности консервативного лечения.