

Министерство науки и высшего образования Российской Федерации  
Федеральное государственное автономное образовательное учреждение высшего образования

**«Российский университет дружбы народов  
имени Патриса Лумумбы»**

на правах рукописи

**ВИЛКОВЫЙ ИЛЬЯ ФЁДОРОВИЧ**

**ХИРУРГИЧЕСКАЯ КОРРЕКЦИЯ ГЕНЕТИЧЕСКИ  
ДЕТЕРМИНИРОВАННЫХ АНОМАЛИЙ ПОЗВОНОЧНОГО  
СТОЛБА У СОБАК**

Специальность: 4.2.1. Патология животных, морфология, физиология,  
фармакология и токсикология

Диссертация на соискание ученой степени доктора ветеринарных наук

Научный консультант:  
Ягников Сергей Александрович,  
профессор департамента  
ветеринарной медицины РУДН  
доктор ветеринарных наук,  
профессор,

**МОСКВА 2024**

## СОДЕРЖАНИЕ

<b>I. ВВЕДЕНИЕ.....</b>	<b>9</b>
<b>Глава 1. ОБЗОР ЛИТЕРАТУРЫ.....</b>	<b>18</b>
1.1. Клинико-диагностическая характеристика и методы коррекции атланто-аксиальной нестабильности .....	19
1.2. Клинико-диагностическая характеристика и методы коррекции шейной спондиломиелопатии .....	27
1.3. Клинико-диагностическая характеристика и методы коррекции кифозов и кифосколиозов .....	39
1.4. Клинико-диагностическая характеристика и методы коррекции дегенеративного пояснично-крестцового стеноза.....	52
1.5. 3D-технологии. Материалы для печати и литья позвонков .....	61
1.6. Гематологические показатели при хирургических вмешательствах у собак	65
<b>II. ОСНОВНОЕ СОДЕРЖАНИЕ РАБОТЫ.....</b>	<b>71</b>
<b>Глава 2. МАТЕРИАЛЫ И МЕТОДЫ ИССЛЕДОВАНИЯ .....</b>	<b>71</b>
2.1. Материалы исследования .....	71
2.2. Методы исследования.....	75
<b>Глава 3. РЕЗУЛЬТАТЫ СОБСТВЕННЫХ ИССЛЕДОВАНИЙ.....</b>	<b>86</b>
3.1. Сравнительная характеристика синтетических имитаторов позвонков. Материалы для печати имитаторов позвонков .....	86
3.2. Анализ плотности имитаторов позвонков.....	88
3.2.1. Определение плотности кадаверных позвонков и их имитаторов посредством прокола позвонка.....	88
3.2.2. Определение плотности и прочностно-деформационных свойств имитаторов позвонков в сравнении с кадаверным позвонком посредством методики вырывания винта.....	93
3.3. Метод испытания образцов на растяжение (сжатие, вырывание (с дополнительной оснасткой)).....	95
3.3.1. Метод стабилизации атланто-аксиальной нестабильности .....	99
3.3.2. Метод стабилизации шейного отдела при синдроме Вобблера .....	103

3.3.3. Метод стабилизации грудного отдела при кифозе .....	104
3.3.4. Метод стабилизации при стенозе пояснично-крестцового отдела .....	107
<b>Глава 4. ОПРЕДЕЛЕНИЕ ПЛОТНОСТИ СИНТЕТИЧЕСКИХ ИМИТАТОРОВ В СРАВНЕНИИ С ТИПИЧНЫМ КАДАВЕРНЫМ ПОЗВОНКОМ.....</b>	<b>109</b>
4.1. Результат сравнительных характеристик имитаторов позвонков методом прокола .....	109
4.2. Результат сравнительных характеристик имитаторов позвонков методом вырывания винта .....	110
4.3. Результат измерений плотности позвонков посредством компьютерной томографии .....	113
4.4. Результат топометрических исследований .....	114
4.5. Определение деформационно-прочностных характеристик позвонков .....	116
4.6. Результаты испытаний и анализ полученных результатов.....	120
4.7. Методология и теоретическое обоснование стабилизации позвоночного столба.....	122
<b>Глава 5. КОРРЕКЦИЯ ГЕНЕТИЧЕСКИ ДЕТЕРМИНИРОВАННЫХ ПАТОЛОГИЙ ПОЗВОНОЧНОГО СТОЛБА.....</b>	<b>126</b>
5.1. Сравнительная характеристика методов коррекции атланта-аксиальной нестабильности.....	126
5.1.1. Мониторинг атланта-аксиальной нестабильности .....	126
5.1.2. Оперативное вмешательство посредством дорсального доступа с наложением серкляжного шва (группа 1).....	130
5.1.3. Оперативное вмешательство с помощью проведения кортикальных винтов и фиксацией их костным цементом посредством вентрального оперативного доступа (группа 2).....	133
5.2. Сравнительная характеристика методов коррекции дискогенного синдрома вобблера .....	135
5.2.1. Мониторинг дискогенного синдрома Вобблера .....	135
5.2.2. Хирургическая коррекция дискогенного Вобблер синдрома.....	136

5.2.3. Оперативное вмешательство с помощью фиксации позвонков кортикальными винтами и костным цементом (группа 3) .....	139
5.2.4. Оперативное вмешательство с помощью фиксации позвонков транспедикулярными балками (группа 4-1).....	141
5.2.5. Оперативное вмешательство с помощью фиксации позвонков параллельными пластинами (группа 4-2) .....	142
5.3. Сравнительная характеристика коррекции кифозов .....	145
5.3.1. Статистика проявления кифозов .....	145
5.3.2. Хирургическое лечение кифозов грудного отдела позвоночного столба (группы 5, 6).....	146
5.3.3. Трансторакальный доступ со стабилизацией винтами и костным цементом (группа 6-1).....	152
5.3.4. Метод трансторакальной односторонней стабилизации с помощью транспедикулярного фиксатора и одной балки (группа 6-2).....	154
5.3.5. Метод трансторакальной односторонней фиксации с помощью транспедикулярного фиксатора и двойного уровня стабильности (группа 6-3) .....	154
5.4. Сравнительная характеристика коррекции пояснично-крестцового стеноза .....	156
5.4.1. Статистическая характеристика пояснично-крестцового стеноза.....	156
5.4.2. Хирургическое лечение пояснично-крестцового стеноза.....	157
5.4.3. Дорсальная ламинэктомия с установкой транспедикулярной системы (группа 8).....	163
5.5. Клинический контроль коррекции неврологического дефицита.....	164
<b>Глава 6. ХАРАКТЕРИСТИКА КЛИНИЧЕСКОГО КОНТРОЛЯ ПОКАЗАТЕЛЕЙ ПРИ КОРРЕКЦИИ АТЛАНТО-АКСИАЛЬНОЙ НЕСТАБИЛЬНОСТИ .....</b>	<b>172</b>
6.1. Результат хирургического лечения атланто-аксиальной нестабильности..	172

6.2. Динамика показателей крови собак с атланта-аксиальной нестабильностью при использовании серкляжного шва (группа 1).....	181
6.3. Динамика показателей крови собак после операции по коррекции атланта-аксиальной нестабильности, имеющих осложнения при использовании серкляжного шва (группа 1).....	187
6.4. Динамика показателей ликвора при коррекции атланта-аксиальной нестабильности у собак с осложнениями при использовании серкляжного шва (группа 1).....	193
6.5. Динамика показателей крови собак при коррекции атланта-аксиальной нестабильности вентральным доступом и применением винтов в сочетании с костным цементом (группа 2).....	197
6.6. Динамика показателей крови собак с осложнениями после операции по коррекции атланта-аксиальной нестабильности вентральным доступом и винтами с костным цементом (группа 2).....	203
6.7. Динамика показателей ликвора при коррекции атланта-аксиальной нестабильности у собак операцией вентральным доступом и винтами в сочетании с костным цементом с осложнениями различного генеза (группа 2) .....	209
<b>Глава 7. ХАРАКТЕРИСТИКА КЛИНИЧЕСКОГО КОНТРОЛЯ ПОКАЗАТЕЛЕЙ ПРИ КОРРЕКЦИИ ВОББЛЕР СИНДРОМА.....</b>	<b>213</b>
7.1. Результат хирургического лечения вобблер синдрома.....	213
7.2. Динамика показателей крови собак с синдромом вобблера при использовании винтов в сочетании с костным цементом (группа 3).....	222
7.3. Динамика показателей крови собак с синдромом вобблера при использовании винтов в сочетании с костным цементом с осложнениями различного генеза (группа 3) .....	227
7.4. Динамика показателей ликвора собак с синдромом Вобблера при использовании винтов в сочетании с костным цементом с осложнениями различного генеза (группа 3) .....	232
7.5. Динамика показателей крови собак с синдромом вобблера при коррекции пластиной и межпозвонковым кейджем (группа 4-2).....	234
7.6. Динамика показателей крови собак с синдромом вобблера в постоперационный период при коррекции пластиной и межпозвонковым кейджем, имеющие осложнения различного генеза (группа 4-2).....	240

7.7. Динамика показателей ликвора у собак с синдромом Вобблера при коррекции пластиной и межпозвонковым кейджем с осложнениями различного генеза (группа 4-2) .....	245
<b>Глава 8. ХАРАКТЕРИСТИКА КЛИНИЧЕСКОГО КОНТРОЛЯ ПОКАЗАТЕЛЕЙ ПРИ КОРРЕКЦИИ КИФОЗОВ.....</b>	<b>248</b>
8.1. Результаты хирургического лечения кифозов методов стабилизации винтами и цементом.....	248
8.2. Динамика показателей крови собак, пораженных кифозом, и коррекцией позвоночного столба винтами и костным цементом (группа 6-1).....	257
8.3. Динамика показателей крови собак, пораженных кифозом, при коррекции позвоночного столба винтами и костным цементом с осложнениями различного генеза (группа 6-1) .....	259
8.4. Динамика показателей ликвора собак, пораженных кифозом, при коррекции позвоночного столба винтами и костным цементом, имеющих осложнения различного генеза (группа 6-1).....	262
8.5. Динамика показателей крови при лечении искривлений грудного отдела позвоночного столба у собак методом транспедикулярной фиксации (группа 6-3).....	265
8.6. Динамика показателей крови собак при кифозе, прооперированных методом транспедикулярной фиксации, в постоперационный период с осложнениями различного генеза (группа 6-3).....	267
8.7. Динамика показателей ликвора собак с кифозом при использовании метода транспедикулярной фиксацией позвоночного столба с наличием осложнений (группа 6-3) .....	270
<b>Глава 9. ХАРАКТЕРИСТИКА КЛИНИЧЕСКОГО КОНТРОЛЯ ПОКАЗАТЕЛЕЙ ПРИ КОРРЕКЦИИ ПОЯСНИЧНО-КРЕСТЦОВОГО СТЕНОЗА.....</b>	<b>273</b>
9.1. Результат хирургического лечения собак с пояснично-крестцовым стенозом .....	273
9.2. Динамика показателей крови собак с дегенеративным пояснично-крестцовым стенозом при использовании метода дорсальной (геми) ламинэктомии и фиксации позвонков винтами и костным цементом (группа 7) .....	280

9.3. Динамика показателей крови собак с дегенеративным пояснично-крестцовым стенозом при использовании дорсальной ламинэктомии и фиксацией позвонков винтами и костным цементом, имеющих осложнения различного генеза (группа 7) .....	283
9.4. Динамика показателей ликвора собак с дегенеративным пояснично-крестцовым стенозом при использовании метода дорсальной ламинэктомии и фиксацией позвонков винтами и костным цементом с осложнениями различного генеза (группа 7).....	286
9.5. Динамика показателей крови собак с дегенеративным пояснично-крестцовым стенозом при использовании метода дорсальной ламинэктомии и фиксацией позвонков транспедикулярными балками (группа 8).....	289
9.6. Динамика показателей крови собак с дегенеративным пояснично-крестцовым стенозом при использовании метода дорсальной ламинэктомии и фиксацией позвонков транспедикулярными балками с осложнениями различного генеза (группа 8) .....	292
9.7. Динамика показателей ликвора собак с дегенеративным пояснично-крестцовым стенозом при использовании метода дорсальной ламинэктомии и фиксацией позвонков транспедикулярными балками имеющими осложнения различного генеза (группа 8) .....	295
<b>ЗАКЛЮЧЕНИЕ .....</b>	<b>297</b>
<b>Итоги выполненного исследования .....</b>	<b>298</b>
<b>СПИСОК ЛИТЕРАТУРЫ .....</b>	<b>305</b>

**Список сокращений**

ААН – атланта-аксиальная нестабильность

ИВЛ – искусственная вентиляция легких

ИПС – инфузия с постоянной скоростью

КТ – компьютерный томограф

МПД – межпозвоночный диск

МРТ – магнитно-резонансный томограф

ПДКВ - положительное давление в конце выдоха

ПКС – пояснично-крестцовый синдром

ПММА – полиметилметакрилат

УЗИ – ультразвуковое исследование

ЧДД – частота дыхательных движений

ЭКГ – электрокардиография

DLSS – дегенеративный пояснично-крестцовый стеноз



## I. ВВЕДЕНИЕ

**Актуальность проблемы.** Генетические аномалии опорно-двигательного аппарата у собак представляют собой обширную группу патологических состояний, проявляющиеся характерными клиническими синдромами и представляющими серьезную проблему научной и практической составляющей ветеринарной медицины. Вместе с этим, все генетически обусловленные заболевания осевого скелета собак приводят к развитию тяжелого болевого синдрома, значительно снижают качество их жизни, а лечение животных, имеющих врожденную патологию скелета, как правило, только хирургическое (Ягников С.А., 2001; Паджетт Дж., 2006; Слесаренко Н.А., Обухова М.Е., 2012; Козлов, Н.А., 2013; Уиллис М.Б., 2000; Козлов Н.А., Баттарай Б. с соавт., 2023; Kozlov N.A., Oleshkevich A.A. et al 2020; Lee N.N., Ros C., de la Fuente C. et al., 2020; Brown J.D., Podadera J. et al., 2021; N. Kozlov, S. Pozyabin et al, 2022; Seon Y, Choi S-K. et al 2023).

Хирургическая коррекция врожденных структурных аномалий – сложная технологическая процедура. Так, атланта-аксиальная нестабильность приводит к компрессии краниального шейного отдела спинного мозга (Kamishina H., Sugawara T. et al. 2019; Planchamp B, Bluteau J, et al., 2020; Lacy J., Vajaj J., 2021; Forterre F., Zorgevica-Pockevica L. et al., 2023). На сегодняшний день известен ряд методик как дорсальной, так и вентральной стабилизации. Однако, нет единого мнения среди авторов по поводу выбора наиболее оптимальной методики. Очевидным способом уменьшения компрессии спинного мозга при синдроме Воблера является устранение протрузии диска. Существует большое количество операций, при этом выбор лучшего метода лечения остается спорным (Da Costa R.C., Echandi R.L., et al., 2012, Joffe M.R., Parr W.C.H., et al., 2020). Кифоз является распространенным последствием врожденных пороков развития позвонков (Guevar J., Penderis J. et al., 2014; Dewey C.W., Davies E. et al., 2016; Faller K., Penderis J. et al., 2014), ранее при кифозе проводили дорсальную ламинэктомию

или гемилиминоэктомии, где каждая из описанных техник предоставляла вариант дорсального или дорсолатерального проведения имплантов, что вызывает ряд трудностей при коррекции патологического угла при кифозе и кифосколиозе (Wyatt S.E., Lafuente P. et al., 2019). Также дегенеративный пояснично-крестцовый стеноз – частая причина пояснично-крестцового сочленения у собак (Smolders LA, Voorhout G. et al., 2012; Rohdin C, Ljungvall I. et al., 2020). Среди хирургических операций выделяют методы дорсальной ламинэктомии с сопутствующей фасетэктомией, дорсальной ламинэктомией и нуклеотомией, при этом, каждый из методов имеет ряд преимуществ, однако в научной литературе описаны и его недостатки (Dodd T., Jones J. et al., 2020).

Предложенные на сегодняшний день методы коррекции генетически детерминированных заболеваний позвоночного столба представляют значительный интерес, отличаются разнообразием методического подхода, но отмеченные нами недостатки оперативного доступа и приёма заставляют искать более совершенный путь коррекции структурных деформаций, разрабатывать научно-обоснованную, совершенную технику и оптимизировать ее применение у животных различной массы и породы с минимальным риском ятрогенных осложнений.

**Цель исследований.** Разработать методы стабильно-функциональной хирургической коррекции генетически детерминированной патологии сегментов позвоночного столба у собак.

#### **Задачи исследования**

1. Установить возрастную, породную, половую предрасположенность и топическую локализацию генетически детерминированных патологий позвоночного столба у собак.
2. Изучить деформационно-прочностные характеристики синтетических материалов для литья позвонков-имитаторов и установить образцы пластика, сопоставимые по прочностным параметрам с кадаверными позвонками.

3. Отработать на позвонках-имитаторах способы фиксации позвоночного столба при генетически детерминированных патологиях у собак и на основании анализа сил растяжения, выполненного в экспериментальных биомеханических исследованиях, выявить наиболее стабильные методы фиксации позвонков.

4. Разработать методы стабилизации позвоночного столба при атлантоаксиальной нестабильности и пояснично-крестцовом синдроме установив в позвонках C1;C2;L7;S1 регионы с максимальной костной массой и коридоры безопасности для введения имплантов.

5. Научно обосновать метод оперативного вмешательства при шейной спондиломиелопатии у собак исключая проведение вентрального слота на уровне C5-6, C6-7.

6. Разработать оперативный доступ и приём стабилизации грудного отдела позвоночного столба при кифозе, позволяющий максимально нивелировать его деформацию и обладающую максимальным запасом прочности.

7. Предоставить верификацию клинико-диагностических и структурных характеристик периферической крови и ликвора животных при хирургической коррекции позвоночного столба и в постоперационный период.

**Научная новизна.** Впервые представлен научно-обоснованный подход к хирургической коррекции генетически детерминированных аномалий позвоночного столба у собак, обеспечивающий структурную и функциональную состоятельность спинного мозга во всех его отделах. Впервые проведен мониторинг распространения генетически детерминированных патологий позвоночного столба у собак, который показал, что 38,33% собак карликовых пород подвержены атланто-аксиальной нестабильности в возрасте 6-12 мес., синдром Воблера отмечен у 62,67% собак крупных пород собак в возрасте 5-8 лет, 67,27% собак мелких и средних пород поражено кифозом до годовалого возраста. Пояснично-крестцовому синдрому наиболее подвержены крупные и

гигантские породы собак в возрасте старше 8-ми лет. Впервые установлены образцы пластика – полилактида алифатического полиэфира, мономером которого является молочная кислота. Данный материал сопоставим по прочностным параметрам с кадаверными позвонками, что позволяет моделировать методы фиксации позвонков и совершенствовать эргономичность металлоконструкций. На основании анализа КТ-топограмм установлены сегменты позвонков (C1-C2 и L7-S1) с максимальной костной массой, определены коридоры безопасности для введения имплантов. Впервые операция при атланта-аксиальной нестабильности выполнена интраартикулярным введением 2-х винтов в вентральную дугу атланта с латеральным смещением винта до 35° и 2-х винтов в вентральную поверхность краниальных суставных фасеток с латеральным отклонением угла винтов 40-45°, далее 1 винт с углом 55-65°, монокортикально в каудальную часть тела эпистрофея с последующим укреплением их костным цементом. Впервые при синдроме Вобблера разработан метод крепления межпозвонкового кейджа двумя параллельными пластинами, укрепленными четырьмя монокортикальными винтами под углом 35° в билатеральном направлении. Впервые при кифозе выполнен трансторакальный доступ, исключаяющий ятрогенное повреждение спинного мозга и устранение деформации позвоночного столба двумя транспедикулярными разноразмерными балками. Впервые установлено, что коррекция пояснично-крестцового синдрома посредством дорсальной ламинэктомии и стабилизации L7-S1 двумя транспедикулярными балками, закрепленными на 4-х винтах, установленных в тела позвонков, является наиболее прочной системой. На основе основных показателей крови установлены корреляционная связь и дисперсионная зависимость, характеризующие качество и превосходство разработанных методов хирургической коррекции позвоночного столба. Впервые дана характеристика динамики степеней неврологического дефицита в постоперационный период. Впервые установлено, что гематологические показатели и ликвор при операциях в

области позвоночного столба характеризуются схожей динамикой при всех хирургических вмешательствах и показывают достоверные динамические сдвиги в пределах референсных значений с ярким проявлением на 1-3 и снижением их активности к 27-30 суткам.

**Теоретическая и практическая значимость.** Результаты собственных исследований позволили предложить методологию коррекции генетически детерминированных структурных аномалий позвоночного столба у собак. На основании полученных результатов доказана возможность реализации коррекции и пожизненного обеспечения декомпрессии позвоночного столба. Представленное обоснование и методы хирургической коррекции при структурных аномалиях позвоночного столба обобщают, раскрывают возможности и обеспечивают невилирование генетической патологии посредством функционального замещения структур, ранее измененных болезнью. На основании комплексного научно-методического подхода, включающего анализ и интерпретацию данных МРТ, КТ, рентгенографии, всестороннего исследования крови и ликвора, обеспеченных статистической обработкой, подробно описана структурная организация патологических процессов и указаны пути их коррекции посредством оперативных методов. Эти данные могут быть использованы в качестве справочных материалов в области оперативной нейропатологии животных для оценки их состояния и лечения.

Практическая значимость выполненных исследований обусловлена тем, что результаты исследований дополняют и углубляют информацию о хирургии позвоночного столба, хронология которой подтверждена патентами, публикациями в ведущих Российских журналах, а также в методических рекомендациях «Методы коррекции атланта-аксиальной патологии у собак» «Метод декомпрессии пояснично-крестцового стеноза у собак» утвержденных Ученым советом РУДН № 2021-08/03 17.10.2023.

Получены патенты: «Способ стабилизации позвоночного столба в шейном отделе у собак с синдромом Воблера». Патент на изобретение 2722945 С1,

05.06.2019; «Раневые щипцы». Патент на полезную модель 198962 U1, 05.08.2020; «Способ коррекции кифотической деформации в грудном отделе позвоночного столба у растущих собак». Патент на изобретение 2767279 C1, 17.03.2022; «Способ динамической стабилизации позвонков пояснично-крестцового отдела позвоночного столба у собак». Патент на изобретение 2814022 C1, 21.02.2024.

**Методология и методы исследования.** Методологической основой проведенных исследований является применение научно обоснованных подходов по всестороннему анализу и разработке эффективных методов хирургической коррекции генетически детерминированных структурных аномалий позвоночного столба у собак. Результаты исследований получены с использованием современного диагностического и лечебного оборудования и инструментария. Особенностью данного диссертационного исследования работы является получение фундаментальных и прикладных данных по анализу эпидемиологии генетически детерминированных болезней позвоночного столба прогностическим показателям крови и ликвора в до- и послеоперационный периоды, а также методам хирургической коррекции структурных аномалий позвоночника у собак различных пород, массы и возраста.

**Степень разработанности.** На сегодняшний день данная проблема представляет собой заслуженный интерес со стороны зарубежных и отечественных исследователей (Козлов Н.А., 2013; Уколов П.И., Шараськина О.Г. с соавт., 2022; Козлов Н.А., Баттарай Б. с соавт., 2023; Lee N.N., Kramer J.S. et al., 2020; Ros C., de la Fuente C. et al., 2020; Planchamp B., Bluteau J., et al., 2020; Lacy J., Vajaj J. et al., 2021), указывая на большой спектр вопросов о наиболее эффективных методах хирургических операций по коррекции генетических повреждений позвоночного столба.

**Степень достоверности и апробация результатов.** Достоверность результатов проведенных исследований подтверждается большим количеством наблюдаемых животных, использованием современных методов хирургических операций. Основные положения работы доложены, обсуждены и одобрены: в

департаменте ветеринарной медицины аграрно-технологического института РУДН, протокол 2021-05-20/08, от 03.03.2024; Всероссийской научно-практической конференции с международным участием «Внедрение передового опыта и практическое приложение результатов инновационных изысканий», Пермь, 06 октября 2022; International scientific and practical conference «Приоритетные направления научных исследований. Анализ, управление, перспективы», Тюмень, 21 сентября 2022; Международной научно-практической конференции «История, современное состояние и перспективы инновационного развития науки», Екатеринбург, 09 июня 2022, Международной научно-практической конференции «Пути повышения результативности современных научных исследований», Воронеж, 10 мая 2022; Национальной межвузовской научно-практической конференции «Теория и практика развития экономики, политики и общества в санкционном мироустройстве и цифровой среде», Санкт-Петербург, 12–13 августа 2022; 11-й Международной межвузовской конференции по клинической ветеринарии в формате Purina Partners, Москва, 08 декабря 2021; XI международной научной конференции студентов, аспирантов и молодых ученых «Знания молодых для развития ветеринарной медицины и АПК страны», Санкт-Петербург, 2022; Международной научно-практической конференции, посвященной 110-летию со дня рождения профессора, доктора ветеринарных наук Г.С. Мастыко «Ветеринарная хирургия: от истока к современности», Витебск, 03–05 ноября 2022.

Материалы диссертационного исследования внедрены в учебный процесс ФГАОУ ВО «Российский университет дружбы народов имени Патриса Лумумбы», протокол № 2021-08/03 от 17.10.2023; ФГБОУ ВО «Санкт-Петербургский государственный университет ветеринарной медицины», ФГБОУ ВО «Донской государственный технический университет»; ФГБОУ ВО «Московская государственная академия ветеринарной медицины и биотехнологии - МВА имени К. И. Скрябина»; ФГБОУ ВО «Казанская государственная академия ветеринарной медицины имени Н.Э. Баумана».

### **Положения, выносимые на защиту.**

1. Генетически детерминированные патологии отделов позвоночного столба у собак имеют возрастную и породную предрасположенность, характерную неврологическую симптоматику, специфичные рентгенографические и томографические параметры.
2. Возможности 3D моделирования, базовая ступень предоперационной подготовки и моделирования вариантов коррекции патологии позвоночного столба.
3. Топометрические показатели максимальной костной массы в позвонках и коридоры безопасности для введения имплантов – основная рекомендация при введении винтов для выполнения фиксации позвонков при атланта-аксиальной нестабильности и пояснично-крестцовом стенозе.
4. Нивелирование протрузии межпозвонкового диска и нестабильности позвонков путем постановки межпозвонкового кейджа и параллельных пластин при шейной спондиломиелопатии у собак, исключаящее проведение вентрального слота на уровне С5-6, С6-7.
5. Трансторакальный доступ при кифозе грудного отдела позвоночного столба, корпэктомия позвонков на вершине деформации, исправление деформации с последующей фиксацией позвонков транспедикулярными винтами и двумя параллельными балками.
6. Методология и контроль оперативного вмешательства на основе количественных и качественных параметров крови и ликвора.

**Личный вклад соискателя** состоит в определении важной и актуальной научной задачи в области ветеринарной хирургии, требующей ее решение. Самостоятельном обозначении идеи, а также цели и задач, методологических принципов подходов и методов исследования, анализа и обобщения научной литературы, патентного поиска и методологических подходов в решении оперативных доступов и приемов на основе глубокого знания мирового опыта и наработке собственных данных, подтвержденных публикациями и патентами.



Комплексной организации и проведения исследований в рамках диагностических и лечебных мероприятий, анализу выполненных работ, статистической обработке полученных данных. Подготовка научных публикаций и рукописи, выполнены лично автором. Личный вклад соискателя при выполнении диссертации составляет 85%.

**Публикации.** Основные положения диссертационной работы изложены в 23 научных работах, 14 из которых в рецензируемых изданиях, рекомендованных перечнем РУДН, 3 патентах на изобретение и 1 полезную модель.

**Структура и объем диссертации.** Диссертация изложена на 341 странице машинописного текста, рукопись состоит из введения, обзора литературы, основного содержания работы, включающего материалы и методы, результаты собственных исследований, а также заключение, итоги выполненного исследования практических рекомендаций и перспектив дальнейшей разработки темы, списка использованной литературы. Список литературы включает 324 наименований, в т.ч. 269 иностранных авторов. Работа иллюстрирована 65 таблицами и 178 рисунками.

## Глава 1. ОБЗОР ЛИТЕРАТУРЫ

Генетические заболевания и аномалии представляют серьезную опасность как для сельскохозяйственных животных, так и животных-компаньонов (Сотская М.Н., Московкина Н.Н., 2017; Уколов П.И., Шараськина О.Г., 2022).

Наследственные патологии не диагностируются в эмбриональный период у животных и на ранних этапах после рождения и проявляются на более поздних стадиях онтогенеза. Если генетика собак в целом исследована достаточно хорошо, то наследственные патологии этого вида, как и других животных, изучены гораздо слабее, чем генетические патологии человека. Знание наследственных пороков собак важно для ветеринарного врача, поскольку дает возможность проконсультировать владельцев животных о целесообразности использования их питомцев в разведении с точки зрения ветеринарии, предупредить о возможных пороках у потенциального потомства. Это также важно для владельцев, которых заботит судьба их питомца, и которые готовы нести серьезные затраты на хирургические операции для уменьшения страданий и улучшения качества жизни собаки-компаньона (Паджетт Дж., 2006).

Собаки чаще всего наследуют врожденные пороки развития позвоночника. Эти патологии могут быть разделены на две основные группы: дефекты нервной трубки или спинальная дизрафия и врожденные аномалии позвоночника. Последняя группа может быть подразделена на пороки развития, возникающие в эмбриональном периоде, такие как позвонок-бабочка, медиолатеральный клиновидный позвонок и переходный позвонок, или в фетальном периоде, такие как блоковый позвонок и дорсовентральный клиновидный позвонок. Врожденные аномалии позвонков могут быть случайными находками на рентгенограммах или КТ, но иногда они могут быть главной причиной клинических, в основном неврологических проблем. Из-за давления на спинной мозг могут возникать такие симптомы, как атаксия тазовых конечностей, парезы, выпадение спинномозговых

рефлексов, недержание мочи и атрофия тазовых конечностей (De Ruycke L., Saunders J.S., 2017).

Решение вопросов лечения генетических аномалий с помощью хирургии, а также профилактика возникновения и распространения патологий позвоночника у животных-компаньонов является одной из важнейших задач современной ветеринарной медицины.

### **1.1. КЛИНИКО-ДИАГНОСТИЧЕСКАЯ ХАРАКТЕРИСТИКА И МЕТОДЫ КОРРЕКЦИИ АТЛАНТО-АКСИАЛЬНОЙ НЕСТАБИЛЬНОСТИ**

Врожденные пороки развития позвоночника часто встречаются у собак практически любой породы и зачастую связаны с неврологическим дефицитом. Неврологический дефицит является вторичным по отношению к нестабильности позвоночника и стенозу позвоночного канала. Однако влияние пороков развития на биомеханику позвоночного столба в настоящее время неизвестно (Faller K., Penderis J. et al., 2014; Ryan R., Gutierrez-Quintana R. et al., 2017; Kim D., Chang D. et al., 2022; Planchamp B., Forterre F., 2022; Seon Y., Choi S-K. et al., 2023).

Среди врожденных повреждений шейного отдела позвоночника наиболее часто встречается атланто-аксиальная нестабильность (ААН) (Борзенко Е.В., Ватников Ю.А., 2011, 2012; Jeffery N.D., Levine J.M. et al., 2013; Schmidt M.J., Waschke M.A. et al., 2022; Forterre F., Zorgevica-Pockevica L. et al., 2023). Атланто-аксиальный сегмент состоит из атланта (С1) и эпистрофея (С2). Он образует сложную переходную структуру, соединяющую затылок и шейный отдел позвоночника. Функционально этот сустав выполняет несколько функций: обеспечивает поддержку затылка и обеспечивает максимально возможный диапазон движений и гибкость, сохраняя при этом стабильность. В большинстве случаев это врожденная патология у молодых собак мелких пород.

У молодых собак декоративных пород атланто-аксиальная нестабильность представляет собой огромную хирургическую проблему, поскольку небольшой

размер и незрелость костей у этих пациентов увеличивают риск осложнений (Macias C., Mckee W.M. et al., 2002). Согласно результатам многих исследований, это заболевание наблюдается в основном у собак мелких пород, причем чаще всего встречаются йоркширские терьеры, чихуахуа, миниатюрные или той-пудели, померанские шпицы и пекинесы. Также большинство авторов склонны считать, что генетический фактор имеет значимую роль в развитии данной патологии (Борзенко Е.В., Ватников Ю.А., 2011, 2012; Jeffery N.D., Levine, J.M. et al., 2013; Forterre F., Zorgevica-Pockevica L., et al, 2023). Клинические признаки обычно проявляются у животных в возрасте менее одного года (Macovei L.A., Rezuş E., 2016; Slanina M.C., 2016; Kothe R., 2018).

Причины атланта-аксиальной нестабильности разнообразны, но обычно их связывают с отсутствием поддерживающих связок. В публикации В. Planchamp, J. Bluteau et al. (2020) описано исследование пяти трупов гончих собак. Каждой собаке делали компьютерную томографию (КТ) и магнитно-резонансную томографию (МРТ) верхней шейной области. Затем вскрывали эту область, измеряли связочные структуры, стабилизирующие атланта-аксиальный сустав. В результате этих исследований было обнаружено, что сгибание головы в сочетании с вращением вызывает наибольшую нагрузку на атланта-аксиальные связки и наибольшее растяжение крыловидных связок. При этом, авторами отмечена адаптация формы и внутренней структуры связок к их специфическим функциям. Гистологически крыловидные связки состояли из волнистых коллагеновых волокон и большого количества эластичных волокон, что придает им значительную эластичность по сравнению с более жесткой структурой поперечной связки (Planchamp V., Bluteau J. et al., 2020).

Согласно результатам многих исследований, ААН наблюдается в основном у собак мелких пород, причем чаще всего встречаются йоркширские терьеры, чихуахуа, миниатюрные или той-пудели, померанские шпицы и пекинесы. Собаки с врожденными аномалиями обычно проявляют клинические признаки в возрасте менее одного года (Kothe R., 2018), что клинически рентгенологически

доказывается использованием нагрузочных тестов, которые следует выполнять с осторожностью, так как чрезмерное сгибание шеи для выявления нестабильности суставной щели C1-C2 может иметь тяжелые последствия (Dewey C.W., Davies E. et al., 2016).

Для характеристики различий в структуре атланта в работе A.T. Parry, M.M. Urjohn et al. (2010) анализировались изображения компьютерной томографии 120-ти собак. Авторы показывают, что дуга атланта у крупных собак и кобелей была толще, чем у мелких собак, и имела слой трабекулярной кости между внутренним и внешним слоями компактной кости. Поперечные отростки атланта у крупных собак были относительно длиннее, чем у мелких. Двенадцать (10%) собак имели неполную оссификацию атланта. У восьми собак была атланта-аксиальная нестабильность и наблюдались клинические признаки ААН. Также отмечена тесная связь между неполной оссификацией атланта и ААН, что подтверждает гипотезу о том, что неполная оссификация атланта предрасполагает собак к атланта-аксиальной нестабильности.

В своей работе S. Breit, W. Künzel (2004) сообщали, что более высокая подвижность атланта-аксиального сустава у крупных пород основана на значительно меньшей высоте и ширине замыкательной пластинки позвонка, более коротких телах позвонков, крупных межпозвоночных дисках, большей разнице в длине и ширине между каудальными и краниальными соединительными фасетками, дающими больший диапазон движений при боковом сгибании, сочетающейся с меньшим диапазоном движений при сагиттальном вращении. Наряду с этим, крыловидные связки играют важную роль в стабилизации атланта-аксиального сустава при сдвигающей нагрузке (Reber K., Bürki A. et al., 2013). Значительное растяжение крыловидных связок при сгибании и вращении головы свидетельствует о явном ограничении этих движений. Важно различать два типа движений, то есть вертикальные и вращательные движения, потому что длина крыловидных связок регулируется по-разному. При вертикальных движениях длина крыловидных связок изменяется билатерально-симметрично, увеличиваясь

при сгибании головы и уменьшаясь при ее разгибании. Однако во время ротационных движений адаптация длины крыловидных связок обратно пропорциональна. Длина связки, расположенной в сторону ротации, уменьшается, а длина контралатеральной связки увеличивается (Leblond G., Gaitero L. et al., 2017).

В научной литературе есть данные о том, что атланта-аксиальная нестабильность лечится без хирургического вмешательства, часто с использованием наружного шинирования шеи, с применением или без введения противовоспалительных препаратов (например, преднизолона). В одном ретроспективном исследовании собак с атланта-аксиальной нестабильностью, получавших нехирургическое лечение (всем проводили наружное шинирование), был отмечен хороший результат у 10 из 16 собак (62,5%). Шесть собак (37,5%) погибли или были подвергнуты эвтаназии из-за неврологического ухудшения или отсутствия улучшения после снятия шины. В этом исследовании единственным фактором, значимо связанным с исходом, была продолжительность клинических признаков до начала терапии. У собак, у которых клинические признаки проявлялись менее 30-ти дней, вероятность положительного исхода была выше, чем у собак, у которых заболевание длилось более 30-ти дней (Navig M.E., Cornell K.K. et al., 2005).

Обычно вместо консервативного лечения рекомендуется хирургическое вмешательство из-за возможности рецидива и дальнейшего повреждения спинного мозга. Цель хирургического вмешательства – уменьшить давление на спинной мозг и стабилизировать суставное сочленение. При этом, давление обычно снимается путем приведения позвонков в анатомически верное положение. Вместе с этим, если зуб эпистрофея деформирован и смещен в сторону спинного мозга, его нужно удалить, чтобы уменьшить компрессию. Также авторы отмечают, что сустав можно стабилизировать с помощью множества различных дорсальных или вентральных методов, но в последние годы чаще используется вентральная техника, поскольку доступ с дорсальной стороны

обычно не приводит к надежной фиксации позвонков, а долговременная стабильность зависит от формирования рубцовой ткани и долговременной прочности имплантатов (Joaquim A.F., Tedeschi H. et al., 2018).

В исследовании S.G. Sanders, R.S. Bagley et al. (2004) клинические исходы и осложнения метода атланта-аксиальной стабилизации оценивались на группе из 12-ти собак. Во время операции атланта-аксиальный сустав был жестко зафиксирован с помощью кортикальных костных винтов, серкляжной проволоки и полиметилметакрилата. Результаты у девяти собак оценивались как отличные. Результаты у двух собак оценивались как хорошие. Одна собака была эвтаназирована через 17 месяцев после операции из-за рецидивирующей боли в краниовертебральной зоне. У восьми собак послеоперационных осложнений не было. Описанная хирургическая техника представляет собой адаптируемый метод коррекции атланта-аксиальной нестабильности (Scollan J.P., Alhammoud A. et al., 2018).

N.D. Jeffery (1995) разработал дорсальную технику, включающую жесткую фиксацию и костную пластину, что достигается введением спиц Киршнера через остистый отросток эпистрофея в крылья атланта. Затем губчатую кость фиксируют на поверхности дорсальной пластинки эпистрофея и дорсальной дуги атланта. Преимуществами использования данного метода по мнению автора является снижение осложнений, связанных с вентральным доступом, и риска ятрогенного повреждения спинного мозга при установке спиц за счет их положения и направления. Среди возможных осложнений хирургического вмешательства выделяют внезапную остановку дыхания, связанную с травмой спинного мозга во время операции, миграцией или поломкой имплантатов, неправильное выравнивание шейных позвонков, а также неправильную установку имплантов, клинически проявляющуюся хронической болью или поражением спинного мозга. Авторы отмечают, что неправильное расположение может возникнуть из-за малой площади кости, доступной для установки имплантов. Так, в работе W.B. Thomas, D.C. Sorjonen et al. (1991) было выполнено 28

хирургических вмешательств 23 собакам с атланта-аксиальной нестабильностью. Данная стабилизация у 7-ми собак привела к 2-м положительным результатам и 5-ти отрицательным. Вентральная декомпрессия и стабилизация у 18-ти собак привели к 8-ми выздоровлениям и 4-м неудачным коррекциям. Шесть собак погибли или были эвтаназированы в течение 7-ми дней после стабилизации краниовертебральной зоны.

Согласно исследованиям C.W. Dewey, D.J. Marino et al. (2013) показатели хирургического успеха при атланта-аксиальной нестабильности варьируют в литературе примерно от 60% до 90%; однако более поздние сообщения о хирургическом лечении этого расстройства описывают хирургический успех, превышающий 80% (Tabanez J., Gutierrez-Quintana R. et al., 2021).

Некоторые исследователи предполагают, что тяжесть неврологической дисфункции до операции также обратно пропорциональна исходу; прогноз для пациентов с атланта-аксиальной нестабильностью от удовлетворительного до хорошего при наличии неврологического дефицита от легкой до умеренной степени и осторожный при тяжелом дефиците (например, тетраплегия) (Cerdea-Gonzalez S., Dewey C.W., 2010; Dewey C.W., Marino D.J. et al., 2013).

Хирургическая техника, рекомендованная некоторыми авторами, включает вентральный доступ со стабилизацией с помощью штифтов и полиметилметакрилата. При вентральном доступе иногда возникают послеоперационные осложнения, затрагивающие функцию верхних дыхательных путей (например, кашель, рвотные позывы, паралич гортани). Аспирационная пневмония также является потенциальным послеоперационным осложнением, которое может быть связано с дисфункцией верхних дыхательных путей (например, гортани) и/или глотки. В целом, зарегистрированные показатели периоперационной смертности при хирургическом лечении собак с атланта-аксиальной нестабильностью варьируют от 0% до 30%, при этом в самых последних отчетах этот показатель составляет от 5% до 10%. Это происходит из-за близости атланта-аксиального участка к центрам, отвечающим за сердечную и



дыхательную деятельность, а интраоперационная смертность животных объясняется непреднамеренным повреждением этих мозговых областей (Cerda-Gonzalez S., Dewey C.W., 2010; Dewey C.W., Marino D.J. et al., 2013; Tabanez J. Gutierrez-Quintana R. et al., 2021; Planchamp B., Forterre F. et al., 2022).

Лечебные аспекты атланта-аксиальной нестабильности лежат в различных плоскостях и требуют объективного подхода. С. Scholz, J.H. Klingler et al. (2018) утверждают, что лечение атланта-аксиальной нестабильности широко варьирует. Метод хирургического вмешательства обычно подбирают индивидуально для каждого пациента; за пациентами без симптомов можно наблюдать в течение времени с помощью динамической визуализации и МРТ. Пациентам, у которых развиваются или проявляются выраженные симптомы, обычно рекомендуют хирургическую операцию, чтобы ограничить вероятность неврологического повреждения в будущем, или консервативное лечение жестким шейным воротником. Хирургическое вмешательство проводят в зависимости от тяжести патологии, где может потребоваться проведение дорсального или вентрального оперативных способов (Harati A., Schultheiß R., 2018; Scollan J.P., Alhammoud A. et al., 2018; Lyons C., Ross M. et al., 2018).

J. Tabanez, R. Gutierrez-Quintana (2021) предложили метод, включающий в себя кортикальные винты, размещенные по меньшей мере в четырех из восьми доступных костных коридоров и фиксированные в полиметилметакрилат. А в последних современных работах проволоочный имплант, повторяющий изгибы тел позвонков, идущий по дорсальной краниальной поверхности шеи (the shape memory alloy SMA) обеспечивает прочность и демонстрирует превосходную эффективность по сравнению с обычной дорсальной проволоочной фиксацией при атланта-аксиальной стабилизации (Seon Y., Choi S-K. et al., 2023).

Вентральные техники обеспечивают доступ к атланта-аксиальным суставам с целью создания артродеза. Некоторые авторы указывают и на осложнения при подходе к суставу, а также при нестабильности имплантатов. При этом, A. Shores, L.C. Terper (2007) проводили доступ к вентральной поверхности позвонка по

средней линии между грудино-подъязычной и грудино-щитовидной мышцами с отведением трахеи и гортани в сторону от операционного поля. Важно отметить, что спинной мозг подвержен риску ятрогенного повреждения при вправлении атланта-аксиального сустава. Также может быть сложно поддерживать стабильность сустава во время фиксации. F. Forterre, N. Vizcaino Revés (2012) сообщили об обязательной поддержке шеи вручную во время фиксации, что обеспечивает визуализацию операционного поля и манипуляции с шейным отделом позвоночника. S.R. Platt, J.N. Chambers et al. (2004) использовали кортикальные винты для стабилизации сустава во время фиксации, тем самым снижая вероятность ятрогенного повреждения спинного мозга. D.C. Sorjonen, P.K. Shires (1981) описали первую методику вентральной стабилизации, при которой спицы Киршнера билатерально размещаются от тела эпистрофея через суставы в атлант с последующим введением губчатого костного трансплантата в предварительно скарифицированный сустав. H.R. Denny, C. Gibbs et al. (1977) модифицировали эту технику, установив винты вместо спиц Киршнера через вентральные суставные поверхности.

W.B. Thomas, D.C. Sorjonen et al. (1991) сообщили о результатах лечения семи собак, перенесших дорсальную фиксацию; двое были успешно вылечены, в то время как у остальных пяти собак фиксация не удалась из-за обрыва проволоки или прорезания дорсальной дуги. Две собаки оставались на амбулаторном наблюдении без дальнейшего лечения, а трем потребовалась повторная хирургическая процедура. Этот результат вместе с результатом H.R. Denny, C. Gibbs et al. (1977) предполагает, что от данной техники, вероятно, следует отказаться из-за высокого риска периоперационной смертности и рецидива. Вентральная стабилизация также имела осложнения: шесть собак умерли в течение семи дней после операции из-за повреждения нервной системы или некроза трахеи. Восемь из 17-ти собак, стабилизированных штифтами, хорошо поправились. У одной собаки штифт сломался, а у трех собак отмечено смещение штифтов, хотя суставы оставались стабильными. Смещение штифта еще у

четырёх собак привело к последующей нестабильности; трем собакам потребовалась повторная операция, а одна была эвтаназирована (Navig M.E., Cornell K.K. et al., 2005).

Выдающимся примером поиска оптимального варианта была новая методика вентрального доступа, включающая дополнительную фиксацию проволочным швом через костный туннель в эпистрофее. Десять из одиннадцати собак, участвовавших в исследовании, имели хорошие или отличные клинические результаты без неврологических симптомов. Одна собака умерла из-за послеоперационных осложнений (Forterre F., Zorgevica-Pockevica L. et al., 2023).

Н. Kamishina, Т. Sugawara et al. (2019) указывают, что имплантация винтов достаточных размеров для долговременной стабильности становится сложной задачей для собак игрушечных пород (например, <2 кг). Авторы сообщают о применении технологии 3D-печати для планирования траектории имплантации и проектирования имплантатов для хирургического лечения ААН у 18 собак. Использование шаблонов направляющих для сверления, адаптированных к конкретным пациентам, привело к общему среднему отклонению винтового коридора менее чем на 1 мм по атланту и эпистрофею, что позволило избежать ятрогенного повреждения окружающих структур. Титановая пластина, предназначенная для конкретного пациента, была эффективна для стабилизации сустава ААН и обеспечила клинический эффект в 83,3% случаев.

## **1.2. КЛИНИКО-ДИАГНОСТИЧЕСКАЯ ХАРАКТЕРИСТИКА И МЕТОДЫ КОРРЕКЦИИ ШЕЙНОЙ СПОНДИЛОМИЕЛОПАТИИ**

На сегодняшний день существует большое количество операций, при этом выбор лучшего метода лечения остается спорным, что является подтверждением факта о недостаточной изученности методов коррекции спондилопатии (Jeffery N.D., Mckee W.M., 2001; Вилковыский И.Ф., Шпиньков Д.В. с соавт., 2019).

Шейная спондиломиелопатия или «синдром Вобблера» – заболевание у собак крупных пород, характеризующееся компрессионным поражением шейного

отдела спинного мозга (Da Costa R.C., 2010; Faller K., Penderis J. et al., 2014; Provencher M., Habing A. et al., 2017; Bonelli M., Da Costa R.C., 2019; Bonelli M.A., da Costa L.B.S.V.C. et al., 2021). Чаще всего поражаются дисковые пространства C5-C6 и C6-C7, причем поражения в обоих промежутках присутствуют примерно у 20% собак (Trotter E.J., 2009). Остеогенный синдром Вобблера обычно является заболеванием молодых и взрослых собак гигантских пород, в основном немецких догов и мастифов. Диск-ассоциированный синдром проявляется у крупных собак среднего возраста (Adamo P.F., 2011). Однако это состояние встречается у многих других пород собак (включая мелких собак). В исследовании N.D. Jeffery, W.M. McKee (2001) было отобрано на анализ 90 собак 32-х различных пород, из которого были исключены доберманы-пинчеры. Среди них чаще всего страдали лабрадоры, далматинцы и ротвейлеры.

Наиболее частыми первопричинами синдрома Вобблера являются дискогенный синдром (DAWS) и остеогенный синдром (BAWS). Согласно DAWS, стеноз шейного отдела позвоночного канала (и, как следствие, компрессия спинного мозга и нервных корешков) является вторичным по отношению к заболеваниям межпозвонковых дисков, тогда как в BAWS стеноз шейного отдела является вторичным по отношению к позвоночным аномалиям (Adamo P.F., 2011). Также синдром Вобблера можно рассматривать в категории фасеточно-ориентированных суставов на основе сопутствующей дисплазии, ремоделирования и дегенерации пораженных фасеточных суставов (Kornegay J.N., 2017). Другие фасеточно-зависимые расстройства у собак включают гипоплазию / аплазию и остеоартрит. N.N. Lee, J.S. Kramer et al. (2020) сообщали о мышечных нарушениях позвоночника собак, мышечной дистрофии у золотистых ретриверов, спинальной мышечной атрофии у бретонских спаниелей.

Биомеханические и морфологические особенности каудального отдела шейного отдела позвоночника могут объяснить его высокую частоту поражения. Вогнутые суставные поверхности обеспечивают большее осевое вращение. Более вогнутые суставные поверхности были отмечены в шейном отделе позвоночника

собак крупных пород по сравнению с собаками мелких пород и в каудальном шейном отделе позвоночника по сравнению с краниальным шейным отделом позвоночника (Breit S., Kunzel W., 2004). Каудальный шейный отдел позвоночника испытывает трехкратную осевую ротацию, в отличие от краниального. Кроме того, клинически здоровые доберманы имеют более крупный позвоночный канал, тогда как доберманы с синдромом Вобблера имеют относительно меньший диаметр шейного позвоночного канала (Da Costa R.C., Parent J.M. et al., 2006). Более узкий канал повышает порог, при котором происходит кумулятивное воздействие различных структур, вторгающихся в спинной мозг. Кроме того, морфологическое исследование показало, что у доберманов-пинчеров, страдающих шейной спондиломиелопатией, диски большего размера, чем у клинически нормальных доберманов-пинчеров, так что протрузия диска может привести к большему объему дискового материала, выступающего в спинномозговой канал (Solano M.A., Fitzpatrick N. et al., 2015).

Многие исследователи предложили генетическое происхождение заболевания (Mason T.A., 1977; Olsson S.E., Stavenborn M. et al., 1982). Первое описание синдрома у бассет-хаундов предполагало, что заболевание передается по наследству, но в исследовании были изучены только 6 собак (все самцы моложе 6-ти месяцев), в результате чего не удалось установить конкретный способ наследования (Palmer A.C., Wallace M.E., 1967). A. Jaggy, C. Gaillard et al. (1988) провели исследование на борзых и предположили, что синдром Вобблера передается по аутосомно-рецессивному типу, но не было дано объяснения, почему в их исследовании заболевшими были только самки. В противоположность к данным результатам два крупных исследования с участием более чем 370-ти доберманов не смогли выявить наследственный признак (Lewis D.G., 1991; Burbidge H.M., Pfeiffer D.U., 1994). M.A. Bonelli, R.C. da Costa (2023) с помощью высокопольной магнитно-резонансной томографии изучили собак, у которых было диагностировано сочетание выпячивания межпозвоночного диска и костного разрастания суставных отростков, дорсальной пластинки, а также их

сочетаний. В работе К. Foss, R.C. da Costa (2012) при исследовании новорожденных доберманов изучались особенности компьютерной томографии (КТ) шейного отдела позвоночника у 27 собак путем сравнения их с шейным отделом позвоночника новорожденных собак других пород. В пятом, шестом и седьмом шейных позвонках доберманов были обнаружены стеноз краниальной части позвоночного канала и асимметрия тела позвонка. Наиболее сильно пострадал седьмой позвонок. Результаты исследования показали, что доберманы рождаются с врожденным стенозом позвоночного канала.

Предлагаемые этиологические факторы включают врожденные или приобретенные изменения позвоночного канала, такие как пороки развития шейных позвонков (например, деформации суставных отростков, пластинок позвонков и тел позвонков), нестабильность позвонков, выпадение, протрузии межпозвонковых дисков и гипертрофию компонентов мягких тканей (т.е. межсуставные связки, дорсальная продольная связка) (Geary J.G., Oliver J.E. et al., 1967).

Механизм возникновения остеогенного синдрома Вобблера отличается от дискогенного. Поскольку BAWS преимущественно наблюдается в более раннем возрасте, чем DAWS, считается, что это врожденная аномалия (особенно у немецких догов) или вторичная по отношению к дегенеративному заболеванию суставов шейных суставных фасеток и ножек (особенно у мастифов), что приводит к прогрессирующей компрессии спинного мозга. В исследовании E.J. Trotter (2009) при хирургическом вмешательстве и патологоанатомическом исследовании собак было обнаружено неполное покрытие хряща и асимметрия суставного отростка. Эти пороки развития могут приводить к измененным механическим нагрузкам на суставной хрящ с последующим дегенеративным заболеванием суставов и анкилозом. Также может присутствовать экстрадуральная синовиальная киста (чаще у мастифов) как осложнение дегенеративных изменений фасеточного артрита, приводящего к односторонней

или двусторонней компрессии спинного мозга (Adamo P.F., 2011; Da Costa R., 2012; Olby, N.; Griffith, E. et al., 2020).

Несмотря на то, что патогенез DAWS полностью не изучен, считается, что он включает в себя первичные аномалии развития и вторичные дегенеративные изменения, которые приводят к стенозу позвоночного канала и компрессии спинного мозга. Сдавление спинного мозга при DAWS обычно является вторичным по отношению к комбинации выпячивания межпозвонкового диска и гипертрофии связочных структур, окружающих спинной мозг (дорсальная продольная связка, дорсальное кольцо, междуговидная связка и суставные капсулы). Сдавление спинного мозга часто является динамическим, поскольку степень сжатия изменяется с изменением положения позвоночника (Adamo P.F., 2011).

В крупном исследовании K. Foss, R.C. da Costa (2012) было доказано, что наиболее часто поражаемой BAWS породой является доберман-пинчер с распространенностью у породы 5,5%. Также было проведено исследование, где в качестве объектов исследования участвовали 60 доберманов. Сорок пять из предполагаемых или подтвержденных случаев включали дополнительную информацию относительно статуса заболевания (нормального, предполагаемого или подтвержденного) их предков, позволяющего создать несколько больших семейных групп для изучения характера наследования. Эти 45 подтвержденных и предполагаемых случаев включали 20 самок и 25 самцов, что указывает на отсутствие гендерных предпочтений и предполагает аутосомный способ наследования. Аутосомно-рецессивный способ наследования был исключен на основании рождения больного животного от больного самца и здоровой самки, из чего можно сделать вывод, что наиболее вероятен аутосомно-доминантный тип наследования.

Традиционно лечение синдрома Вобблера считалось временной мерой для облегчения клинических симптомов. Без хирургического вмешательства болезнь считалась прогрессирующей, и даже рассматривался вопрос об эвтаназии (Van

Gundy T.E., 1989; Seim H.V., 2000). При этом, гипертрофия дорсального кольца вызывает хроническое прогрессирующее сжатие каудального отдела шейного отдела спинного мозга. Лечение может быть паллиативным с использованием кортикостероидов и покоя или радикальным с использованием хирургической терапии. Медикаментозная терапия часто приводит к продолжению или рецидивам неврологического заболевания. Хирургическое лечение технически сложное и сопряжено со значительной заболеваемостью и смертностью (Trotter E.J., 2009).

В нескольких исследованиях встречается описание медикаментозного лечения синдрома Вобблера (Da Costa R.C., Parent J.M. et al., 2008; De Decker S., Bhatti S.F. et al., 2009). В результате было обнаружено, что у 54% собак, получавших медикаментозное лечение, состояние улучшилось, а у 27% не изменилось в течение длительного периода наблюдения (Foss K., Da Costa R.C., 2012). Безусловно, практика показала, что будущее за хирургической коррекцией, которая в свою очередь должна основываться на таких факторах как тяжесть неврологических симптомов, степень боли, тяжесть компрессионного поражения, реакция на консервативное лечение. Среди методов хирургической операции выделяют дорсальную ламинэктомию, дорсальную ламинопластику, технику ventral slot, гемиламинэктомию (Adamo P.F., Kobayashi H. et al., 2010; Da Costa R.C., 2010). В качестве удерживающего материала используются костные трансплантаты нескольких типов, штифты (гладкие, резьбовые) или винты в сочетании с костным цементом, стержни Харрингтона, межпозвонковые винты, металлические распорки, пластины, различные втулки, позволяющие обеспечить расхождение тел позвонков, и различных конструкций кейджи. Вместе с этим, применение данных конструкций сочетается с формированием слотов, дискэктомией (Denny H.R., Gibbs C. et al., 1977; Da Costa R.C., Parent J.M. et al., 2008). В научной литературе предложено большое количество хирургических методов для лечения синдрома Вобблера. Разнообразие подходов к лечению заболеваний позвоночного столба зачастую отражает непонимание основных



механизмов развития патологии и актуальности вопроса. Так, решение рекомендовать хирургическое лечение должно основываться на нескольких факторах, таких как тяжесть неврологических симптомов, степень боли, тип и тяжесть компрессионного поражения, реакция на медикаментозное лечение, наличие других сопутствующих неврологических, ортопедических проблем или экстраневрологических заболеваний, таких как дилатационная кардиомиопатия, которые могут повлиять на долгосрочный результат (Foss K., Da Costa R.C., 2012).

Известные методы прямой декомпрессии включают дорсальную ламинэктомию, дорсальную ламинопластику, гемиламинэктомию (De Risio L., Munana K. et al., 2002; Rossmeisl J.H. Jr., Lanz O.I. et al., 2005). Непрямые декомпрессивные техники обычно сгруппированы в категорию дистракционно-стабилизационной и описаны с использованием костных трансплантатов нескольких типов, штифтов (гладкие, с резьбой) или винты и полиметилметакрилат (ПММА), межтеловые винты, шайбы, металлические прокладки, металлические пластины, пластиковые пластины, распорная втулка с к-образной проволокой, стержни Харрингтона, межкорпусная заглушка из ПММА и клетка для плавления. Все эти методы комбинируются либо с дискэктомией, либо с частичными или полными вентральными пазами (Trotter E.J., 2009; Adrega Da Silva C., Bernard F. et al., 2010). Кроме того, P.F. Adamo, H. Kobayashi et al. (2007), P.F. Adamo, G. Burns (2009) предлагали использовать артропластику диска или замену на искусственный диск.

Результаты хирургического лечения дискогенного синдрома Вобблера обычно завершаются успехом. Примерно у 80% (70-90%) собак улучшается состояние после операции. Ни одна хирургическая техника не выделяется как явно превосходящая, даже для собак с дискогенным синдромом. Согласно нескольким исследованиям, уровень успеха фенестрации межпозвоночного диска составил только 33%, поэтому данная методика не рекомендуется для коррекции синдрома Вобблера (Lincoln J.D., Petit G.D., 1985). В отличие от более старых

исследований, новые отчеты о медикаментозном лечении указывают на скорость улучшения примерно на 50% (45-54%) (De Decker S., Bhatti S.F. et al., 2009).

R.C. da Costa, J.M. Parent et al. (2008) проводили исследование, где сравнивали послеоперационное улучшение состояния собак при хирургическом и медикаментозном лечении. В результате было обнаружено, что операция не влияет на долгосрочную выживаемость собак. Среднее время выживания собак было идентичным (36 месяцев), независимо от того, лечили ли собаку медикаментозно или хирургическим путем. Этот результат указывает на то, что синдром Вобблера продолжает прогрессировать независимо от метода лечения, и что клиническое ухудшение наблюдается от нескольких месяцев до года после лечения. Осложнения и рецидивы могут быть связаны не только с неудачей операции или развитием заболевания соседнего сегмента, но также могут возникать вторично по отношению к другим механизмам, таким как ишемия, апоптоз или другие молекулярные изменения в спинном мозге.

В работе S. Breit, W. Künzel (2004) сравнивались параметры позвонков, полученных у крупных пород (n=74), мелких пород (n=35) и такс (n=30), чтобы выявить возможные различия в диапазоне движений шейного отдела позвоночника между этими тремя группами. Нормализованные по размеру тела размеры позвоночных и межпозвоночных параметров и корреляции между ними указывают на то, что большие породы собак имеют тенденцию к более высокому диапазону движений при сагиттальном вращении и боковом изгибе по сравнению с таксами и мелкими породами.

Более высокая подвижность шейных позвонков у крупных пород основана на значительно меньшей высоте и ширине замыкательной пластинки позвонка, более коротких телах позвонков и более длинных межпозвоночных дисках, более широких, но более коротких краниальных и каудальных суставных поверхностях, большей разнице в ширине между каудальными и черепными соединительными фасетками (по сравнению с таксами от C3/4 до C6/7, по сравнению с небольшими

породами от C4/5 до C5/6), и большие различия в длине между каудальными и черепными соединительными фасетками.

Большие различия в ширине каудальных и краниальных соединительных фасеток были связаны с небольшими расстояниями между наиболее медиальным (от C3/4 до C6/7) и латеральным (от C3/4 до C5/6) аспектами суставных поверхностей, а также с небольшими различиями по длине между каудальной и черепной стыковочными фасетками (от C3/4 до C5/6). Это говорит о том, что от C3/4 до C5/6 большой диапазон движений при боковом сгибании сочетается с меньшим диапазоном движений при сагиттальном вращении. Настоящие результаты также способствуют объяснению более высокой частоты дегенеративных поражений шейного отдела позвоночника у крупных собак (Breit S., Künzel W., 2004). По сравнению с размером тела, срединно-сагиттальный и межпедикулярный диаметры краниальных и каудальных аспектов шейно-позвоночных отверстий (C3-C7) оказались значительно меньше у мелких пород, чем у крупных пород и такс. Это состояние увеличивает риск сдавления спинного мозга в результате относительного стеноза шейных позвоночных отверстий, особенно у крупных собак, и это также усугубляется типичной формой позвоночных отверстий.

Среди крупных собак наиболее предрасположенными к компрессии шейного отдела спинного мозга были немецкие доги (порода с наименьшим диаметром срединно-сагиттальных отверстий позвонков от краниального C6 до краниального T1) и доберман-пинчеры из-за наиболее сильно суженных в дорсовентрально краниальном направлении конусовидных позвоночных отверстий в C6 и C7. Наличие небольшого срединно-сагиттального диаметра в шейном отделе позвоночника черепа было высоким фактором риска, предрасполагающим к сдавлению спинного мозга у мелких пород и такс. У крупных пород максимальное расширение позвоночного канала имеет тенденцию располагаться более каудально на каудальной границе C7. Средний возраст, в

котором крупные собаки были наиболее восприимчивы к факторам, вызывающим аномальный рост ножек, составил 16 лет (Breit S., Künzel W., 2004).

Долгие годы лечение синдрома Вобблера заключалось в применении методов консервативного лечения, и это было временной мерой, лишь способствующей снятию болевых симптомов. При этом известно, что консервативная терапия неэффективна при лечении синдрома Вобблера (Jeffery N.D., McKee W.M., 2001; Mazas S, Benzakour A. et al., 2019).

Последние исследования ярко продемонстрировали эффективность хирургического лечения. Так, L. Poad, M. Smith et al. (2022) сравнивал клиническую картину краткосрочных и долгосрочных результатов у собак, получавших хирургическое или медикаментозное лечение по поводу остеогенной шейной спондиломиелопатии. Хирургическое лечение привело к долгосрочному улучшению в 67% случаев, оставалось неизменным в 29% и ухудшению в 4% случаев. Исследование показало, что хирургическое вмешательство является благоприятным вариантом лечения, однако требует интенсивного послеоперационного ухода. Консервативное лечение по мнению автора может быть жизнеспособным при лечении отдельных случаев.

C. Nye, E. Hostnik (2020) осуществляли длительный МРТ контроль собак, получавших медикаментозное лечение. Авторы констатируют значительное уменьшение площади позвоночного канала и спинного мозга на участках С4-С5 по С6-С7 и значительное прогрессирование нарушений суставного отростка на участках С3-С4 и С6-С7 с течением времени.

Исследования выявили разнообразие методов достижения декомпрессии и фиксации каудальной области шеи, так M.A. Solano, N. Fitzpatrick (2015) использовали хирургическую технику с использованием межпозвонкового тракционного винта Фитца (FITS) в сочетании с фиксирующими пластинами из жемчужной нити (SOPTM) для лечения диск-ассоциированного синдрома Вобблера на 16-ти собаках. Авторы использовали вентральный доступ, фенестрацию пораженного диска, введение устройства FITS до уровня

дорсального кольца с последующим наложением одной или двух пластин SOPTM диаметром 3,5 мм. Между соседними позвонками располагали аутогенный губчатый костный трансплантат. Средний возраст составил 75,38 месяцев, а масса тела – 34,7 кг. Для всех собак было предпринято длительное наблюдение (>12 месяцев). У 15-ти из 16-ти собак значительно улучшился неврологический статус через 6 недель. 7 из 16-ти собак были обследованы в возрасте 24-36 месяцев: 6 считались нормальными, а у одной присутствовала легкая атаксия. Рентгенографически определяемый артродез был зарегистрирован у 10-ти из 16-ти собак через 6 недель и у 7-ми собак через 5-36 месяцев. Применение устройства FITS в сочетании с двумя вентральными фиксирующими пластинами SOPTM и аутогенным губчатым костным трансплантатом было связано с отличными результатами у собак, получавших лечение от DAWS в этой небольшой серии случаев.

M.R. Joffe, W.C.H. Parr et al. (2019) предприняли попытку разработки индивидуальной трехмерной (3D) напечатанной межпозвонковой прокладки для лечения диск-ассоциированной шейной спондиломиелопатии у собак. Были разработаны и напечатаны на 3D-принтере индивидуальные межтеловые устройства из титанового сплава. Устройства были имплантированы собакам с диагнозом DAWS, результаты оценивали через 2 и 6 месяцев. Клинически неврологический статус улучшился у обеих собак.

Авторы пришли к выводу, что изготовленные по индивидуальному заказу межтеловые устройства восстановили межпозвонковое пространство и привели к определенной степени межтелового спондилодеза и снятию симптомов болезни. В данном случае следует отметить, что этот отчет иллюстрирует результаты лечения DAWS с помощью индивидуального межпозвонкового устройства с использованием передовых производственных технологий, может обеспечить передовые стандарты лечения пациентов, страдающих DAWS.

C. Falzone, V. Tranquillo et al. (2022) сравнивали применение протеза диска и дистракционную стабилизацию позвонков у собак с диск-ассоциированной

шейной спондиломиелопатией. Авторами выполнена имплантация протеза диска Адамо и межпозвонкового кейджа зафиксированного, вентральными запирающими пластинами и дорсальными трансартикулярными винтами. Предварительные результаты показали, что имплантация протезного диска более склонна к клиническим и рентгенологическим неудачам, по сравнению с дистракционной стабилизацией кейджем и пластинами. D. Rohner, M.P. Kowaleski et al. (2019) применили межпозвонковые спейсеры у собак с диск-ассоциированной шейной спондиломиелопатией. J.C. King, G.S. Corfield et al. (2020) выявили отдаленные результаты лечения собак с шейной спондиломиелопатией с помощью закрепленного титанового межпозвоночного устройства.

Исследования T.E. Reints Bok, K. Willemses et al. (2019) отмечены разработкой индивидуального устройства для межтелового сращивания при лечении цервикальной спондиломиелопатии. N. De Beer, C. Scheffer (2020) отмечали снижение риска оседания имплантов за счет их адаптации к конкретному пациенту. M. Tabbi, G. Barillaro et al. (2023) были представлены результаты дистракционно стабилизационной коррекции шейных позвонков за счет использования межпозвоночного дистракционного кейджа (C-LOX) в сочетании с фиксирующей компрессионной пластиной (LCP plate). C.J. Driver, V. Lopez et al. (2023) использовали межпозвонковые устройства с микропористой структурой, соответствующие особенностям пациентов с диск-ассоциированным синдромом Вобблера.

Практика показала широкий спектр лечебных мероприятий, разнообразие техник, но при этом остается открытым вопрос о выверенном алгоритме выполнения оперативного вмешательства и качественном контроле течения постоперационного периода, дающего гарантию не только механистического, но и функционального обеспечения выхода животного из госпитального стационара.

### **1.3. КЛИНИКО-ДИАГНОСТИЧЕСКАЯ ХАРАКТЕРИСТИКА И МЕТОДЫ КОРРЕКЦИИ КИФОЗОВ И КИФОСКОЛИОЗОВ**

Дегенеративные поражения позвоночного столба имеют широкое распространение у собак. Различают несколько форм заболевания: дископатия, спондилопатия и спондилоз. Их объединяет наследственная предрасположенность, дегенеративно-дистрофическое поражение межпозвоночных дисков и возможность развития неврологических осложнений. Дископатия (или болезнь межпозвоночных дисков) представляет собой либо наследственно обусловленную хондроидную метаплазию пульпозного ядра межпозвоночного диска у такс и им подобных собак, либо фиброидную метаплазию диска в результате старения у нормально сложенных пород. Зачастую в дальнейшем диск разрушается и частично смещается в позвоночный канал, что приводит к сдавливанию спинного мозга и нарушению его функции. Спондилопатия наблюдается в шейном и пояснично-крестцовом отделах позвоночника у доберман-пинчеров, бассетов, стаффордширских терьеров, немецких овчарок и догов. Врожденная нестабильность и неправильное расположение позвонков приводит к разрушению диска, смещению его в позвоночный канал и компрессии спинного мозга и его корешков (Гладуш Е.Л., Ефимов А.Н., 2003)

Кифоз является распространенным последствием врожденных пороков развития позвонков и может приводить к неврологическим аномалиям и дисфункции спинного мозга, причем у большинства собак он не связан с клиническими признаками, и обычно является случайной находкой при визуальных исследованиях позвоночника (Guevar J., Penderis J. et al., 2014; Dewey C.W., Davies E. et al., 2016; Ryan R., Gutierrez-Quintana R. et al., 2017). При этом кифоз позвонков напрямую связан с прогрессирующим повреждением спинного мозга (Aikawa T., Shibata M. et al., 2014), что зачастую носит многофакторный характер с участием динамических и статических факторов, включая нестабильность позвонков, подвывих позвонков и стеноз позвоночного канала

(Lorenz M.D., Coates J.R. et al., 2011; Dewey C.W., Davies E. et al., 2016; Ryan R., Gutierrez-Quintana R. et al., 2017). Помимо неврологической дисфункции кифоз может быть связан с вторичными биомеханическими изменениями позвоночного столба, вызванными различными факторами, оказывающими влияние на структуру позвоночного столба извне (Faller K., Penderis J. et al., 2014; Wyatt S.E., Lafuente P. et al., 2019).

В опубликованных ранее исследованиях сообщается, что породы со значительным повышенным риском болезни межпозвоночных дисков включают бигля, кокер-спаниеля, таксу, французского бульдога, лхасского апсо, пекинеса, вельш-корги пемброк и ши-тцу (Fluehmann G., Doherr M.G. et al., 2006). В исследованиях зарубежных авторов есть сообщения, что у хондродистрофичных собак пульпозное ядро постепенно заменяется хондроцитарными клетками при метаплазии хондроидов (или метаморфозе), которая происходит между рождением и 1-ым годом. Недавние исследования показали, что на поздних стадиях дегенерации у нехондродистрофичных собак также происходит замена клеток хорды клетками, похожими на хондроциты, аналогично изменениям, наблюдаемым у хондродистрофичных собак, хотя это происходит в более старшем возрасте (Bergknut N., Egenvall A. et al., 2012; Kranenburg H.J., Grinwis G.C. et al., 2013).

T. Aikawa, M. Shibata et al. (2014), V. Mayousse, L. Desquilbet et al. (2017), сообщают, что французские бульдоги предрасположены к нескольким заболеваниям позвоночника, включая экструзии межпозвоночных дисков. Это связано с высокой распространенностью пороков развития позвоночника в породе, хотя точные патофизиологические механизмы в настоящее время неизвестны (De Souza I., Ryan R. et al., 2018). Наиболее часто кифотические деформации встречаются у пород собак с выющимися хвостами, таких как бульдоги, французские бульдоги, мопсы и бостон-терьеры. Было высказано предположение, что изогнутый хвост у этих пород обусловлен полупозвонком, поражающим копчиковую область, и эта черта была выбрана в качестве



желательного фенотипа для многих поколений. Описаны и другие породы, в том числе немецкий короткошерстный пойнтер с аутосомно-рецессивно наследуемым признаком (Kramer J.W., Schiffer S.P. et al., 1982). Наиболее часто вовлекаются копчиковые сегменты и средне-каудальная часть грудной клетки (Т6-Т9) (Westworth D.R., Sturges B.K., 2010; De Rycke L., Saunders J.H., 2017).

Восприимчивость к компрессии спинного мозга из-за развития любого объемного состояния позвоночного канала обратно пропорциональна его диаметру. Таким образом, на разные соотношения между породами может влиять разная высота тела позвонков, что затрудняет сравнение размеров позвоночного канала у разных пород. Частота клинически симптоматического вовлечения межпозвонковых дисков снижается в направлении от краниального к каудальному отделу позвоночника у хондродистрофических и мелких пород и увеличивается у крупных пород. Было много разногласий по поводу диаметров позвоночных каналов (Lincoln J.D., Petit G.D., 1985; Bailey C.S., Morgan J.P., 1992; Dewey C.W., Da Costa R.C., 2016). Форма и физический размер площади поперечного сечения спинного мозга различаются между краниальным и каудальным отделами шейного отдела позвоночника, но пока неизвестно, связаны ли эти значения с размерами позвоночного канала и в какой степени. В случае несоразмерности это состояние может приводить к сдавлению спинного мозга в результате относительного стеноза позвоночного канала (Lee N.N., Kramer J.S. et al., 2020).

Расстройства, связанные с позвоночником, представляют собой серьезную проблему для здоровья собак. Исторически для изучения заболеваний позвоночника человека использовалась индуцированная и спонтанная патология у лабораторных грызунов, собак, овец, коз, свиней и нечеловеческих приматов. Современные данные свидетельствуют о том, что собаки имеют общие анатомические, физиологические, гистологические и молекулярные компоненты заболеваний позвоночника у людей, так что индуцированные и спонтанные модели собак могут быть очень эффективными для трансляционных

исследований (Lee N.N., Kramer J.S. et al., 2020). Степень выраженности кифоза, связанного с пороками развития позвонков, определяет вероятность развития неврологической дисфункции (Dewey C.W., Davies E. et al., 2016). R. Gutierrez-Quintana, J. Guevar et al. (2014) предложили более полную рентгенографическую систему классификации аномалий грудных позвонков у собак. По этой схеме кифоз чаще развивается при вентральной гипоплазии (вентральная клиновидная форма), вентральной аплазии и вентролатеральной аплазии тел позвонков. Позвонок-бабочка возникает в результате вентральной и срединной аплазии позвонка (Dewey C.W., Davies E. et al., 2016).

Полупозвонок считается распространенным типом врожденного порока развития тела позвонка (Schlensker E., Distl O., 2013; Mansour T.A., Lucot K. et al., 2018). Грудные полупозвонки обычно встречаются у клинически нормальных брахицефальных собак мелких пород, и поэтому их следует рассматривать как случайные результаты визуальной диагностики у большинства собак, у которых они были обнаружены (Mitchell T.J., Knowler S.P. et al., 2014). Полупозвонки могут быть связаны с аномалией дорсального (например, кифоз) или латерального (например, сколиоз) искривления позвоночного столба и имеют возможность изменить биомеханику позвоночника, способствовать дегенеративным заболеваниям позвоночника или привести непосредственно к клиническим признакам дисфункции спинного мозга (Stieger-Vanegas S.M., Senthirajah S.K. et al., 2015). Считается, что грудные полупозвонки немецких короткошерстных пойнтеров имеют аутосомно-рецессивный тип наследования, а исследования показали генетическую предрасположенность к количеству и степени развития полупозвонков у французских бульдогов (Kramer J.W., Schiffer S.P. et al., 1982).

У людей симптоматические заболевания позвоночника обычно классифицируются по одной из четырех категорий: аксиальный болевой синдром в спине / шее, синдромы стеноза, нестабильности и деформации. Несмотря на то, что у каждого из них есть отличительные черты, существует также значительное совпадение. Аксиальный болевой синдром имеет несколько различных этиологий,

включая дисфункцию параспинальных мышц, артроз (Orakifar N., Shaterzadeh-Yazdi M.J. et al., 2019) фасеточного сустава (Cohen S.P., Raja S.N., 2007), воспалительный артрит (Sieper J., Poddubnyu D., 2017) и дегенерацию межпозвонкового диска (МПД) (Brinjikji W., Diehn F.E. et al., 2015). Синдромы стеноза у людей обычно принимают форму компрессионных миелопатий, постуральной дисфункции конского хвоста («нейрогенная хромота») или очаговых радикулопатий, возникающих в результате острой грыжи диска или соударения со стороны остеофитов. Более острые компрессионные патологии обычно возникают из-за травматического повреждения, инфекции или опухоли. Эти расстройства могут вызывать очень широкий спектр клинических симптомов, от эпизодических, слегка беспокоящих парестезий и болей до очень изнурительной дисфункции нервной системы, такой как параплегия и квадриплегия.

Межпозвоночный диск, расположенный между телами позвонков, состоит из внешней волокнистой оболочки, называемой фиброзным кольцом, состоящей на 70% из коллагена, и внутреннего гелеобразного слоя, являющегося остатком эмбриональной хорды, называемой пульпозным ядром (Bray J.P., Burbidge H.M., 1998). Вместе эти структуры и хрящевые концевые пластины обеспечивают гибкость позвоночного столба. (Bergknut N., Rutges J.P., et al., 2012; Kranenburg H.J., Grinwis G.C. et al., 2013).

H.J. Hansen (1952) описал два разных типа выпадения МПД у собак. Тип I встречается исключительно у хондродистрофичных пород и характеризуется преждевременной дегенерацией всех дисков у молодых собак. Нарушение формирования тела позвонка во время фаз развития хондрификации и ресегментации, также называемое врожденным пороком позвонка I типа, обычно приводит к аномальной форме тела позвонка, то есть к клиновидным позвонкам, укорочению тела позвонка или другим изменениям формы, таким как позвонки-бабочки. При заболевании диска I типа кальцинированное ядро может подвергнуться грыжеобразованию через фиброзное кольцо в позвоночный канал,

что приводит к воспалению и кровоизлиянию и вызывает сильную боль и неврологическую дисфункцию. Напротив, тип II встречается у пожилых собак и обычно ограничивается одним диском с частичным выступанием (Bailey C.S., Morgan J.P., 1992).

T.P. Bellumori, T.R. Famula et al. (2013) сообщают, что распространенность болезни межпозвонковых дисков у собак составляет 3,5% в общей популяции; а у хондродистрофических пород (особенно у таксы), распространенность в течение всей жизни составляет 20-62% с коэффициентом смертности 24% (Lappalainen A.K., Vaittinen E. et al., 2014).

T. Aikawa, M. Shibata et al. (2014), V. Mayousse, L. Desquilbet et al. (2017) также пишут, что французские бульдоги предрасположены к нескольким заболеваниям позвоночника, включая экструзии межпозвонковых дисков. Это связано с высокой распространенностью пороков развития позвоночника в породе, однако точные патофизиологические механизмы в настоящее время неизвестны (De Souza I.M., Ryan R. et al., 2018). S.E. Wyatt, P. Lafuente et al. (2019) выдвинули предположение, что кифоз у клинически здоровых французских бульдогов имеет значительное влияние на параметры походки по сравнению с французскими бульдогами без кифоза.

Грыжи межпозвонковых дисков в грудопоясничной области позвоночника являются наиболее частой причиной паралича у собак и чаще всего возникают между межпозвоночными промежутками T11-T12 и L1-L2. Поражения грудопоясничного диска составляют от 84 до 86% клинических случаев заболевания межпозвонковых дисков у собак. Заболевание может поражать только несколько сегментов спинного мозга, а также может прогрессировать как краниально, так и каудально. J.P. Toombs, M.S. Bauer (1993) утверждают, что наиболее часто клинические проявления болезни возникают у хондродистрофических пород в промежутки от 3-х до 6-ти лет. Самцы и самки подвержены примерно одинаковому риску.

А. Necas (1999) при проведении гемилияминэктомии были проанализированы различные клинические аспекты пролапса груднопоясничного диска на обширной выборке из 300 пациентов, включая породу, возраст и пол, частоту экструзии диска в каждом межпозвоночном пространстве и латерализацию экструзии. Также регистрировалось количество одиночных и множественных грыж диска у данного пациента. N. Bergknut, A. Egenvall et al. (2012) сообщают, что дегенерация МПД может приводить к шейным и груднопоясничным грыжам МПД, дегенеративному пояснично-крестцовому стенозу и шейной спондиломиелопатии.

J.P. Bray, H.M. Burbidge (1998) выдвинули предположение, что различные патогенетические факторы играют роль в дегенерации межпозвоночных дисков. Быстрота и тяжесть дегенеративных изменений дисков у хондродистрофичных пород можно объяснить ультраструктурными различиями между дисками хондродистрофичных пород собак и нехондродистрофичных пород собак. При анализе ультраструктуры как пульпозного ядра, так и фиброзного кольца отмечаются заметные различия в количестве и качестве коллагена, протеогликанов и гликозаминогликанов. Возникновение повреждений типа I по Хансену отражает плохую дифференцировку межпозвоночного диска у хондродистрофичных пород животных.

S. Kerr, A.H. Crawford et al. (2021) провели исследование, в котором изучали частоту рецидивов, возникающих у французских бульдогов после проведения операции по поводу экструзии груднопоясничного отдела или шейного отдела межпозвоночного диска. В исследование были включены 84 французских бульдога с экструзией межпозвоночных дисков груднопоясничного или шейного отдела позвоночника. У 51% собак, перенесших декомпрессивную операцию по поводу экструзии межпозвоночных дисков груднопоясничного отдела или шейного отдела, наблюдался рецидив симптомов. Среднее время между декомпрессивной операцией и рецидивом клинических признаков составило 9 месяцев и 21 день. Из 29-ти собак, у которых наблюдался рецидив клинических симптомов после

операции по поводу экструзии межпозвонкового диска в грудопоясничном отделе, 24 вернулись из-за рецидива клинических признаков, локализованных в грудопоясничных сегментах, а 5 вернулись из-за рецидива симптомов, локализованных в шейном отделе. Из 14-ти собак, у которых наблюдался рецидив симптомов после операции по поводу экструзии шейного межпозвонкового диска, 9 вернулись с симптомами, локализованными в шейном отделе, а 5 вернулись с клиническими симптомами, локализованными в грудопоясничном отделе.

Хондродистрофия у собак определяется диспластическими, укороченными трубчатыми костями и преждевременной дегенерацией и кальцификацией межпозвоночных дисков (Brown E.A., Dickinson P.J. et al., 2017). Обширное исследование зон роста было проведено на многих породах собак с короткими конечностями (такса, пекинес, французский бульдог, спаниели, бигль) как наиболее подверженным заболеванием породах (Hansen H-J., 1952; Braund K.G., Ghosh P. et al., 1975). Гистопатологический анализ костей щенков этих пород показал, что их невысокий рост обусловлен дефектом эндохондрального окостенения, процессом, при котором хрящ заменяется костью в развивающейся конечности. Пластины роста трубчатой кости демонстрируют дезорганизацию пролиферативной зоны и уменьшение глубина зоны созревания (Martinez S., Fajardo R. et al., 2007). В дополнение к трубчатым костям аналогичные, но более тонкие изменения наблюдаются при эндохондральном окостенении тел позвонков.

Помимо неврологической дисфункции кифоз также может быть связан со вторичными биомеханическими изменениями позвоночника (Faller K., Penderis J., et al., 2014), что может проявляться в измененных параметрах походки, которые сложно обнаружить и точно определить только при визуальной оценке (Carr V., Dycus D., 2016). Системы анализа походки, чувствительные к давлению, обеспечивают объективные средства для оценки параметров походки и являются полезным инструментом для повышения способности клиницистов обнаруживать и диагностировать тонкие изменения походки (Le Quang T., Maitre P. et al., 2009;

De Decker S., Da Costa R.C. et al., 2012; Lima C., Da Costa R. et al., 2015; Carr B., Dycus D., 2016; Brocal J., De Decker S. et al., 2018). Данные научной литературы дают обширное представление об оперативных вмешательствах, сопровождающихся фиксацией позвонков штифтами и полиметилметакрилатом. Примечателен способ сегментарной стабилизации двумя штифтами Штейнмана и полипропиленовыми швами в сочетании с полиметилметакрилатом (Jeffery N.D., Smith P.M. et al. 2007; Meheust P., Robert R., 2010). Ранее для лечения переломов у собак мелких пород применяли хирургическую технику с проволокой, но вскоре данная методика претерпела ряд модификаций (Cage E., 1973; Matthiesen D.T., 1983; McAnulty J.F., Lenehan T.M. et al., 1986). Вместе с этим, S. Wyatt, R. Gonçalves et al. (2018) представили результаты нехирургического лечения врожденных пороков развития тела грудного позвонка у собак.

При кифозе большинство операций проводят с помощью дорсальной ламинотомии или гемиламинотомии, и каждая из описанных техник хирургического вмешательства предоставляет вариант дорсального или дорсолатерального проведения имплантов. Это вызывает ряд трудностей, требуется проведение дорсальной ламинотомии, что заведомо повышает риск ятрогенного повреждения спинного мозга. Клинический опыт показывает, что при кифозе позвоночного столба проведение операций по вышеуказанным методам затруднительно из-за анатомической особенности позвонков собак, у которых тела отличаются небольшим размером и аплазией, что также создает дополнительную трудность проведения имплантов. Достаточно трудно исправить угол кифоза, а в ряде случаев не представляется возможным. Также интраоперационно очень трудно визуализировать степень исправления позвоночного столба. В этой связи интересны работы S.E. Hamilton-Bennett, B. Oxley et al. (2018), которые применили 3D-печатную направляющую для установки цервикальных транспедикулярных винтов, а позднее и J.H. Elford, B. Oxley et al. (2019) предложили метод точной установки винтов в груднопоясничном отделе позвоночника у собак с деформациями позвоночника с

помощью трехмерных печатных направляющих для сверления, адаптированных для конкретного пациента с постоперационной оценкой с помощью компьютерной томографии.

Большую работу в области изучения груднопоясничного отдела позвоночного столба провел А.Н. Козлов (2013, 2023). Автор отмечал, что «модифицированная парциальная латеральная корпэктомия обеспечивает более высокий (87%), по сравнению с классической парциальной латеральной корпэктомией (83%) и гемиламинэктомией (20%), процент восстановления опороспособности животных. Модифицированная парциальная латеральная корпэктомия по сравнению с классической показывает большую эффективность, при этом ее выполнение снижает на 20% время проведения оперативного вмешательства и сокращает в 2 раза период постоперационной реабилитации» (Козлов Н.А., Баттарай Б. с соавт., 2023).

И.Ф. Вилковыский (2022) в своем исследовании усовершенствовал метод коррекции кифозных деформаций у собак. В исследовании задействовано 18 собак мелких и средних пород в возрасте до 1-го года. 8 собак было прооперировано методом дорсальной ламинэктомии с применением винтов и полиметилметакрилата (или костного цемента) и 10 собак были прооперированы методом трансоракальной стабилизации. В результате проведенных исследований были получены данные, что способ трансоракальной стабилизации позвоночного столба значительно лучше ранее описанных техник хирургического лечения, так как при проведении данного метода установка металлоконструкции является более прочной, меньше рисков повредить спинной мозг, потому что операция проходит без доступа к спинномозговому каналу (Вилковыский И.Ф., 2022).

Важную роль в диагностике кифозных и кифозно-сколиотических деформаций уделяют определению степени неврологической дисфункции. Так, например, в исследовании D. Allaerts (2019) было выявлено, что собаки со степенью неврологического дефицита 3-й и 4-й до операции, т.е. не способные



передвигаться собаки с сохранным глубоким болевым восприятием, в 95% случаев после операции смогли передвигаться. Напротив, только 56% собак с 5-й степенью неврологического дефицита до операции, т.е. с отсутствием глубокого восприятия боли, смогли передвигаться после хирургического вмешательства. Данное исследование показывает, что после хирургического вмешательства шансы на выздоровление высоки у животных с болевыми ощущениями. Если восприятие боли отсутствует, шансы на выздоровление уменьшаются.

Лечение грудного полупозвонка является сложной задачей, поскольку результаты консервативного лечения считаются неблагоприятными, а хирургические методы, хотя и ассоциируются с хорошими результатами, считаются технически сложным (Stieger-Vanegas S.M., Senthirajah S.K. et al., 2015). В нескольких исследованиях были предложены индивидуальные факторы риска для развития клинических признаков, но по-прежнему трудно различить клинически значимые и нерелевантные грудные полупозвонки (Mitchell T.J., Knowler S.P. et al., 2014). Однако ни на один из этих факторов нельзя полагаться исключительно для выявления собак с клиническими проявлениями. Это подтверждается тем фактом, что тяжелый кифоз также может наблюдаться у клинически здоровых собак (Brocal J., De Decker S. et al., 2018; Rohdin C., Häggstrom J. et al., 2018; Ryan R., Gutierrez-Quintana R. et al., 2019).

Хирургическое лечение случаев с клиническими признаками, связанными с полупозвонком с малангуляцией позвоночника, может быть сложной задачей, и в ветеринарной литературе имеется лишь несколько сообщений о таких случаях. В одном сообщении описывается успешный результат у молодого лабрадора ретривера после частичной вентральной корпэктомии и фиксации винтами и полиметилметакрилатом (Charalambous M., Jeffery N.D., 2014). Современные схемы лечения дегенеративных заболеваний МПД у собак включают консервативное лечение (покой и противовоспалительные / обезболивающие препараты) и хирургическое вмешательство с декомпрессией нервной ткани в сочетании со стабилизацией позвоночного сегмента по мере необходимости.

Поскольку ни один из этих подходов не восстанавливает биомеханическую функцию пораженного сегмента позвоночника, дегенерация сегмента позвоночника может продолжаться, что приводит к увеличению риска заболевания соседнего сегмента.

Лечение, восстанавливающее нормальную биомеханическую функцию спинного сегмента, является предпочтительным методом лечения дегенеративных нарушений МПД (Seiler G., Hani H. et al., 2003; Ganey T., Hutton W.C. et al., 2009; Saar G., Zilberman Y. et al., 2010). F. Forterre, D. Gorgas et al. (2010) в своем исследовании проводили гемиламинэктомию хондродистрофичным собакам с острым заболеванием груднопоясничного межпозвоночного диска. В результате из 173-х собак у 10-ти (5,8%) клиническое ухудшение наблюдалось в течение 1-10 дней после операции. У 8-ми собак на МРТ была выявлена остаточная компрессия спинного мозга. Кровотечение было у 1-й собаки. У 3-х собак причиной был неправильный подход и недостаточное удаление материала диска. У 3-х собак произошел рецидив на месте операции. У 1-й собаки центрально расположенный экструдированный материал был смещен на контралатеральную сторону во время операции. Этим 8-ми собакам была сделана повторная операция, выздоровление прошло без осложнений. У 2-х собак ухудшение не могло быть связано с поражением компрессионного диска. У 1-й собаки патологическим исследованием была подтверждена геморрагическая миеломалация. Другая собака выздоровела после 6-ти месяцев консервативного лечения. Также было проведено исследование С. Macias, W.M. McKee et al. (2002), в котором были проанализированы записи 99 собак весом более 20-ти кг с заболеванием груднопоясничного диска. Выявлено два типа болезни диска: дегенеративная ядерная экструзия (n=63) и дегенеративная кольцевидная протрузия (n=36). 69% пораженных дисков располагались между T12-T13 и L2-L3. Из 63-х собак с дегенеративными ядерными выпадениями 35 не ходили в амбулаторном режиме, а у 7-ми не было сознательного восприятия боли во время обращения. Декомпрессивная хирургия была проведена 55-ти собакам, 4-м собакам удалось

избежать хирургического вмешательства, а 3 собаки были подвергнуты эвтаназии. Успешный результат был достигнут в 49-ти (78%) случаях по оценке авторов и в 53-х (84%) случаях, по оценке владельцев. Среднее время наблюдения составило 11,7 месяцев (от 1,5 до 48 месяцев). Впоследствии 5 собак утратили способность передвигаться на тазовых конечностях. Миелографические исследования у 3-х из этих собак выявили вторую грудопоясничную дегенеративную экструзию ядра. Из 36-ти собак с дегенеративными кольцевидными протрузиями 7 на момент обращения не могли ходить. 20 собак лечили без хирургического вмешательства, 12 – хирургическим путем и 4 были эвтаназированы. Успешный результат был достигнут в 8-ми (22%) случаях по оценке авторов и в 19-ти (52%) случаях, по оценке владельцев. Среднее время наблюдения составило 9,2 месяца (от 1,5 до 30 месяцев).

Таким образом, ежегодные пополнения литературных источников различными методами хирургической коррекции дают представление о современных трендах, так С.В. Mathiesen, В. de la Puerta et al. (2018) выполняли вентральную стабилизацию при коррекции кифоза с помощью двусторонних пластин SOP. Т. Fujioka, К. Nakata et al. (2019) предложили шаблон для стабилизации винтами грудопоясничных позвонков собак, адаптированный для конкретного пациента. С.Г. Musser, R.C. Windsor et al. (2021) выполняли корпэктомиию и стабилизацию позвоночника с использованием напечатанной на 3D-принтере модели позвоночника и специальных приспособлений для устранения тяжелых деформаций позвоночника от T9-11 до L2-4. Все это дает возможность моделировать и создавать новую эффективную и доступную методологию.

#### **1.4. КЛИНИКО-ДИАГНОСТИЧЕСКАЯ ХАРАКТЕРИСТИКА И МЕТОДЫ КОРРЕКЦИИ ДЕГЕНЕРАТИВНОГО ПОЯСНИЧНО-КРЕСТЦОВОГО СТЕНОЗА**

Боль в пояснице у собак – распространенная клиническая проблема, которая может быть результатом нескольких патологий (Bergknut N., Egenvall A. et al., 2012; Vertram S., Ter Haar G., et al., 2019). Дегенеративный пояснично-крестцовый стеноз (DLSS) является наиболее частой причиной боли в поясничном отделе спины у собак средних и крупных пород. Еще в 1991 г. в исследовании P.R. Watt дегенеративный пояснично-крестцовый стеноз был описан как частая причина заболевания пояснично-крестцового отдела, которая в основном наблюдается у собак среднего возраста (7-8 лет), средних и крупных пород, с явной предрасположенностью у немецкой овчарки. DLSS получил множество названий: синдром конского хвоста, компрессия конского хвоста, пояснично-крестцовый стеноз или заболевание, пояснично-крестцовая нестабильность (Wheeler S.J., 1992; Orendacova J., Cizkova D. et al., 2001; Worth A., Meij B. et al., 2019). Все эти термины относятся к дегенеративному заболеванию многофакторного происхождения, в котором дегенерация межпозвонкового диска играет главную роль. Дегенерация МПД, разрастание костей и мягких тканей способствуют стенозу позвоночника и сдавлению конского хвоста, что приводит к боли, хромоте и неврологическим признакам. Биомеханика, патогенез, клинические проявления и методы лечения грыжи поясничного диска очень похожи у собак и людей (Meij B.P., Bergknut N., 2010; Worth A., Meij B. et al., 2019).

Есть данные, что дегенерация диска и другие патологии диска имеет частично генетическое подтверждение, поэтому в литературе встречаются предположения, что пояснично-крестцовый синдром может иметь генетически детерминированное происхождение (Oliver J.E. Jr., Selcer R.R. et al., 1978; Meij B.P., Bergknut N., 2010; Worth A., Meij B. et al., 2019)

Следует отметить, что DLSS — это многофакторное дегенеративное заболевание, приводящее к стенозу позвоночного канала и сдавлению конского

хвоста или его кровоснабжения. Развитию DLSS способствуют несколько патологий, такие как грыжа МПД типа II по Хансену (или реже типа I). Грыже МПД предшествует дегенерация диска (Adams M.A., Roughley P.J., 2006), подвывих вентрального отдела S1 (пояснично-крестцовая нестабильность) и смещение фасеточных суставов (Benninger M.I., Seiler G.S. et al., 2006), врожденные аномалии позвонков, такие как симметричные или асимметричные переходные или дополнительные позвонки (Damur-Djuric N., Steffen F. et al., 2006), разрастание мягких тканей, окружающих конский хвост, например, гипертрофия междуговых связок, суставной капсулы и эпидуральный фиброз (Sharp N., Wheeler S., 2005), крестцовый остеохондроз (Mathis K.R., Havlicek M. et al., 2009), нарушение кровоснабжения спинномозговых нервов (Meij V.P., Bergknut N., 2010).

Повторяющаяся физическая перегрузка пояснично-крестцового межпозвоночного диска и / или генетическая предрасположенность могут вызвать дегенерацию диска и последующую нестабильность пояснично-крестцового отдела. Эта нестабильность приводит к дегенеративным изменениям в соседних костных и мягких тканевых структурах, таких как фасеточные суставы, связки, позвонки L7 и S1 и замыкательные пластинки. Эти изменения могут способствовать стенозу позвоночника и компрессии конского хвоста (De Risio L., Thomas W.B. et al., 2000; Lee B.H., Moon S.H. et al., 2020). Боль в пояснице также может быть вызвана другими состояниями, такими как дискоспондилит, травма (перелом и / или вывих) или неоплазия (Bagley R.S., 2010). Межпозвоночный диск часто подвергается дегенерации, что приводит к смещению нагрузки с МПД на окружающие структуры и нестабильности позвоночника (Meij V.P., Bergknut N., 2010).

N. Suwankong, V.P. Meij et al. (2008) описывают такие клинические признаки как боль в каудальном отделе поясницы, боль при давлении на пояснично-крестцовое сочленение, хромоту тазовых конечностей, нежелание животного выполнять определенные упражнения и действия, такие как вставание

и прыжки, гиперестезия, задний парез, проприоцептивная недостаточность, гипотония хвоста, недержание мочи и кала. Диагностика DLSS основывается на анамнезе, клинических признаках, изображениях и результатах электродиагностики, компьютерной и магнитно-резонансной томографии. Однако P.D. Mayhew, A.S. Karatkin et al. (2002) сообщают о расхождениях между клиническими / хирургическими данными и результатами КТ / МРТ, а также дегенеративных изменениях пояснично-крестцового отдела у собак без клинических признаков, поэтому результаты, полученные с помощью данных методов визуализации, следует интерпретировать с осторожностью.

Кроме хирургического вмешательства существует медикаментозное консервативное лечение. Однако оно направлено на контроль боли и не решает основную проблему. Медикаментозное лечение обычно состоит из приема нестероидных противовоспалительных препаратов или кортикостероидов в сочетании со снижением массы тела и физической активности (Meij B.P., Bergknut N., 2010). Физиотерапия, регулярные прогулки и беговая дорожка под водой могут помочь восстановиться и улучшить мышечный тонус. В исследовании L.A.A. Janssens, Y. Moens et al. (2000) было показано, что люмбосакральные инъекции метилпреднизолона являются эффективным лечением у собак без проприоцептивного дефицита и недержания мочи и/или кала, показывая улучшение у 79% животных. Существует только одно ретроспективное исследование консервативного лечения собак с дегенеративным пояснично-крестцовым стенозом. На основании клинических признаков и мнений владельцев у 55% животных был успешный исход (Giudice E., Crinò C. et al., 2019). В гуманитарной медицине, для лечения невропатической боли и пояснично-крестцового стеноза используется несколько препаратов, таких как трамадол и габапентин (Parker S.L., Godil S.S., et al., 2014; Pirbudak L., Çiçek H.K. et al., 2015).

L.A. Lamont (2008) также предполагает, что консервативное лечение DLSS рекомендуется, когда боль является основным клиническим признаком, и состоит из похудения, физиотерапии, приема противовоспалительных препаратов и

лекарств от невропатической боли, таких как габапентин. Хирургическое лечение показано, когда боль сильная и не поддается лечению, и / или при наличии моторного или сенсорного дефицита (Suwankong N., Meij B.P. et al., 2008). Оно состоит из дорсальной ламинэктомии, при необходимости в сочетании с частичной дискэктомией и направлено на облегчение компрессии конского хвоста. При стенозе межпозвонковых отверстий (Sharp N.J.H., Wheeler S.J., 2005; Royaux E, Guilherme S., 2018) могут быть показаны дополнительная односторонняя или двусторонняя фасетэктомия и фораминомия (возможна через латеральный доступ) (Godde T., Steffen F., 2007).

L. Janssens, Y. Beosier et al. (2009) также указывают, что боль в пояснице при DLSS можно купировать нестероидными противовоспалительными препаратами и / или опиоидными анальгетиками, снижением массы тела. В краткосрочном периоде хирургическое вмешательство приводит к улучшению клинических проявлений в 78-93% случаев (De Risio L., Sharp N.J. et al., 2001), но в отдаленных клинических случаях клинические признаки рецидивируют в 17-38% случаев, что также известно, как синдром несостоятельной спины (Omidikashani F., Hasankhani E.G. et al., 2014). T.E. Reints Bok, K. Willemses et al. (2019) оперировали пояснично-крестцовый спондилодез с использованием инструментальной дистракционной фиксации. L.A. Smolders, G. Voorhout et al. (2012) высказали предположение, что декомпрессионная хирургия, и особенно фасетэктомия, может усугубить нестабильность пояснично-крестцового сочленения у некоторых пациентов, что приводит к дальнейшей общей дегенерации и рецидиву ухудшения клинических симптомов. Целью фиксации позвоночника и межтелового спондилодеза является восстановление и поддержание высоты дискового пространства и повышение стабильности оперированного сегмента. При этом, первичная хирургическая процедура включает дорсальную ламинэктомию, которая дополняется, когда требуется дальнейшая декомпрессия: частичная дискэктомия, фораминомия; и реже фасетэктомия (Auger J., Dupuis J. et al., 2000).

Стабилизация путем фиксации и слияния показана при наличии вентрального подвывиха S1 или для предотвращения дальнейшего развития пояснично-крестцовой нестабильности. У некоторых пациентов описана фораминотомия сама по себе, без сопутствующей дорсальной ламинэктомии. Дорсальная ламинэктомия выполняется с помощью моторизованной фрезы. Каудальные две трети ламинарной кости L7 удаляются, остается краниальный ламинарный мост; однако при необходимости слот можно расширить до L6. Кость удаляется как можно латеральнее, включая субламинарные отростки меж дуговидной связки, проходящие под каудальной фасеткой L7, тем самым освобождая захваченные нервные корешки L7 и S1 в латеральных нишах. Нервные корешки конского хвоста исследуются на предмет отека и спаек. В случае спаек нервную ткань осторожно освобождают от выступа диска, стараясь не повредить венозные синусы (Auger J., Dupuis J. et al., 2000).

В исследованиях N. Suwankong, B.P. Meij et al. (2008) с участием рабочих собак показано, что движущие силы не восстанавливались после декомпрессивной операции животных с DLSS. Рецидив был зарегистрирован у 18% собак после дорсальной ламинэктомии. T. Godde, F. Steffen (2007) сообщают, что у некоторых пациентов хирургическое лечение, состоящее только из боковой фораминотомии через боковой доступ, оказалось достаточным для достижения от хорошего до отличного результата, если клинические признаки и диагностическая визуализация позволяли предположить, что компрессия нервных корешков является основной проблемой, а стеноз позвоночного канала не выявляется на КТ или МРТ.

В.С. Wood, O.I. Lanz et al. (2004) пишут, что боковая фораминотомия также может быть объединена со стандартной дорсальной ламинэктомией или в комплексе с мини-дорсальной ламинэктомией с помощью эндоскопа. Цель коррекции спондилодеза состоит в том, чтобы восстановить ширину диска и отверстия, уменьшить давление на нервные ткани и стабилизировать пояснично-крестцовый сустав с помощью штифтов или винтов. После дистракции фиксация



достигается за счет погружения концов штифтов или головок винтов в полиметилметакрилат, который действует как внутренний фиксатор вдоль дорсальной части пояснично-крестцового отдела позвоночника. Эта процедура может быть совмещена с дорсальной ламинэктомией (Slocum B., Devine T., 1986). В технике дорсального перекрестного пиннинга штифты вводятся поперечно через основание остистого отростка L7, через фасеточные суставы L7-S1 в крылья подвздошной кости. Этот метод зависит от целостности остистого отростка L7, поэтому дорсальная ламинэктомия может быть сосредоточена только на S1. Осложнением техники фиксации может быть несостоятельность имплантата (Bagley R., 2003).

Пояснично-крестцовая фиксация с помощью винта и стержня направлена на выравнивание и слияние тел позвонков. У собак с DLSS часто встречается вентральный подвывих S1, поэтому фиксация с помощью транспедикулярных винтов и стержней корректирует нестабильность пояснично-крестцового отдела. Технику можно комбинировать с дорсальной ламинэктомией. После операции имплантаты можно визуализировать с помощью рентгенограмм, КТ и / или МРТ (Hoogendoorn R.J., Helder M.N. et al., 2008; Yang J.Y., Lee J.K. et al., 2008).

L. De Risio, N.J. Sharp et al. (2001) описали хирургическую операцию по исправлению DLSS со штифтами через остистый отросток L7, фасеточные суставы, крестец и крылья подвздошной кости. Общий краткосрочный прогноз, как правило, от хорошего до отличного. Сообщалось об изменении клинических признаков у 69-93% собак, подвергшихся хирургическому лечению. Однако в отдаленные периоды клинические признаки повторяются у 3-37% оперированных собак (Linn L.L., Bartels K.E. et al., 2003). Эти неблагоприятные исходы могут быть связаны с нестабильностью пояснично-крестцового отдела после декомпрессивной процедуры и ускорением дегенеративных изменений (Danielsson F., Sjostrom L., 2016).

Описано несколько техник пояснично-крестцовой фиксации (Slocum B., Devine T., 1986; De Risio L., Sharp N.J. et al., 2001; Linn L.L., Bartels K.E. et al.,

2003; Sharp N.J.H., Wheeler S.J., 2005; Meij B.P., Suwankong N. et al., 2007), некоторые из которых прошли клиническую оценку с адекватным последующим наблюдением. В. Slocum, T. Devine et al. (1986) описали технику distraction-слияния, которая заключалась в увеличении пояснично-крестцового пространства и отверстий МПД, снятии давления на нервные корешки и стабилизации пояснично-крестцового соединения путем введения штифтов у основания L7 остистого отростка через фасеточные суставы в крестец и крылья подвздошной кости. S.L. Ullman, R.J. Boudrieau et al. (1993) описали модифицированную технику для восстановления и исправления перелома / вывиха пояснично-крестцового соединения у 6-ти собак. K.R. Gurr, P.C. McAfee et al., (1988), T.A. Zdeblick (1993), J.N. Gibson, G. Waddell (2007) в своих исследованиях применяли многочисленные методы спинномозговой фиксации, а биомеханические исследования показали, что фиксация транспедикулярными винтами превосходит другие методы стабилизации поясничного сегмента позвоночника. Фиксация транспедикулярного винта-стержня связана с измененной биомеханической функцией соседнего сегмента L6-L7 позвоночника. Несмотря на то, что фиксация пояснично-крестцового соединения обеспечивает дополнительную стабилизацию декомпрессированного сегмента позвоночника, она снижает подвижность позвоночного сегмента L7-S1 (Meij B.P., Suwankong N. et al., 2007). Следовательно, увеличивается нагрузка на соседние межпозвонковые диски L6-L7 и фасеточные суставы, что, в свою очередь, может привести к дегенеративным изменениям в сегменте позвоночника L6-L7 (MacDougall J., Perra J. et al., 2003).

Дорсальная ламинэктомия и частичная дискэктомия приводят к клиническому улучшению у 66,7-96,5% собак (Meij B.P., Bergknut N., 2010). При этом, ламинэктомия и дискэктомия снижают стабильность пояснично-крестцового сочленения (Smolders L.A., Voorhout G. et al., 2012), тем самым ускоряя развитие дегенеративных изменений. Кроме того, постоянная подвижность способствуют более высокому риску осложнений (Jones J.C., Davies S.E. et al., 2008; Jeffery N.D., Levine J.M. et al., 2013). Однако биомеханическая

оценка пояснично-крестцового отдела позвоночника у собак показала достаточную стабильность пояснично-крестцового сустава после фиксации ножки винтом-стержнем (Meij В.Р., Bergknut N., 2010). Оценка фиксации транспедикулярного винта-стержня в исследовании на 3-х (Smolders L.A., Voorhout G. et al., 2012) и на 12-ти собаках с тяжелым дегенеративным пояснично-крестцовым стенозом (Tellegen A.R., Willems N. et al., 2015) выявило улучшение клинических признаков и функции тазовых конечностей относительно предоперационного состояния. Однако отмечают длительное время операции путем фиксации транспедикулярного винта-стержня и риск осложнений, что связывают с отсутствием вентральной стабилизирующей конструкции.

Фиксация с помощью межпозвонкового спондилодеза может быть достигнута после имплантации межпозвоночного кейджа. Этот метод чаще использовался у собак для лечения DAWS (Da Silva A.C., Bernard F. et al., 2010; Steffen F., Voss K. et al., 2011). Клинические исследования показали улучшение состояния в неврологии после дистракции / спондилодеза шейного отдела позвоночника с использованием межпозвонковой клетки (Da Silva A.C., Bernard F. et al., 2010; Steffen F., Voss K. et al., 2011; Teunissen M., Van der Veen A.J., 2017). M. Teunissen, A.J. van der Veen (2017) показали влияние титанового каркаса как автономного устройства на биомеханическую стабильность пояснично-крестцового отдела позвоночника. N. Willems, R.F.M.R. Kersten et al. (2018) описывали сегментарную дистракцию при дегенеративном пояснично-крестцовом стенозе, G.K. Toni, B. Oxley et al. (2021) изучали точность установки винтов-ножек в пояснично-крестцовой области собак с использованием 3D-печати. P. Beer, В.Н. Park et al. (2020) оценивали влияние изготовленной по индивидуальному заказу трехмерной печатной инструкции для сверления на точность установки винта в пояснично-крестцовых позвонках. J. Mrkovacki, S. Srzentic Dražilov et al. (2021) применили терапию спонтанно возникающего дегенеративного пояснично-крестцового стеноза у собак с использованием аутологичной жировой ткани.

L. Golini, P.R. Kircher et al. (2014) сообщают, что трансартикулярная винтовая фиксация в сочетании с дорсальной ламинэктомией и частичной дискэктомией была клинически эффективной у 76% собак с DLSS и привела к отличному или удовлетворительному техническому результату у 70% собак. Частота технических сбоев (30%) не была статистически связана с клиническим исходом в этой популяции собак.

И.Ф. Вилковыский (2022) сравнивал различные методы коррекции дегенеративного пояснично-крестцового стеноза у собак. 8-ми собакам выполняли оперативное вмешательство по исправлению дегенеративного пояснично-крестцового стеноза методом дорсальной ламинэктомии с последующей стабилизацией L7-S1 винтами 3,5-4,5 мм в диаметре и костным цементом. 24 собаки оперировали методом дорсальной ламинэктомии с установкой транспедикулярной системы L7-S1. В результате проведенных исследований было доказано, что дорсальная ламинэктомия и установка транспедикулярной системы L7-S1 обеспечивает исчезновение клинических признаков стеноза и реабилитацию животного в более короткие сроки послеоперационного периода, при этом данный подход обеспечивает уникальные возможности реоперации в случаях осложнений. В научной литературе есть серьезные разногласия о клинической важности смещения пояснично-крестцового сочленения (Suwankong N., Meij V.P. et al., 2008). Нежелание собак прыгать (73%) и походка короткими шагами (50%) были наиболее частыми клиническими признаками, о которых сообщали владельцы (Hankin E.J., Jerram R.M. et al., 2012).

Данные научной литературы, проанализированные за многие годы, показывают, что совершенствование способов хирургической коррекции, находится в постоянном движении. Но при этом на сегодняшний день все же нет определенного метода, удовлетворяющего всем требованиям операционной коррекции.

### **1.5. 3D-ТЕХНОЛОГИИ. МАТЕРИАЛЫ ДЛЯ ПЕЧАТИ И ЛИТЬЯ ПОЗВОНКОВ**

В предварительном использовании анатомических моделей для хирургического лечения позвоночника P.S. D'Urso, G. Askin et al. в 1999 г., чтобы обеспечить визуальную и тактильную оценку костной анатомии, а также помочь в оценке и понимании патологии, были использованы биомодели для конкретных пациентов. С тех пор биомодели получили более широкое применение в предоперационном рабочем процессе, что позволило хирургам познакомиться с уникальными анатомическими сложностями представленного случая путем визуализации и тактильного манипулирования анатомической копией (Izatt M.T., Thorpe P.L. et al., 2007).

В исследовании W.C.H. Parr, J.L. Burnard et al. (2019) модели позволяют опробовать установку спинномозговых винтов и определить оптимальную траекторию, длину и диаметр винта до операции, что снижает риск ятрогенного нервно-сосудистого повреждения пациента. Сообщалось о других клинических преимуществах, таких как улучшенная диагностика, сокращение времени рентгеноскопии, лучшее общение в хирургической бригаде и более низкая частота смещения винтов по сравнению с использованием традиционной визуализации в предоперационном планировании (Izatt M.T., Thorpe P.L. et al., 2007; Wu Z.X., Huang L.Y. et al., 2011; Guo F., Dai J. et al., 2017).

M.T. Izatt, P.L. Thorpe et al. (2007) обнаружили, что использование трехмерной печати биомодели улучшило хирургические результаты в 78%. Поскольку многие из проведенных исследований являются мелкомасштабными и не контролируются, вероятно, недостаточно доказательств, чтобы должным образом выявить преимущества напечатанных моделей при хирургической подготовке по этим параметрам.

Спинальная хирургия по своей природе опасна из-за деликатного характера окружающей анатомии. Интраоперационные шаблоны, созданные на основе

данных для конкретного пациента, могут снизить риски, связанные с этими процедурами (Provaggi E., Leong J.J. et al., 2017). Педикулярные винты – это метод фиксации, обычно используемый в хирургии позвоночника, поскольку они являются наиболее эффективным способом стабилизации позвонков (Deng T., Jiang M. et al., 2016; Sugawara T., Higashiyama N. et al., 2017) и снижают риск осложнений при правильной установке (Owen B.D., Christensen G.E. et al., 2007). Однако традиционные методы связаны со многими проблемами и несут высокий риск повреждения, что может вызвать потенциально смертельное повреждение сосудов нервной системы (Lu S., Xu Y.Q. et al., 2009). Таким образом, ручное введение на основе анатомических ориентиров на поверхности, которое во многом зависит от опыта хирурга, потенциально нежелательно.

Компьютерная хирургия может использоваться для контроля установки винтов и повышения безопасности этих процедур. Однако эта система очень дорога, сложна в эксплуатации, громоздка, требует длительного обучения, часто требует дополнительного персонала и связана с длительным внутриоперационным временем (Liu K., Zhang Q. et al., 2017). Также существуют проблемы с изменением положения во время операции, что снижает точность этого метода. Использование интраоперационной визуализации увеличивает вредное облучение как для врачей, так и для пациентов (Chen H., Wu D. et al., 2015). Направляющие трехмерные модели могут предложить альтернативу как простой, удобный, недорогой и не требующий сложного оборудования способ повысить точность установки транспедикулярных винтов (Deng T., Jiang M. et al., 2016; Liu K., Zhang Q. et al., 2017; Sugawara T., Higashiyama N. et al., 2017).

Для создания направляющих для винтов биомоделей необходимо выполнить 3D-компьютерную томографию целевых позвонков. Затем с помощью специального программного обеспечения создается 3D-модель, с помощью которой можно определить оптимальную траекторию и размер винта, часто при консультации с хирургом. Наконец, разработан и построен навигационный шаблон с оптимальной траекторией винта, поверхность которого является

обратной по отношению к задней поверхности позвонка, чтобы обеспечить хорошее прилегание и точность установки винта (Shao Z.X., Wang J.S. et al., 2017; Hao J., Nangunoori R. et al., 2018). T. Deng, M. Jiang et al. (2016) предполагают, что это может уменьшить количество осложнений, связанных со временем операции (например, инфекцию) (Liu K., Zhang Q. et al., 2017; Sugawara T., Higashiyama N. et al., 2017). Другие преимущества включают снижение интраоперационного облучения, простоту использования, устранение процедурной субъективности, улучшенное предоперационное планирование и умеренную стоимость по сравнению с другими методами (Lu S., Xu Y.Q. et al., 2009; Chen H., Wu D. et al., 2015; Guo F., Dai J. et al., 2017).

Некоторыми учеными было высказано предположение, что эти направляющие могут быть особенно полезны при более сложной анатомии. В шейном отделе позвоночника асимметрия, огромные различия между пациентами, такие как аномальное течение позвоночной артерии и чувствительный характер окружающих тканей затрудняют достижение успеха в процедуре и, следовательно, возможность использования индивидуализированных руководств (Lu S., Xu Y.Q. et al., 2009; Wu A.M., Wang S. et al., 2014; Sugawara T., Higashiyama N. et al., 2017). Одним из прикладных секторов, где Three-Dimensional Printing (3DP) предлагает большие потенциальные преимущества, является нейрохирургия, в частности хирургия позвоночника. Из-за сложной анатомии позвоночника, а также деликатного характера окружающих структур любая техника, которая может помочь хирургическому планированию и точности процедур, дает возможность улучшить результаты лечения пациентов (Task P., Victor J. et al., 2016).

3D наиболее часто используется в хирургии позвоночника на этапе предоперационного планирования. Полномасштабное стереоскопическое понимание патологии позволяет более детально планировать и моделировать процедуру (Guarino J., Tennyson S. et al., 2007; Goel A., Jankharia B. et al., 2016; Wilcox B., Mobbs R.J. et al., 2017). Оценка сложных патологий на модели решает

многие проблемы, связанные с традиционной 3D-визуализацией, такие как отсутствие реалистичного анатомического представления и связанную с этим сложность компьютерных навыков и методов. В исследованиях Y. Sugimoto, M. Tanaka et al. (2012) говорится, что полезность 3DP увеличивается по мере усложнения патологии, при этом способность хирурга маневрировать моделью полезна для оценки анатомии пациента без необходимости мысленно реконструировать несколько 2D-изображений. Улучшенная визуализация и подготовка, обеспечиваемые использованием индивидуальных моделей, имеют клинические преимущества, при этом чаще всего сообщается о сокращении времени операции и периоперационной кровопотере (Guo F., Dai J. et al., 2017).

Во многих исследованиях (Izatt M.T., Thorpe P.L. et al., 2007; Li C., Yang M. et al., 2015) при различных хирургических процедурах встречаются сообщения о сокращении времени операции на 15-20%. Основные причины сокращения продолжительности операции включали в себя более глубокое понимание патологии, такой как локализация и хирургический доступ, а также облегчение предоперационных решений по инструментам (Baskaran V., Štrkalj G. et al., 2016).

Кроме того, известно о других клинических преимуществах, таких как улучшенная диагностика, сокращение времени рентгеноскопии, лучшая коммуникация внутри хирургической бригады и более низкая частота смещения винтов по сравнению с использованием обычной визуализации в предоперационном планировании (Guo F., Dai J. et al., 2017). M.T. Izatt, P.L. Thorpe et al. (2007) обнаружили, что использование биомодели 3DP улучшило хирургические результаты в 78% случаев, хотя это противоречит данным C. Li, M. Yang et al. (2015), которые не сообщили об изменении частоты осложнений или клинических исходов.

В. Otsuki, M. Takemoto et al. (2016) продемонстрировали, что направляющие напечатанные модели обеспечивают дополнительное преимущество при ревизионной хирургии, когда установка винта затруднена из-за морфологических изменений, вызванных первой операцией. Наиболее частая проблема, связанная с



использованием этих шаблонов – это необходимость препарирования чистой кости. Мягкие ткани должны быть полностью удалены, чтобы шаблон зафиксировался в нужном месте, что может увеличить время операции и интраоперационную кровопотерю (Lu S., Xu Y.Q. et al., 2009; Deng T., Jiang M. et al., 2016; Sugawara T., Higashiyama N. et al., 2017).

## **1.6. ГЕМАТОЛОГИЧЕСКИЕ ПОКАЗАТЕЛИ ПРИ ХИРУРГИЧЕСКИХ ВМЕШАТЕЛЬСТВАХ У СОБАК**

Изучению структурных и функциональных особенностей динамики показателей крови при различных хирургических вмешательствах в ветеринарной медицине посвящено ограниченное число работ, но при этом, даже при незначительных сомнениях в результатах операции, практикующий хирург прибегает к анализам крови и их изучению. Вместе с этим, безусловным для многих исследователей является документальное подтверждение результатов собственной работы, а также корректирующих симптоматических и патогенетических мероприятий. Исследования ученых, практическая ежедневная работа все же демонстрируют весомую потребность в анализе данного аспекта как контроля над состоянием животного, а главное – его показателей в послеоперационный период. Важным остается верная интерпретация полученных данных, позволяющая своевременно оценить демонстрацию физиологической нормы или начала развития патологии. В данном контексте следует отметить большой вклад в развитие оперативной гематологии работы профессора Ю.А. Ватникова (2004-2015) и целой плеяды его учеников, чьи работы явились стартовым капиталом в планировании наших исследований.

Так в своей работе, посвященной функции костного мозга, Ю.А. Ватников (2004) отмечал, что «структурные и функциональные преобразования в органах гемо-иммуногенеза заключаются в изменении площадей иммунокомпетентных зон, в активизации лимфатических фолликулов с выраженным проявлением на 2-

е, 7-е, 14-е и 28-е сутки репаративного процесса. В костном мозге 7-14-е сутки посттравматического периода характеризуются расширением сосудистого русла, усиленной пролиферацией миелоидного и эритроидного ростков кроветворения и клеток ретикулярной стромы».

Позднее, в исследовании Д.А. Ротанова, Ю.А. Ватникова (2007) появляются сведения о гематологических изменениях и морфологических особенностях эритроцитов у собак при травме. Так, было обнаружено, что у животных с периодом стабилизации от травмы до операции 1-2 суток наблюдалось выраженное уменьшение количества эритроцитов, гемоглобина, гематокрита, что говорит о кровопотере. Также было снижено количество нормоцитов и микроцитов, а макроцитов – увеличено. После операции у собак наблюдалось еще более резкое снижение количества дискоцитов, увеличение числа эхиноцитов в 2 раза, стоматоцитов – в 2,1 раза, появились шизоциты. Акантоциты увеличились в 6,5 раз, что говорит о токсическом воздействии на эритроциты детрита раны и ацидотических явлений. У собак с периодом стабилизации 3-4 суток после перелома также авторы наблюдали кровопотерю и токсические изменения, однако динамика структурных и функциональных изменений была не так ярко выражена. Авторы называют этот период периодом относительной стабилизации. Также Д.А. Ротанов (2007) утверждает, что при травматических переломах костной ткани у собак установлено снижение количества эритроцитов, гемоглобина, гематокрита, увеличивается анизоцитоз. Кроме того, изменяется морфология эритроцитов: снижается число нормоцитов, дискоцитов, увеличивается содержание эхиноцитов, стоматоцитов и сфероцитов, мишеневидных клеток, акантоцитов. Появляются шизоциты – клетки, не встречающиеся в нормальной крови, происходит формирование монетных столбиков, что свидетельствует о глубоких метаболических нарушениях в системе крови.

Ю.А. Ватников, Т.Н. Панкратова (2010) в своем исследовании подробно рассмотрели вопросы, связанные с динамикой гематологических показателей после травмы. Эта работа выполнялась на животных, получивших травму в

результате ДТП. В результате исследований автором было обнаружено уменьшение количества эритроцитов в крови на 1-е сутки после травмы, что говорит о большой кровопотере и, вероятно, токсического воздействия раневого детрита. Количество лейкоцитов в исследовании Ю.А. Ватникова (2012) имело несколько отличную от настоящих результатов динамику. На 1-е сутки после травмы наблюдалось снижение количества лейкоцитов с увеличением на 2-3 сутки до уровня воспалительной реакции. Макрофагальная активность также усиливалась по мере развития воспалительной реакции и накопления токсических продуктов в тканях и крови.

В работе Ю.А. Ватникова (2012) состояние эритроцитов оценивали у крыс с переломом бедренной кости до остеосинтеза и после. В результате было обнаружено, что после травмы у животных наблюдалось уменьшение количества нормоцитов (с  $86,5 \pm 2,4\%$  до  $74,9 \pm 3,1\%$ ) и еще большее их снижение после операции ( $69,8 \pm 3,1\%$ ). Количество микроцитов было увеличено после травмы (с  $8,2 \pm 0,6\%$  до  $11,1 \pm 0,9\%$ ), а через сутки после операции – быстрое снижение их концентрации (до  $4,2 \pm 0,8\%$ ). Значение дискоцитов после травмы также было уменьшено (с  $91,5 \pm 3,6\%$  до  $77,0 \pm 3,3\%$ ), еще более они снизились сразу после операции ( $69,6 \pm 2,6\%$ ) и увеличились только в динамике восстановительного периода ( $78,2 \pm 3,6\%$  на 3-и сутки и  $88,6 \pm 3,2\%$  на 5-е сутки). В свою очередь, после травмы наблюдалось увеличение числа эхиноцитов (с  $6,2 \pm 0,3\%$  до  $12,3 \pm 1,6\%$ ), которые после остеосинтеза увеличились до  $15,1 \pm 1,1\%$ . Аналогичная картина наблюдалась и по стоматоцитам. Данные результаты показывают, что травматическое воздействие на организм животных вызывает структурные изменения в эритроцитах. В другом исследовании Ю.А. Ватников (2012) изучал воздействие травмы на морфологию эритроцитов у собак, в результате которого было выявлено снижение количества лейкоцитов в 2 раза по сравнению с контролем в 1-е сутки после травмы. К окончанию исследований значение лейкоцитов вернулось к сравнимому с физиологическим показателем.

В.В. Анников (2006) в своем исследовании утверждает, что при хирургической травме в организме животных возникает ряд адаптационно-компенсаторных реакций, что выражается лейкоцитозом (обычно на первые сутки после операции), а изменения в нейтрофильной группе (появления незрелых форм) свидетельствуют о тяжести травматической болезни. В.В. Анников, Е.А. Якимчук (2011) исследовали влияние травмы на организм животных. В эксперименте участвовали две группы кроликов, которым был смоделирован флекссионный перелом костей голени и затем установлен аппарат внешней стержневой фиксации. Первой группе кроликов, помимо антибиотикотерапии и санации остеофиксаторов перекисью водорода, дополнительно вводили кафорсен. В ходе эксперимента было выяснено, что уровень эритроцитов в обеих группах был в пределах физиологических значений. Уровень лейкоцитов, в свою очередь, сначала увеличился относительно контроля, а к концу эксперимента вернулся в диапазон референса в первой группе и превысил исходный уровень во второй группе. Авторы сделали вывод о сохранении воспалительного процесса у кроликов из второй группы. Уровень гематокрита и гемоглобина значительно упал на 3-и сутки операции в обеих группах. Более интенсивная динамика восстановления данных показателей наблюдалась у кроликов, принимавших кафорсен (Анников В.В., Якимчук Е.А., 2011).

Похожие результаты наблюдаются и в работе В.В. Дервянченко (2015). В своем исследовании он проводил оценку влияния наномодифицированного диоксида титана, из которого были изготовлены остеофиксаторы, на гематологические и биохимические показатели организма. В итоге было выяснено, что динамика показателей гематологического и биохимического исследований на протяжении всего эксперимента незначительно отличалась у животных различных групп и соответствовала стадиям развития травматической болезни. В лейкограмме значительных отличий автором также не отмечено.

В.В. Анников, Н.Ю. Старченко (2015) проводили оценку динамики гематологических показателей при лечении гипотрофического псевдоартроза у

собак методом туннелизации, в результате чего пришли к выводу, что гипотрофический псевдоартроз сопровождается незначительными воспалительными явлениями.

Ю.А. Ватников, С.В. Позябин с соавт. (2022) пишут, что после оперативного вмешательства при завороте желудка у собак в крови у больных животных наблюдалась анемия, появлялись патологические формы эритроцитов, такие как акантоциты, шизоциты, а дискоциты и нормоциты снижались по сравнению с контролем. Похожие выводы встречаются в исследованиях А.А. Голевой Ю.А. Ватникова (2014) и В.В. Сазоновой Е. Ю. Боженовой (2015). В другом исследовании Е.Ю. Боженовой, В.В. Сазоновой с соавт. (2015) есть данные, что травматическая болезнь оказывает негативное влияние на структуру эритроцитов, приводит к анемии. Так, в результате эксперимента у больных животных было отмечено снижение количества нормоцитов в течение всего периода наблюдений. После проведения операции снижение количества нормоцитов к 3-м суткам составило  $62,7 \pm 2,4\%$ , позднее на 7-е сутки их количество снизилось еще больше и было в 1,6 раза ниже по сравнению с контролем. В свою очередь, значение микроцитов наоборот, сначала возросло до  $14,8 \pm 0,7\%$  при норме в  $12,3 \pm 0,5\%$ , а к 15-м суткам составило  $14,8 \pm 1,1\%$ . Количество макроцитов на первичном приеме составило  $14,2 \pm 2,6\%$ , на 11-е сутки было  $54,5 \pm 2,3\%$ . Авторами также было выявлено повышенное количество таких форм эритроцитов как акантоциты, шизоциты, стоматоциты, сфероциты, что объяснялось воздействием низкого уровня рН, влиянием белков острой фазы, а также особыми свойствами липидного бислоя мембраны и белкового каркаса, их составом, структурой, внутренней вязкостью клетки, которая зависит от концентрации и физико-химических свойств гемоглобина.

Таким образом, врожденные аномалии развития позвонков встречаются у собак довольно часто. Многие аномалии позвоночника не вызывают явного неврологического заболевания и выявляются как случайные находки при рентгенографии или компьютерной томографии. У животных с неврологическими

заболеваниями любая мальформация позвоночника, которая наблюдается в области нейроанатомической локализации, должна быть тщательно исследована для установления ее клинического значения. Несмотря на то, что тяжелые пороки развития могут привести к ухудшению качества жизни и эвтаназии, существует большое количество состояний, которые поддаются хирургическому лечению. Недавние достижения в области визуализации и хирургических методов улучшили понимание и лечение этих заболеваний. Анализ литературных данных даёт характеристику различных хирургических операций, проводимых собакам с заболеваниями позвоночника. Однако стоит отметить, что у каждого метода есть как преимущества, так и недостатки, именно потому поиск альтернативных методик остается актуальным.

## **II. ОСНОВНОЕ СОДЕРЖАНИЕ РАБОТЫ**

### **Глава 2. МАТЕРИАЛЫ И МЕТОДЫ ИССЛЕДОВАНИЯ**

#### **2.1. Материалы исследования**

Работа выполнена в департаменте ветеринарной медицины аграрно-технологического института ФГАОУ ВО «Российский университет дружбы народов имени Патриса Лумумбы». Клиническая часть выполнена в ООО Сеть ветеринарных центров «МедВет» и «ВетПрофАльянс» в период с 2014 по 2023 гг. За данный период в клиники поступило 128465 животных с различными неврологическими симптомами. Нами были проанализированы истории болезней животных с неврологическими симптомами. Из 128465-ти животных, поступивших с различными неврологическими симптомами, 9,8% (12657 из 128465-ти) было выполнено МРТ и/или КТ позвоночного столба. По результатам исследований у 29,6% (375 из 12657-ми) животных были выявлены патологии в шейном отделе позвоночного столба. У 1,4% (178 из 12657-ми пациентов) установлен диагноз атланта-аксиальная нестабильность (ААН). В последующем 120-ти животным была выполнена операция. В 58-ми наблюдениях операция не была выполнена вследствие отказа владельцев или нестабильного состояния животного на момент обследования или по ряду других причин. Патология каудальной части шейного отдела позвоночного столба (Вобблер синдром) диагностирована у 167-ми (1,3% от общего количества исследований) собак. Прооперировано из них 75 собак, в остальных случаях диагноз либо не имел клинических признаков, либо владельцы отказывались от проведения операции. Кифотические изменения грудного отдела позвоночного столба выявлены у 3,5% (453 из 12657-ми) пациентов. При этом операция была показана при наличии клинических симптомов и согласии владельцев в 55-ти случаях. Патология в крестцово-поясничном сегменте выявлены у 36,2% (4586 из 12675-ми) собак. Операция была проведена лишь у 75-ти собак, т.к. в большинстве наблюдений

пояснично-крестцовый стеноз был выявлен как случайная находка и не имела клинической симптоматики. В исследовании учитывали имеющийся мировой и собственный опыт, отраженный в патентах. На каждой области позвоночного столба нами выполнено и проанализировано по 2-3 способа хирургической коррекции, содержащих в себе известные рутинные хирургические практики и новые методы, не получившие пока широкого распространения (табл. 2.1.1).

Перед операцией всем животным проводили сбор анамнеза, клиническое и неврологическое обследование, посредством которого определяли стадию заболевания (табл. 2.1.2-2.1.3). При сборе анамнеза животных, имеющих раннее травму, которая привела к поставленному диагнозу, удаляли из исследования.

При неврологическом обследовании животных с ААН оценивали двигательную функцию конечностей, ориентацию в пространстве, наличие/отсутствие болевого симптома при флексии/экстензии головы, наличие проприорецепции грудных и тазовых конечностей. У всех животных была сохранена глубокая болевая чувствительность. У собак с дискогенным Вобблер синдромом самым частым клиническим симптомом была раскоординация, оценивали постановочные рефлексy, оценивали боль или дискомфорт при поднятии шеи наверх. Проверляли коленный и сгибательный рефлексy, оценивали состояние мышц грудных и тазовых конечностей. При длительном течении болезни и/или 4-ой степени заболевания выявляли атрофию мышц грудного пояса. Патология у некоторых пациентов проявлялась в виде монопареза одной из грудных конечностей. У собак с кифозом грудного отдела позвоночного столба визуально, как правило, определялось искривление в патологическом отделе, парапарезом тазовых конечностей, нередко симптоматика сопровождалась болью при пальпации грудного отдела, а также снижением проприорецепции тазовых конечностей. При пояснично-крестцовом стенозе оценивали двигательную функцию тазовых конечностей, проприорецепцию тазовых конечностей, наличие/отсутствие болевого симптома при разгибании ТБС, загибании хвоста,



пальпации пояснично-крестцового отдела. Оценивали коленный и сгибательный рефлексы, наличие/отсутствии гипотрофии заднебедренной группы мышц.

**Таблица 2.1.1. Хронология совершенствования операций в зависимости от региона позвоночного столба, способа оперативного вмешательства и количества животных**

Сегмент позвоночного столба	Группа пациентов		Вид операции	Кол-во по группе	Общее кол-во по сегменту
ААН (С1-С2)	Группа 1	Группа 1-1	Дорсальный доступ с 1 проволочными серкляжами и костным аутотрансплантатом	3	120
		Группа 1-2	Дорсальный доступ с 3 проволочными серкляжами и костным аутотрансплантатом	27	
	Группа 2		Вентральная фиксация винтами и костным цементом	90	
Вобблер синдром (С5-С6-С7)	Группа 3		Стабилизация винтами и костным цементом и межпозвонковый кейдж	40	75
	Группа 4	Группа 4-1	Транспедикулярный фиксатор и межпозвонковый кейдж	4	
		Группа 4-2	Пластина с винтами с угловой стабильностью и межпозвонковый кейдж	31	
Кифоз (кифосколиоз) грудного отдела (Т 5-6-7)	Группа 5		Дорсальный доступ со стабилизацией винтами/спицами и костным цементом	30	55
	Группа 6	Группа 6-1	Трансторакальный доступ со стабилизацией винтами и костным цементом	6	
		Группа 6-2	Трансторакальный доступ со стабилизацией транспедикулярной системой с одной балкой	8	
		Группа 6-3	Трансторакальный доступ со стабилизацией транспедикулярной системой с двумя балками	11	
Пояснично-крестцовый синдром (L7-S1)	Группа 7		Стабилизация винтами и костным цементом	30	75
	Группа 8		Стабилизация транспедикулярным фиксатором	45	

Для градации неврологического дефицита позвоночного столба применяли шкалу T.M. Ryan, S.R. Platt et al. (2008). Стадию неврологического дефицита определяли по методике N.J. Sharp, S.J. Wheeler (2004).

**Таблица 2.1.2. Градация неврологического дефицита для шейного отдела позвоночного столба**

<b>Степень неврологического дефицита</b>	<b>Характеристика неврологического дефицита</b>	<b>Симптомы</b>
0	Неврологический дефицит отсутствует	Нормальная походка, отсутствие неврологического дефицита
1	Боль в области шеи	Скованность походки, боль при поднятии/опускании шеи
2	Проприорецептивный дефицит или хромота на грудные конечности	«шаркающая походка», снижение проприорецепции грудных или грудных и тазовых конечностей
3	Атаксия	Болевой синдром, легкое нарушение пастуральных рефлексов, большую часть времени походка нормальная
4	Амбулаторный парез	Выраженное нарушение походки, с выраженным нарушением постуральных рефлексов
5	Неамбулаторный парез	Полное отсутствие опороспособности на грудные и тазовые конечности, полное отсутствие постуральных рефлексов, наличие глубокой болевой чувствительности

**Таблица 2.1.3. Градация неврологического дефицита для грудопоясничного и пояснично-крестцового отделов**

<b>Степень неврологического дефицита</b>	<b>Характеристика неврологического дефицита</b>	<b>Симптомы</b>
0	Неврологический дефицит отсутствует	Нормальная походка, отсутствие неврологического дефицита
1	Атаксия легкой степени	Болевой синдром, легкое нарушение пастуральных рефлексов, большую часть времени походка нормальная
2	Умеренная и устойчивая атаксия	Болевой синдром, нарушение походки, перекрещивание лап, умеренное нарушение постуральных рефлексов
3	Умеренный амбулаторный парез	Выраженное нарушение походки, с выраженным нарушением постуральных рефлексов

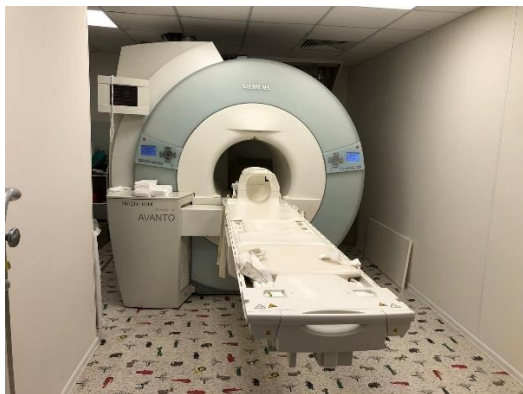4	Параплегия с сохранением глубокой болевой чувствительности	Полное отсутствие опороспособности на тазовые конечности, волочение тазовых конечностей, полное отсутствие постуральных рефлексов, наличие глубокой болевой чувствительности
5	Параплегия с потерей глубокой болевой чувствительности	Полное отсутствие опороспособности на тазовые конечности, отсутствие постуральных рефлексов, отсутствие глубокой болевой чувствительности.

Диагноз подтверждали комбинацией методов, включающих клиническое и неврологическое обследование, а также специальные методы исследования, такие как рентгенографию, магнитно-резонансную и компьютерную томографию, обеспечивающих как объективную оценку пораженной зоны, так и позволяющих спланировать хирургическое лечение, а также тактику послеоперационного периода.

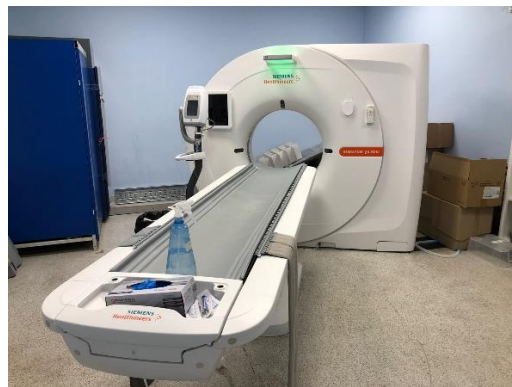## 2.2. Методы исследования

Оперативное вмешательство в области позвоночного столба осуществляли с соблюдением правил асептики и антисептики в специализированных операционных ООО «МедВет» и «ВетПрофАльянс». Стерилизацию инструментария и имплантов проводили методом автоклавирования, стерилизацию операционной проводили озонатором медицинским. Для фиксации позвонков применяли импланты компании VS ([www.vetsystems.ru](http://www.vetsystems.ru)), костный цемент (Synicem 1G, содержание Метакрилата 98,8%, 40г Этилен оксида, 0,5 г Гентамицина).

Для оперативного вмешательства использовали специализированную операционную комнату, хирургические светильники, оптику с 5-ти и 26-ти кратным увеличением, биполярный электрокоагулятор, специализированный операционный стол с возможностью наклона в разных плоскостях, интраоперационно применяли рентгеноскоп (С дуга), до и после операции использовали МРТ, КТ, рентген (рис. 2.2.1-2.2.12).



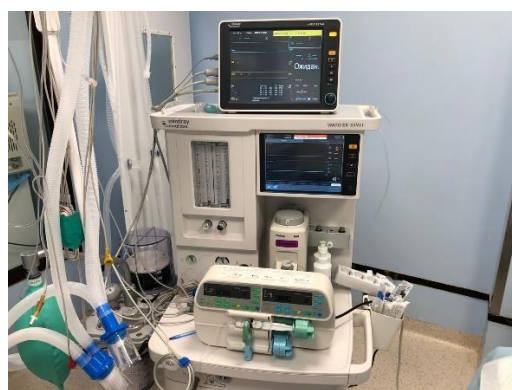**Рис. 2.2.1. МРТ аппарат Siemens magnetom espree, 1.5 Тесла**



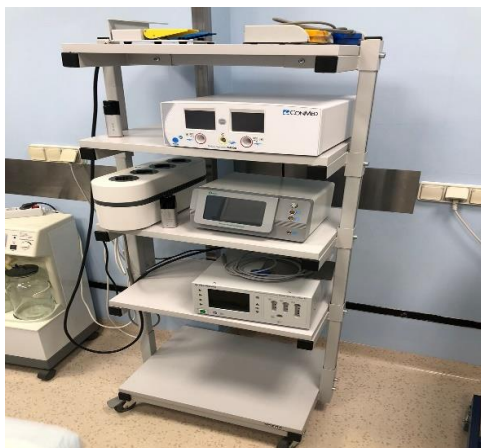**Рис. 2.2.2. КТ аппарат Siemens Somatomedion go.Now 16 срезов**



**Рис. 2.2.3. Стерилизатор паровой Tanzo-E23**



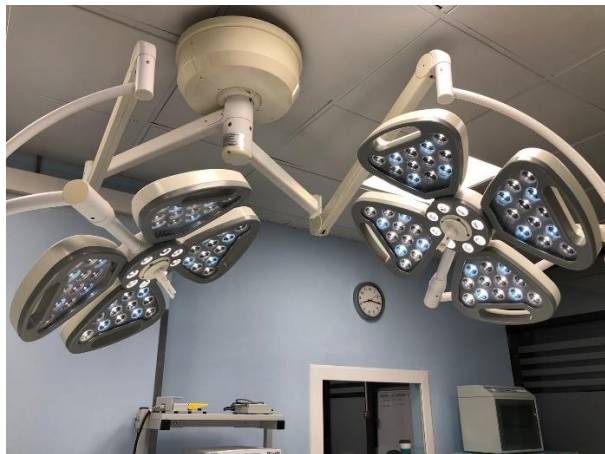**Рис. 2.2.4. Аппарат ИВЛ Mindray WATO-EX 35Vet**



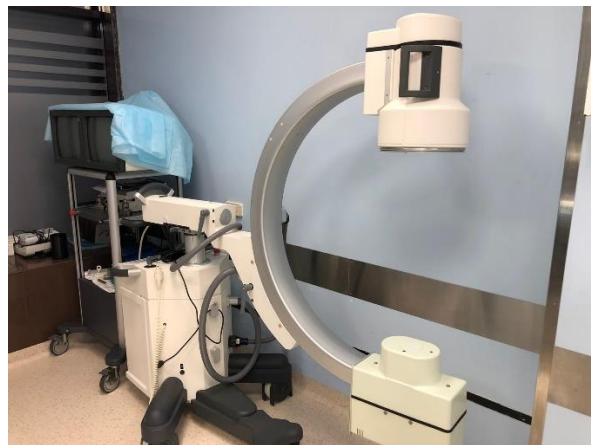**Рис. 2.2.5. Электрокоагулятор ЭХВЧ – 300-03 ЭФА-М**



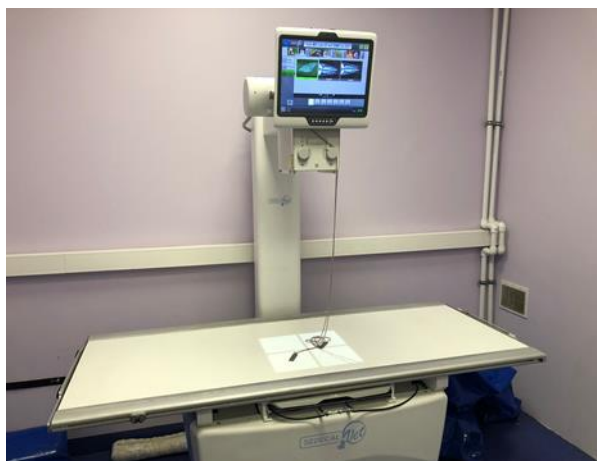**Рис. 2.2.6. Прибор Д-р Ким, с оптикой X5**



**Рис. 2.2.7. Операционная лампа  
Flower-Med FL 100/700**



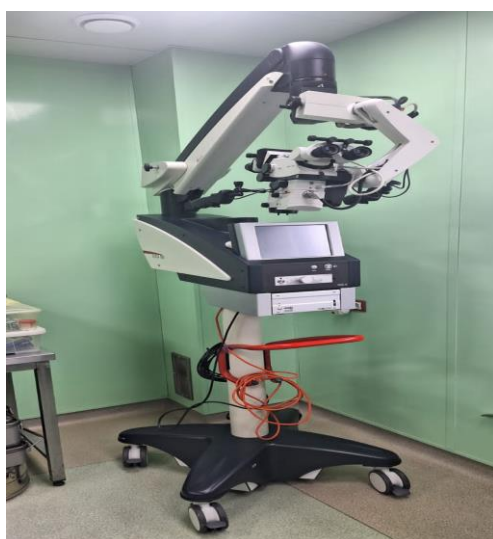**Рис. 2.2.8. С дуга Canon electric E58**



**Рис. 2.2.9. Рентгеновский аппарата  
Toshiba E7239X**



**Рис. 2.2.10. Хирургический стол  
JIECANG Li 4 d**



**Рис 2.2.11. Микроскоп Лейка525,  
увеличение X26**



**Рис 2.2.12. Озонатор для дезинфекции**

Всем животным выполняли рентгенографию, 115-ти компьютерную томографию, 87-ми – магнитно-резонансную томографию. При обращении с обследуемыми животными соблюдали: «Правила проведения работ с использованием экспериментальных животных» (Приказ Министерства высшего и среднего специального образования СССР № 742 от 13.11.1984 г.) и «Директивы 2010/63/EU Европейского парламента и Совета Европейского Союза по охране животных, используемых в научных целях».

Клинические исследования проводили с учетом требований, изложенных в рекомендациях Е.Б. Бажибиной, А.В. Коробова с соавт. (2004), Б.В. Уша, И.М. Белякова (2019).

Рентгенографию проводили на аппарате Toshiba E7239X с экспозицией 15-20 МА, фокусное расстояние 100 см. МРТ отделов позвоночного столба аппарате Siemens magnetom espreo, 1.5 Тесла. КТ на аппарате – Siemens Somatom definition AS16 срезом. Животных, имеющих схожую патологию и схожий указанный метод оперативного вмешательства, но имеющих в анамнезе травму, из данного исследования исключали. В зависимости от необходимости учитывали дифференциальный диагноз и поражения органов посредством УЗИ-аппарата Mindray DC7, с частотой 10 МГц на линейном датчике и 6.5 МГц на микроконвексом датчике, эффективность которого подтверждена в различных источниках литературы (Барр Ф.Л., 2010; Паршин В.С., Тарасова Г.Л. с соавт. 1999; Ягников С.А., Митин В.Н. с соавт., 2002; Зуева Н.М., 2003; Зорин Я.П., Бойцова М.Г. с соавт., 2014, 2015; Руденко А.А., Ватников Ю.А. с соавт., 2021).

Гематологические исследования проводили на автоматическом ветеринарном гематологическом анализаторе «Dymind DF50». Отбор проб крови производили из периферических вен конечностей объемом 1,5-2,0 мл (VanHaafden K.A., Forsythe L.R.E. et al., 2017; Schütter A.F., Tünsmeier J. et al., 2017). В качестве антикоагулянта использовали ЭДТА (Миллс Д.Н., 2005). Биохимические исследования выполняли на автоматическом биохимическом анализаторе DIRUI



CS-T240 (Уиллард М., Тведтен Г. с соавт., 2004; Azevedo P.S., Polegato B.F. et al., 2016; Williams A.C., Craig K.D., 2016).

Общее количество проб крови составило 620. Из них: при операциях ААН – 246; при операции Волбблер – 201; операции при кифозе – 84 и при пояснично-крестцовом синдроме – 89.

Анестезиологическое пособие выполняли штатные анестезиологи сети клиник, включающее премедикацию, вводный и базовый газовый наркоз. Собак оперировали при достижении хирургической стадии наркоза. Пациентам перед операцией за 15-20 минут перед общей анестезией устанавливали внутривенный катетер 12-22 G в v. saphena, в зависимости от размера пациента (Smith D.N., Bonagura J.D. et al., 2012; Pouliopoulos J., Chik W. et al., 2013; Shelby A.M., Carolyn M.K., 2013). Интубацию осуществляли эндотрахеальной трубкой Merfi с помощью ларингоскопа Ri-integral Macintosh Riester (Germany) с изогнутым клинком и фиброоптическим освещением (Ксенон 3,5 Вт) (Castonguay M.C., Wang Y. et al., 2013; Lindsey Snyder B.C., Johnson A.R. et al., 2014; Ramsey D., Fleck T. et al., 2014).

Мониторинг пациента осуществлялся на наркозно-дыхательном аппарате MindrayWatoEX-35, на ветеринарном мониторе EcoMedEPM-50. Мониторинг сердечного ритма и ЧСС осуществляли на мониторе EcoMed-50.

В анестезиологический протокол на каждого животного, которому выполняли операцию, фиксировали дозы препаратов для премедикации, вводной индукции и поддерживающей анестезии, исходя из массы животного и показателей интероперационного мониторинга. Во время оперативного вмешательства в качестве средств поддержки гемодинамики животным проводили инфузионную терапию раствором Рингера 5 мл/кг/час (Harvey R.C., William J. et al., 2007) с помощью одноканального шприцевого насоса BYZ-810 DVet для собак живой массой до 10 кг и с помощью инфузионного насоса BYZ-820 DVet для собак массой более 10 кг.

Физиотерапию – плавание, ходьба по движущейся водной дорожке – назначали на 10-е сутки послеоперационного периода сроком 10-15 суток (рис. 2.2.13-2.2.14).



**Рис 2.2.13. Физиотерапия в раннем послеоперационном периоде**



**Рис 2.2.14. Занятия на водной беговой дорожке в раннем послеоперационном периоде**

**Исследование показателей крови.** Венозную кровь брали на первичном приеме, далее на 1-3 сутки. При выявлении послеоперационных осложнений, которые появлялись к 3-м суткам, следующее взятие крови осуществляли на 9-11 сутки после операции, при отсутствии осложнений – на 12-15 сутки. И затем у всех животных последнее взятие крови было на 27-30 сутки после операции. При гематологическом исследовании крови учитывали количество лейкоцитов, а также форменные элементы белой крови. При необходимости готовили мазки крови, окрашенные гематоксилином и эозином (микроскопы: «Olympus-CX31» (Япония)) (Миллс Дж.Н. 2005). Для биохимического исследования сыворотки крови использовали вакуумные пробирки с активатором свертывания. Сыворотку получали путем центрифугирования при 2 тыс. об./мин в течение 10 минут.

Проводили подсчет числа эритроцитов (RBC), уровень гемоглобина (HGB), гематокрит (HCT); MCV (средний объем эритроцита); MCH (среднее содержание гемоглобина в эритроците); MCHC (средняя концентрация



гемоглобина в эритроците); RDW (ширина распределения эритроцитов по объему). Наряду с этим, проведены исследования тромбоцитов (PLT).

Эритрограмму производили на гематологическом анализаторе PCE-90 (ERMAINC). Средний объём эритроцита (MCV) вычисляется по формуле как отношение гематокрита к количеству эритроцитов, измеряется в фемтолитрах (10-15/л). Один фемтолитр равен одному кубическому микрометру (одна миллионная часть метра), рассчитывается по формуле:  $MCV = HCT \times 10 / RBC$  (фл). Среднее содержание гемоглобина в эритроците (MCH) отражает, сколько гемоглобина в среднем содержится в одном эритроците. Измеряется в пикограммах (одна триллионная часть грамма,  $10^{-12}$ ) на эритроцит и рассчитывается как отношение гемоглобина к количеству эритроцитов, соответствует цветному показателю, который использовался ранее для отражения содержания гемоглобина в эритроцитах и рассчитывается по формуле:  $MCH = HGB \times 10 / RBC$  (пг). Средняя концентрация гемоглобина в эритроцитах (MCHC) – показатель насыщения эритроцита гемоглобином, в отличие от MCH характеризует не количество гемоглобина в клетке, а «плотность» заполнения клетки гемоглобином, рассчитывается как отношение общего гемоглобина к гематокриту – объему, который занимают эритроциты в кровяном русле. Он измеряется в граммах на литр и является наиболее чувствительным показателем при нарушениях образования гемоглобина. Рассчитывается по формуле:  $MCHC = HGB \times 100 / HCT$  (г/дл). Распределение эритроцитов по объему (RDW) измеряли в процентах, тест показывает, насколько объём эритроцитов отклоняется от среднего, показывая разницу между самым маленьким и самым большим эритроцитом (Долгов В.В., Луговская С.А. с соавт., 2001; Ватников Ю.А., 2002; Недобежкова Е.Ю., Ватников Ю.А., 2013; Попова И.А., 2021).

В исследовании показателей ликвора использовали собак, которым выполняли оперативное вмешательство в области позвоночного столба. Для определения референсных значений нами было отобрано 5 клинически здоровых

собак различных пород в возрасте от 6-ти мес. до 2-х лет живой массой от 2-х до 12-ти кг. Общее количество проб ликвора в послеоперационный период - 35.

Ликвор у собак отбирали из субокципитальной и люмбальной цистерны с соблюдением мер асептики и антисептики в объеме до 1 мл на 5 кг живой массы со скоростью не быстрее 1 мл/30 сек, первые 1-5 капли не отбирали в пробирки для удаления «путевой» крови. Пробы ликвора отбирали в две стерильные пробирки эппендорф. В первую пробирку отбирали ликвор для органолептического и биохимического исследования. Во вторую пробирку отбирали ликвор со стабилизатором (1 капля 10% формалина на 1-2 мл ликвора) для определения цитоза. Исследование ликвора выполняли в течение 30 минут после взятия.

Мазок ликвора на цитологическое исследование выполняли по методу С. Rusbridge (1997). Для приготовления мазка ликвора применяли: чистое предметное стекло, фильтровальную бумагу размером с предметное стекло с круглым отверстием, стерильный «инсулиновый» шприц, острое стерильное лезвие, две канцелярские скрепки. Далее носик шприца обрезали. Затем на предметное стекло укладывали фильтровальную бумагу с отверстием посередине стекла. Далее шприц устанавливали на фильтровальную бумагу так, чтобы просвет шприца совпадал с отверстием в фильтровальной бумаге, и конструкция фиксировалась канцелярскими скрепками. Свежий ликвор из эппендорфа медленно (по капле) переливали в цилиндр, при этом фильтровальная бумага впитывала в себя воду, а клетки задерживались на стекле в пределах прорезанного «окошка». Исходный объем ликвора для этой процедуры лимитирован влагоемкостью фильтровальной бумаги. Далее разбирали конструкцию, аккуратно снимали и утилизировали фильтровальную бумагу, высушивали готовый препарат на воздухе и окрашивали по методу Diff-Quick с использованием набора реагентов для быстрого дифференцированного окрашивания биопрепаратов («ДИАХИМ-ДИФФ-КВИК») по ТУ 9398-066-27428909-2012 (ООО «НПФ «АБРИС+», Россия). Просмотр клеток в мазках осуществляли в световом

микроскопе «Olympus-CX31» (Япония) при увеличении  $\times 400$  Органолептические исследования, такие как цвет, прозрачность ликвора и наличие фибринозной пленки, ксантохромию определяли визуально. Химические исследования на определение количества белка, глюкозы, хлора, кислотности определяли с помощью тест-систем (ДИАХИМ-ЛИКВОР; Эколаб-Клиника-СМЖ). Для постановки реакций Панди и Нонне-Апельта применяли специализированный набор реагентов для клинического анализа спинномозговой жидкости «Диахим-Ликвор» по ТУ 9398-067-27428909-2012 (ООО «НПФ «АБРИС+», Россия). Для определения цитоза в ликворе использовали реактив Самсона, который предотвращает цитолиз клеток в течение нескольких часов. Уксусная кислота, которая содержится в реактиве, растворяет эритроциты, фуксин окрашивает ядра клеток в интенсивный красный цвет, что облегчает счет клеток и их дифференцирование. Посчет производили в камере Фукса-Розенталя («Heinz Hering», Германия): не меняя горизонтального положения, камеру поместить на столик микроскопа. Подсчет клеток производить во всей сетке при малом увеличении микроскопа (окуляр 15х, объектив 8х). При очень большом количестве клеток допускается подсчет половины сетки с последующим умножением результатов на 2.

Учет результатов: Количество клеток в 1 мкл рассчитать по формуле (1):

$$X = \frac{A \times 11}{3,2 \times 10}, \text{ т.е. } \frac{A}{3,0} \quad (1),$$

где А – количество клеток во всей камере; 3,2 – объем камеры, мкл;

11/10 – степень разведения спинномозговой жидкости реактивом Самсона.

Определение содержания белка. Качественный анализ (реакция Панди):

Приготовление реактива Панди: карболовую кислоту (2,5 г) растворить в 25 мл воды дистиллированной при активном перемешивании и поместить в термостат при 37°C на сутки. В течение этого времени жидкость необходимо несколько раз перемешать. Далее реактив оставить на 1 сутки при температуре 18-25°C. Прозрачная надосадочная жидкость и является реактивом Панди.

хранить при температуре 18-25°C в темном месте в течение срока годности набора. При снижении температуры реактив мутнеет, при подогревании становится прозрачным и пригодным к использованию (на предметное стекло налить 2 капли реактива Панди, сбоку поместить 1-2 капли спинномозговой жидкости, так чтобы обе жидкости слились. Через 2 минуты визуалью на темном фоне учесть результаты реакции. В области соприкосновения реактива и спинномозговой жидкости возникает помутнение, выраженность которого зависит от содержания белка). Степень помутнения обозначали в крестах.

Определение глобулинов (реакция Нонне–Апельта): Приготовление насыщенного раствора аммония сернокислого: навеску аммония сернокислого (85 г) перенести в коническую колбу вместимостью 200 мл, растворить в 100 мл дистиллированной воды при кипячении. Полученный раствор выдержать в течение 12 часов при комнатной температуре и отфильтровать. Приготовленный раствор должен иметь рН 7,0-7,1, поэтому его следует подщелочить раствором аммиака 10 %-го, осторожно добавляя его по каплям (~3 капли). Насыщенный раствор сернокислого аммония хранить при температуре 18-25°C в течение года (в пробирку внести 0,5 мл насыщенного раствора сернокислого аммония, добавить 0,5 мл спинномозговой жидкости, перемешать. В контрольную пробирку (холостая проба) внести 1,0 мл воды. Через 2 минуты визуалью учесть результаты реакции, сравнивая опытную и контрольную пробы на темном фоне. Помутнение спинномозговой жидкости через 3 минуты и более не учитывается. Минимальная определяемая концентрация глобулинов – 0,05 г/л (0,3 г/л общего белка). Степень помутнения обозначали в крестах. Примечание: Реакция Панди осаждает такие белковые фракции, которые остаются неосажденными в реакции Нонне-Апельта, поэтому целесообразно ставить обе реакции одновременно. Подсчет клеток в мазках осуществляли в световом микроскопе «Olympus-CX31» (Япония) при увеличении 400× и в счетной камере Фукса-Розенталя («Heinz Herenz», Германия). При проведении исследований и написании диссертации

отсутствовал конфликт личных, коммерческих, академических, интеллектуальных и др. интересов.

Полученные результаты подвергали статистическому анализу с использованием критерия достоверности Стьюдента, результаты считали достоверными, если коэффициент ошибки составлял  $*P < 0,05$ ;  $**P < 0,01$ ;  $***P < 0,001$  (достоверность различий относительно контрольной группы). Цифровой материал обрабатывали при помощи программы Statistica 10, Version 10. Непараметрическая статистика методики альтернативного варьирования позволяет рассчитать Сигму и М (среднее арифметическое) для выборки, которая разделена внутри себя на несколько уровней (в данном случае есть степени патологии). Коэффициент корреляции (r) рассчитывали по методике Карла Пирсона (ковариация двух переменных, деленая на произведение их стандартных отклонений) с помощью пакета прикладных программ Staistica (этот коэффициент корреляции измеряет линейную корреляцию между двумя наборами данных) (Леонов В.П., Ижевский П.В. с соавт., 1998; Аксянова А.В., Валеев Н.Н., 2008; Гусаров В.М., Кузнецова Е.И., 2008; Пушкарев Н.Н., Никонова Е.А. с соавт., 2018).

При написании диссертации использовалась Международная ветеринарная анатомическая номенклатура под редакцией Н.В. Зеленецкого (2013), а также работ Н.А. Слесаренко, Н.В. Бабичева с соавт. (1997), Н.А. Слесаренко, Н.В. Бабичева с соавт., (2003); Н.А. Слесаренко, М.Е. Обуховой (2012).

Диссертация и автореферат оформлены с учетом рекомендаций ГОСТ Р 7.0.11-2011, внутритекстовые библиографические ссылки оформлены с использованием ГОСТ Р 7.0.5-2008. Библиографическое описание при составлении списка литературы оформлено с использованием ГОСТ Р 7.0.100 – 2018.

## Глава 3. РЕЗУЛЬТАТЫ СОБСТВЕННЫХ ИССЛЕДОВАНИЙ

### 3.1. СРАВНИТЕЛЬНАЯ ХАРАКТЕРИСТИКА СИНТЕТИЧЕСКИХ ИМИТАТОРОВ ПОЗВОНКОВ. МАТЕРИАЛЫ ДЛЯ ПЕЧАТИ ИМИТАТОРОВ ПОЗВОНКОВ

Для сравнительной характеристики различных методов стабилизации исследуемых нами генетически детерминированных патологий необходимо использовать одинаковые металлоконструкции, одинаковый по вязкости костный цемент, одинаковые по плотности и иным свойствам позвонки. По нашему мнению, например, для сравнения методик стабилизации атланта-аксиальной нестабильности необходимо взять кадаверные позвонки у карликовых пород собак одинаковой массы тела, возраста, пола. Желательно, чтобы в анамнезе отсутствовали вирусные и иные патологии, которые могут влиять на плотность позвонка; также предпочтителен одинаковый тип кормления. В реальной жизни сделать такое сравнение практически невозможно, поэтому было принято решение выявить оптимальный материал, который по своим механическим и деформационно-прочностным характеристикам имел бы максимальное сходство с типичным для пород и локализации кадаверным позвонком. Для поиска сопоставимого с костной тканью позвонков материала были использованы следующие материалы и методы.

*PLA пластик* – биоразлагаемый, биосовместимый, термопластичный полиэфир. Наиболее частый материал, используемый в данной индустрии, его изготавливают из возобновляемых ресурсов, чаще всего кукурузы и сахарного тростника.

#### **Основные характеристики PLA пластика для 3D печати:**

Прочность: высокая | гибкость: низкая | долговечность: средняя;

Сложность использования: низкая;

Температура печати: 180°C-230°C;

Температура стола для печати: 20°C-60°C (не обязательно);

Усадка/деформации при охлаждении: минимальная;

Растворим: нет;

Экологически безопасный.

*ABS пластик* – занимает вторую строчку по популярности, это ударопрочная техническая термопластическая смола. Изделия из ABS пластика обладают высоким сроком службы, выдерживают высокие температуры, пластик имеет свойство ужиматься при охлаждении, испарения при печати ABS пластиком вредны для организма. Печатать ABS пластиком надо с использованием подогретого стола, в хорошо проветриваемом помещении.

#### **Основные характеристики ABS пластика для 3D печати:**

Прочность: высокая | гибкость: средняя | долговечность: высокая;

Сложность использования: средняя;

Температура печати: 210°C-250°C;

Температура стола для печати: 80°C-110°C;

Усадка/деформации при охлаждении: терпимая;

Растворитель: ацетон и его аналоги;

Экологически безопасный: нет.

*Polyethylene terephthalate (PET)* – самый распространенный вид пластика в мире. Продукт полиэтиленгликоля с терефталевой кислотой.

#### **Основные характеристики PET пластика для 3D печати:**

Прочность: высокая | гибкость: средняя | долговечность: высокая;

Сложность использования: низкая;

Температура печати: 220°C-250°C;

Температура стола для печати: 50°C-75°C;

Усадка/деформация: минимальная;

Нерастворимый;

Экологически безопасный.

*Нейлон* – синтетический полимер, обладает сбалансированными характеристиками жесткости, гибкости и сроком службы. Существует большое количество разновидностей нейлона, для 3D печати используются марки 618 и 645.

### **Основные характеристики нейлона для 3D печати**

Прочность: высокая | гибкость: высокая | долговечность: высокая;

Сложность использования: средняя;

Температура печати: 240°C-260°C;

Температура стола для печати: 70°C-100°C;

Усадка/деформация: терпимая;

Нерастворимый;

Экологически безопасный.

## **3.2. АНАЛИЗ ПЛОТНОСТИ ИМИТАТОРОВ ПОЗВОНКОВ**

### **3.2.1. Определение плотности кадаверных позвонков и их имитаторов посредством прокола позвонка**

Сравнивали механическую плотность имитаторов (образцы 2-5) относительно нативного позвонка животного (образец 1) для возможности стабилизации сегментов позвоночного столба. В исследовании использовали 5 позвонков С6: 4 позвонка распечатали различными методами, 1 кадаверный. Кадаверный позвонок С6 был взят у собаки породы ротвейлер, самка, 7 лет. Собака погибла с патологией, не связанной с заболеванием опорно-двигательного аппарата. Апробированы синтетические материалы из акрилонитрилбутадиенстирола, полиэтилен терефталата и синтетического полимера – нейлона, а также термопластического полимера полимолочной кислоты, полученного из кукурузного крахмала, которые использовали для выполнения имитаторов позвонков на 3D-принтере. Кадаверный позвонок и

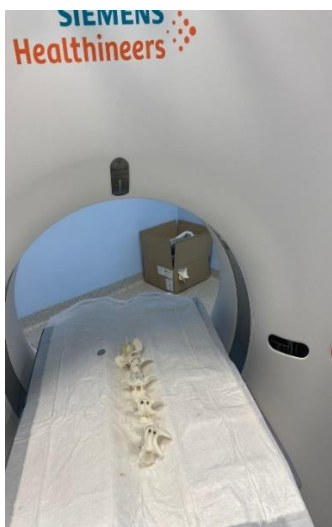

изучаемые имитаторы позвонков поместили в аппарат КТ, а также провели рентгенографическое исследование для определения плотности материала, максимально приближенной к кадаверному (рис. 3.2.1.1-3.2.1.4).

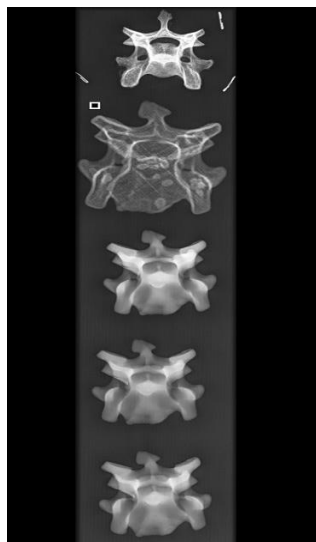
В исследовании задействована электромеханическая испытательная машина LFM-50 фирмы Walter and Bai (Швейцария). Исследования проводили на базе лаборатории Центрального института травматологии и ортопедии. Параметры: сила 0-50 кН, скорость нагружения 0-500 мм/мин. Вращение 60 об/мин. Точность измерения 0,5%, прокол пенетратором (шпилькой) все 5 образцов. Прокол всех позвонков делали в одном и том же месте (в теле). На графиках отражена зависимость силы воздействия пенетратора (шпильки) и глубина проникновения. Обращали внимание на прохождение верхнего кортикального слоя и 5 мм вглубь губчатой ткани (или материал, приближенный по плотности к губчатой кости).



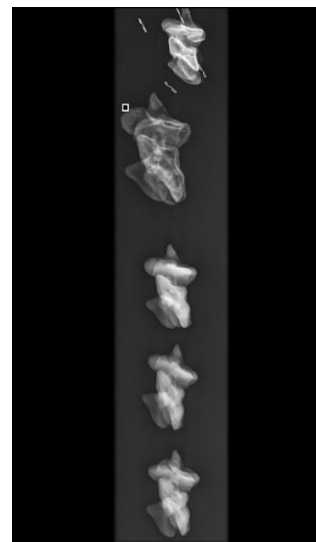
**Рис. 3.2.1.1. Внешний вид испытательной установки LFM-50**



**Рис. 3.2.1.2.**  
Компьютерный  
томограф. Укладка  
имитаторов позвонков



**Рис. 3.2.1.3.** КТ снимок.  
Имитаторы С6 в каудо-  
краниальном положении




**Рис. 3.2.1.4.** КТ снимок.  
Имитаторы С2 в  
латеральном  
направлении

**Объекты испытаний.** На испытания поступили следующие объекты: позвонок животного (образец 1) и различные макеты позвонка животного (образец 2, образец 3, образец 4, образец 5), отличающиеся между собой методом получения. Фотография образцов представлена на рисунке 3.2.1.5.



**Рис. 3.2.1.5.** Фотография образцов: 1 – нативный позвонок собаки, 2-5 – имитаторы позвонка животного



**Рис. 3.2.1.6. Рабочая ячейка испытательной машины**

**Методика испытаний.** В рабочую ячейку испытательной машины (рис. 3.2.1.6) устанавливается предметный столик 1 и пенетратор 2, рабочим элементом которого является цилиндрический стержень диаметром 2 мм. На предметном столике располагается испытуемый образец 3. Пенетратор приводится в соприкосновение с поверхностью образца в области тела позвонка. Задаётся перемещение пенетратора в вертикальном направлении вниз на 5 мм со скоростью 0,08 мм/с. Во время внедрения пенетратора в образец в программном комплексе DION 7 регистрируется возникающая нагрузка (сила сжатия). После окончания процесса внедрения пенетратора образец извлекается из рабочей ячейки испытательной машины. Для каждого нового образца повторяются пункты 2-6 приведённой методики.



№ п/п	Образцы	Образцы в испытательной ячейке	Образцы перед извлечением из испытательной ячейки	Образцы после испытания
1				
2				
3				
4				
5				

Рис. 3.2.1.7 До, во время и после испытаний состояния позвонков

Образцы 1-5 проходили испытания в соответствии с приведённой выше методикой при нормальных климатических условиях ГОСТ 15150-69. До, во время и после испытаний проводилось фотографирование состояния образцов. Полученные фотографии приведены на рис. 3.2.1.7.

### **3.2.2. Определение плотности и прочностно-деформационных свойств имитаторов позвонков в сравнении с кадаверным позвонком посредством методики вырывания винта**

Определяли начальные усилия, приводящие к смещению винта из своего исходного положения внутри тела позвонка или его имитатора. Использовали 5 образцов позвонков: один – кадаверный материал и 4 – распечатанные 3D способом (рис. 3.2.2.1).

**Оборудование и приспособления.** Электромеханическая испытательная машина LFM-50 фирмы Walter and Bai (Швейцария). Параметры 0-50 кН, скорость нагружения 0-500 мм/мин. Вращение 60 об./мин. Точность измерения 0,5%.

#### **Объект испытаний:**


1. Позвонок животного (собака) – кадаверный материал с металлическим винтом в сборе. В каждый позвонок установили кортикальный винт диаметром 3,5 мм, винт у всех позвонков ввели в тело позвонка, проходили только один кортикальный слой.
2. Имитаторы позвонков животного (собака), изготовленные из полимерных и цементных материалов различными методами, в сборе с металлическим винтом.

#### **Условия проведения испытаний:**

Нормальные климатические условия по ГОСТ 15150-69:

- температура воздуха – 18°C,
- относительная влажность 64%,

— атмосферное давление 98 кПа (745 мм рт. ст.)




**Рис. 3.2.2.1. Внешний вид образцов**

### **Условия нагружения**

Образцы по п. 2.1 помещались в рабочую зону испытательной установки и фиксировались с помощью специальной оснастки. Фото закрепления образца в испытательной машине представлено на рис. 3.2.2.2-3.2.2.3.





**Рис. 3.2.2.2. Процесс закрепления образца в специальной оснастке**



**Рис. 3.2.2.3. Образец в процессе испытания**

### **3.3. Метод испытания образцов на растяжение (сжатие, вырывание (с дополнительной оснасткой))**

Включали Servo 1 (Контур 1) – растяжение/сжатие и изгиб или Servo 2 (Контур 2) – для испытания на кручение. Для этого следует нажать на круглую кнопку в верхнем правом углу экрана. Далее в открывшемся меню выбирали контур 1 и нажимали Ок. Кнопка Servo 1 (или Servo 2 для кручения) в левом верхнем углу экрана должна быть нажата. Кнопкой Рампа должна быть подсвечена. Нажав на кнопку, выбирали позицию. В меню ниже задаем скорость нагружения (например, 5 мм/мин). Для испытания на растяжение устанавливали положительное значение Конечное положение пути траверсы в мм (например, 50 мм). Для испытания на сжатие – отрицательное (со знаком минус, например – 50 мм) значение в мм. Для испытания на кручение – положительное значение предельного угла поворота в градусах.

Критерий завершения испытания. Выбирали скорость падения нагрузки. Если необходимо получить наиболее подробную картину разрушения, то устанавливали большое значение критерия завершения (например, 10 kN/ms). В другом случае – маленькое значение критерия (например, 1 kN/ms). В меню Пределы каналов выбирали максимальные значения нагрузки и перемещения.

Обычно используются максимальные возможности испытательной установки (например, нагрузка от – 50 до 50 kN).

Устанавливали образец в захватывающие приспособления. Для необходимости перемещения траверсы при установке образца нажать на стрелки на экране (в нижнем левом углу экрана) или на пульте. Критерий сохранения. В соответствующем меню нажимали кнопку Найти. В открывшемся окне набирали имя файла для сохранения данных испытания. Подвести траверсу на Стартовую позицию. В качестве стартовой позиции может быть положение нажимного (захватывающего) устройства траверсы с небольшим зазором к образцу, может быть касание или захват образца. Это выбирается в зависимости от испытания. Обнулить деформацию и нагрузку. Для этого нажимали на кнопку Offset в верхнем правом углу экрана и выбирали последовательно позицию и нагрузку, обнулить соответствующие значения. При этом показания позиции и нагрузки обнулялись в нижней части экрана. Необходимо отметить, что при обнулении нагрузки на образце, реальная преднагрузка на образце в kN (или Нм при испытании на кручение) останется. Если необходимо снять реальную нагрузку с образца, то стрелками на экране или пульте необходимо снять реальную нагрузку с образца, затем обнулить позицию и нагрузку.

Настройка отображения графика. Нажимали на Определение графика. На экране высветятся настройки осей графика. Как правило, для испытания необходима одна горизонтальная и одна вертикальная оси. При необходимости, можно добавить дополнительную вертикальную ось (ось ординат). Для этого выбирали соответствующее количество осей в окошке Number of Graphs. Устанавливали наименование осей (Channels), выбрать соответствующие пределы min и max. Устанавливали или автомасштабирование (AutoScale), или фиксированное значение максимального показания оси. Чаще используется первое, при этом максимальное показание меняется в процессе испытания в зависимости от реального значения соответствующей переменной величины. Время устанавливается в сек., нагрузка в kN, позиция в мм. Нажать Ok. Нажимали



Старт. Идет испытание, которое отображается на графике, и данные записываются в заранее (п. 12) выбранный файл. После завершения испытания нажимали **Ок**. Далее необходимо сохранить данные в форматах Excel (для сохранения цифровых данных) и jpeg. Испытание сохраняли в папке Data на диске D. Для этого необходимо выбрать тип сохраняемого файла. Далее указывали имя файла и нажимали кнопку **Сохранить**.

Определяли деформационно-прочностные характеристики образцов имитаторов позвонков (максимально близких по механическим и иным свойствам к типичному кадаверному позвонку) с применением различных типов фиксации при испытании на растяжение. Проводили сравнение полученных характеристик для кадаверного позвонка с аналогичными характеристиками имитаторами позвонков в сборе с применением различных типов фиксации.

**Оборудование и приспособления.** Электромеханическая испытательная машина LFM-50 фирмы Walter and Bai (Швейцария). Параметры 0-50 кН, скорость нагружения 0-500 мм/мин. Вращение 60 об./мин. Точность измерения 0,5%.

#### **Объект испытаний:**


1. Позвонок животного (собака) – кадаверный материал. Позвоноки были взяты у разных собак. Позвонок от кадавра для анализа прочности атланта-аксиального сочленения взят у собаки породы йоркширский терьер, 8 месяцев. Собака погибла с патологией, не связанной с неврологическими симптомами. Кадаверный позвонок для анализа каудальной части шеи (Вобблер синдром) взят у собаки ротвейлер, 8 лет. Кадаверный позвонок для изучения кифоза взят у собаки породы мопс, 2,5 года. Также гибель собаки не связана с патологией позвоночного столба. Кадаверный позвонок для изучения пояснично-крестцового сегмента взят у ротвейлера, 8 лет, без патологий позвоночного столба. На наш взгляд – это важно, т.к. описываемые патологии возникают чаще именно в этих возрастах и у типичных пород собак.

- Имитаторы позвонков животного (собака), изготовленные из полимерных и цементных материалов различными методами, в сборе с применением различных методов фиксации (рис. 3.3.1 а, б).
- В качестве объекта испытания были представлены кадаверный позвонок животного и образцы-имитаторы позвонков в сборе шейного, грудного и пояснично-крестцового отделов позвоночника животного (собака).

#### **Условия проведения испытаний.**

Нормальные климатические условия по ГОСТ 15150-69:

- температура воздуха – 18°C,
- относительная влажность 64%,
- атмосферное давление 98 кПа (745 мм рт. ст.).



**Рис 3.3.1. (а, б). Внешний вид образцов**

#### **Условия нагружения и описание процесса статических испытаний.**

Образцы по п. 2.1 помещались в рабочую зону испытательной установки и фиксировались с помощью специальной оснастки. Фото закрепления образца в испытательной машине представлено на рис. 3.3.2-3.3.3.



**Рис. 3.3.2. Процесс закрепления образца в специальной оснастке**

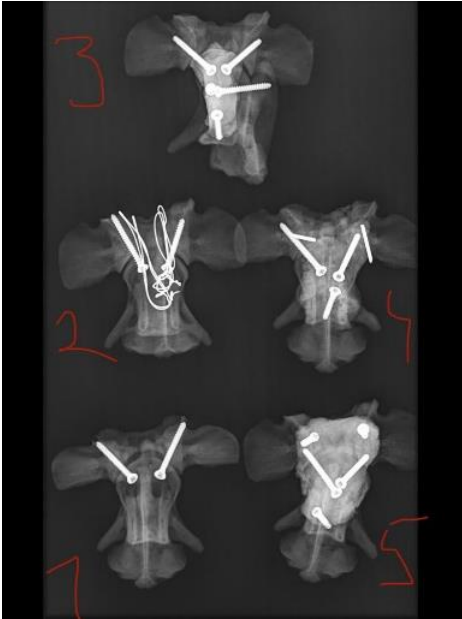


**Рис. 3.3.3. Образец в процессе испытания**

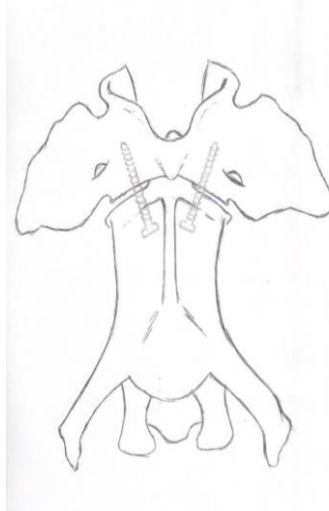
При испытании на растяжение позвонка (кадаверный материал) и имитатора позвонков в сборе (применяется Контур 1 испытательной машины) скорость перемещения захватов составляла 10 мм/мин. В процессе испытания на растяжение определяли текущие показания силы и перемещения нагружающего захвата испытательной машины. Данные фиксировали в цифровом виде и отображались в виде графика на мониторе компьютера испытательной установки.

### **3.3.1. Метод стабилизации атланто-аксиальной нестабильности**

Метод стабилизации шейного отдела позвоночника на уровне С1-С2 при атланто-аксиальной нестабильности представляет собой сложный процесс, требующий от хирурга понимания статических и динамических аспектов работы данного фрагмента с учетом структурных и функциональных особенностей позвонков, а также материалов для формирования прочного трансартикулярного каркаса, не нарушающего функциональные возможности животного (рис. 3.3.1.1-3.3.1.13).



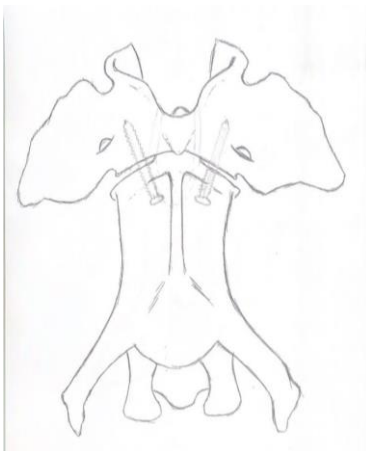
**Рис. 3.3.1.1.** КТ снимок моделей с оптимальным вентральным доступом и оперативным приемом в области С1-С2



**Рис. 3.3.1.2.** Схема. Вентральный доступ и введение фиксирующих винтов (саморезов) в позвонки С1-С2 - трансартикулярно по 1 винту вправо и влево под углом 30°



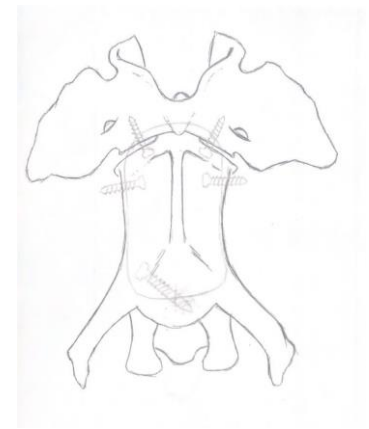
**Рис. 3.3.1.3.** Схема. Латеральная проекция позвонков С1-С2 – трансартикулярно по 1 винту вправо и влево



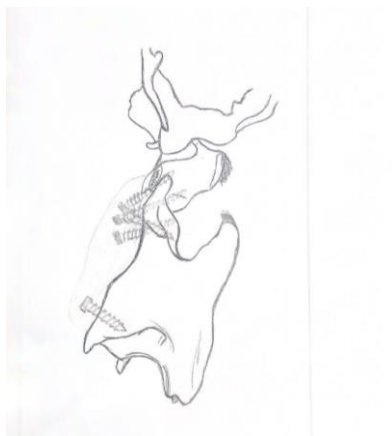**Рис. 3.3.1.4.** Схема. Введение фиксирующих винтов (саморезов) трансартикулярно через позвонки С1-С2 с вентральной поверхности. Дополнительно – дорсальный проволочный серкляж



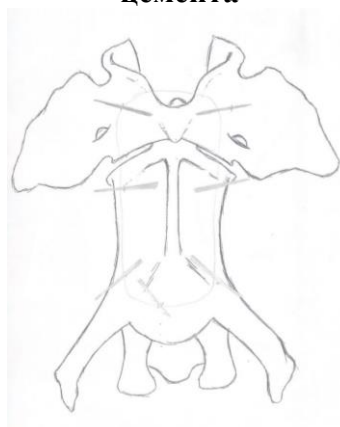
**Рис. 3.3.1.5.** Схема. Латеральная проекция позвонков С1-С2. Введение фиксирующих винтов (саморезов) трансартикулярно через позвонки С1-С2 с вентральной поверхности. Дополнительно – дорсальный проволочный серкляж



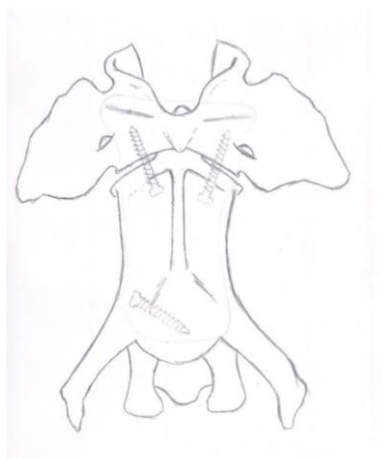
**Рис. 3.3.1.6.** Схема. Вентральный доступ. Интраартикулярно 2 винта в позвонок С1 и 2 винта в С2, один винт каудально в позвонок С2. Подготовлена площадка для укладки цемента



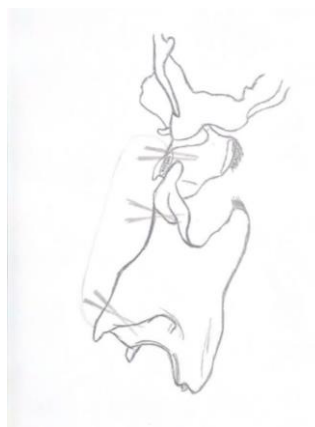**Рис. 3.3.1.7. Схема.**  
**Вентральный доступ.**  
**Трансартикулярное введение**  
**фиксирующих 2 винтов**  
**(саморезов) в позвонки С1-С2.**  
**Вентро-дорсальное**  
**направление введения 2**  
**винтов краниальной части С1,**  
**винт в С2 каудальной части.**  
**Подготовка площадки для**  
**цемента**



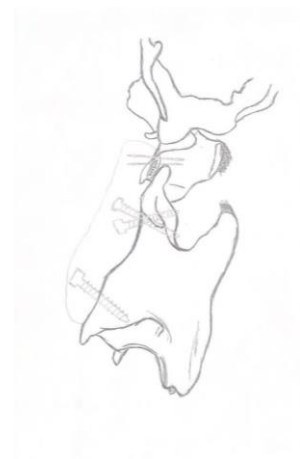**Рис. 3.3.1.10. Схема.**  
**Использование спиц для**  
**подготовки площадки для**  
**укладки цемента. 2 спицы в**  
**С1, 5 спицы в С2**



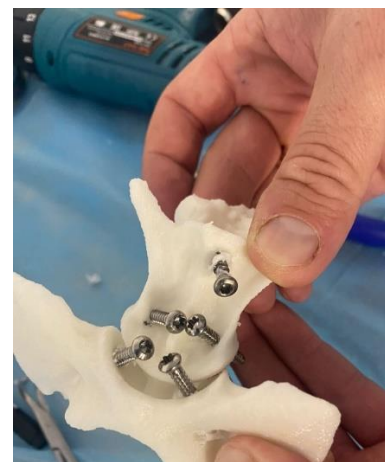**Рис. 3.3.1.8. Схема.**  
**Вентральный доступ.**  
**Трансартикулярное**  
**введение фиксирующих 2**  
**винтов (саморезов) в**  
**позвонки С1-С2.**  
**2 вспомогательные спицы**  
**в С1, винт в каудальную**  
**часть позвонка С2**



**Рис. 3.3.1.11. Схема.**  
**Латеральная проекция**  
**позвонков С1-С2.**  
**Указано направление**  
**спиц. 2 спицы в С1, по 2**  
**спицы в краниальную и**  
**каудальную части**  
**позвонка в вентро-**  
**дорсальном направлении**



**Рис. 3.3.1.9. Схема.**  
**Латеральная проекция**  
**позвонков С1-С2. Указано**  
**направление винтов.**  
**Подготовка площадки для**  
**укладки цемента.**  
**Трансартикулярно 2 винта,**  
**2 спицы в С1, винт в С2.**  
**Подготовлена площадка**  
**для укладки цемента**



**Рис. 3.3.1.12. Визуальная и**  
**тактильная работа с**  
**имитатором Вентральный**  
**доступ. Подготовлена**  
**площадка для укладки**  
**цемента**

В результате использования моделей-имитаторов позвонков, а также учитывая собственный клинический опыт, мы считаем, что все из представленных способов могут применяться в коррекции ААН. При этом, нами разработаны наиболее оптимальные методы коррекции атланта-аксиальной нестабильности, заключающиеся в выверенной установке металлоконструкций.

Винты вводили в те же анатомические точки и в такие же «коридоры безопасности», как и при оперативных вмешательствах.

**Сравнивали следующие методы стабилизации ААН:**

- 1) два трансартикулярных винта, проведенных через вентральный доступ;
- 2) два трансартикулярных винта, проведенных через вентральный доступ в сочетании с дорсальным проволочным одним серкляжем;
- 3) интраартикулярное введение винтов в каудальные суставные фасетки атланта, введение двух бикортикальных винтов в краниальную часть эпистрофея и проведение монокортикального винта в каудальную часть эпистрофея с последующей фиксацией конструкции костным цементом;
- 4) способ, описанный выше, но вместо винтов использование спиц Киршнера с последующей фиксацией костным цементом;
- 5) трансартикулярная фиксация винтами с применением монокортикального винта в каудальной части эпистрофея и последующим наложением костного цемента.

Наиболее технически доступный метод заключается в проведении вентрального доступа, интраартикулярном введении 2 фиксирующих винтов (саморезов) через позвонки С1-С2 расходящимися лучами в латеральном направлении от центра позвонка под углом 30° (рис. 3.3.1.7, 3.3.1.8). Таким образом мы осуществляли подготовку для площадки, на которую укладывали костный цемент. Также на наш взгляд интересна методика с дорсальной стабилизацией.

### **3.3.2. Метод стабилизации шейного отдела при синдроме Вобблера**

Шейная спондиломиелопатия, или синдром Вобблера – тяжелая наследуемая патология у собак, характеризующаяся избыточной подвижностью шейных позвонков на фоне дегенеративных процессов в межпозвонковых дисках и связочном аппарате. Каждое движение шеи усиливает негативное воздействие на спинной мозг. Коррекция такого состояния должна быть направлена на купирование патологически чрезмерной подвижности в области шеи, с сохранением функциональной активности шейного отдела спинного мозга и неизменной эстетической составляющей животного.

#### **Сравнивали следующие методики стабилизации:**

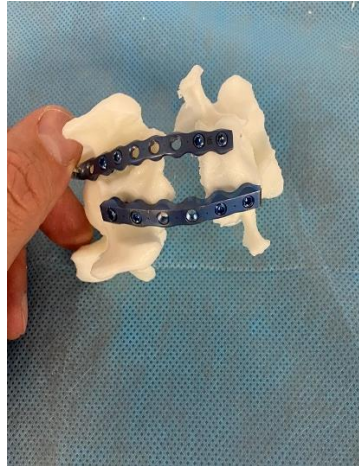- 1) проведение двух параллельных пластин под монокортикальные заблокированные винты с угловой стабильностью диаметром 3.5 мм, использовали 4 винта;
- 2) проведение двух параллельных пластин под монокортикальные заблокированные винты с угловой стабильностью диаметром 2.7 мм, использовали 8 винтов;
- 3) транспедикулярный фиксатор, винты диаметром 3.5 мм, балка диаметром 3.0 мм;
- 4) 4 монокортикальных винта, соединенных костным цементом.

Результаты исследований показали, что все апробированные нами конструкции могут быть применены для стабилизации шейных позвонков, при этом следует отметить, что первым по надежности и эргономичности на наш взгляд является способ, включающий в себя 2 параллельные формованные пластины, закрепленные 4-мя монокортикальными винтами в каждый позвонок. Вторым надежным методом являются конструкции, состоящие из 2-х транспедикулярных фиксаторов с монокортикальным введением резьбовой части (рис. 3.3.2.1-3.3.2.5).





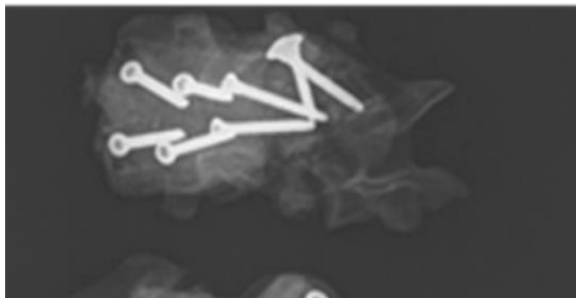
**Рис. 3.3.2.1. Имитаторы шейных позвонков. Вентральный доступ. 2 параллельные пластины и по 2 монокортикальных винта в каждый позвонок**



**Рис. 3.3.2.2. Имитаторы шейных позвонков. Вентральный доступ. 2 параллельные пластины и по 4 монокортикальных винта в каждый позвонок**



**Рис. 3.3.2.3. Имитаторы шейных позвонков. Вентральный доступ 2 транспедикулярных фиксатора с монокортикальным введением**



**Рис. 3.3.2.4. Рентгенографический контроль фиксации металлоконструкций – по 2 монокортикальных винта в каждый позвонок с фиксацией костным цементом**

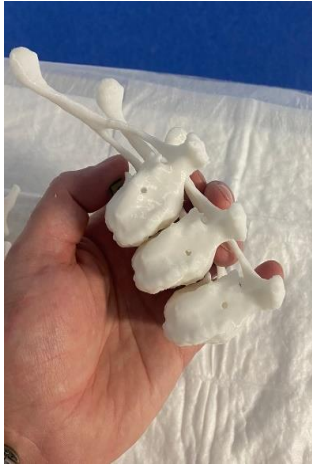

**Рис. 3.3.2.5. Рентгенографический контроль фиксации металлоконструкций**

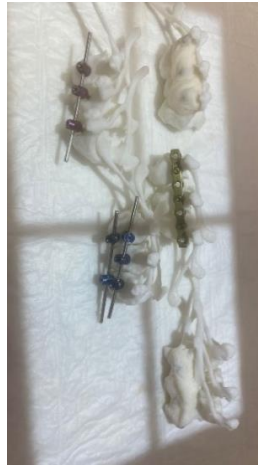### **3.3.3. Метод стабилизации грудного отдела при кифозе**

Диагноз ставится на основании рентгенографического обследования. В грудном отделе позвоночного столба у таких пациентов имеется S-образная деформация.

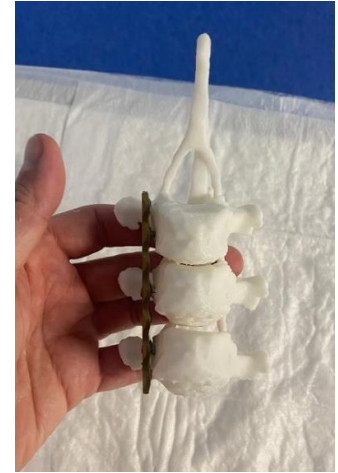



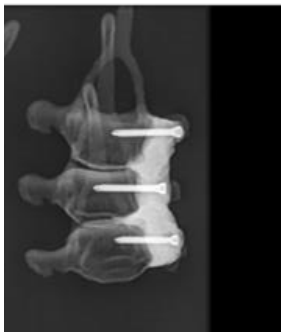**Рис. 3.3.3.1.**  
Имитаторы грудных позвонков



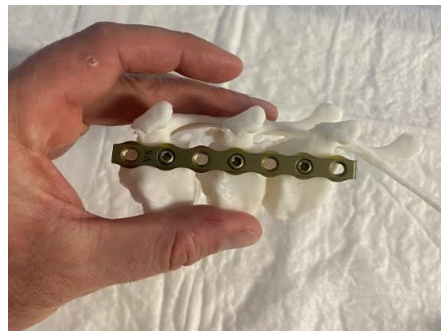**Рис. 3.3.3.2.** Методы фиксации грудных позвонков при коррекции кифозов



**Рис. 3.3.3.3.** Транспеды вентролатерально – по одному винту в каждый позвонок в тело



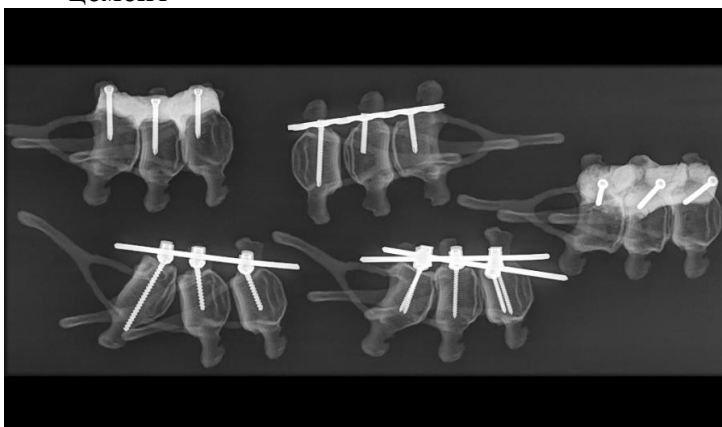
**Рис. 3.3.3.4.**  
Вентрально по одному винту в каждый позвонок и цемент



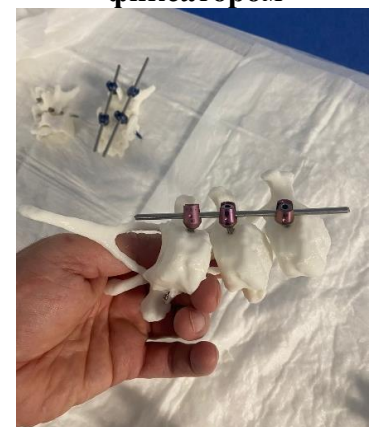**Рис. 3.3.3.5.** Латеральная фиксация позвонков пластиной



**Рис. 3.3.3.6.**  
Односторонняя и двусторонняя стабилизация транспедикулярным фиксатором



**Рис. 3.3.3.7.** Транспедикулярные балки вентролатерально – по одному винту в каждый позвонок в тело



**Рис. 3.3.3.8.** Дорсальная односторонняя стабилизация транспедикулярным фиксатором

Компрессия спинного мозга происходит на вершине деформации по вентральной поверхности за счет «вытяжения» спинного мозга. А по дорсальной поверхности – за счет давления деформированной дужки позвонка на спинной мозг. Страдают собаки в период активного роста, с 5-ти до 9-ти мес.

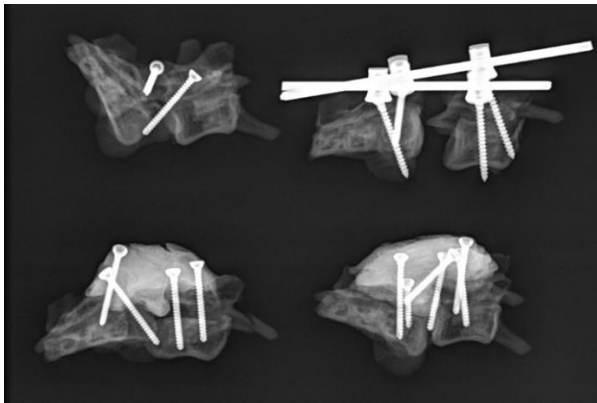
**Сравнивали следующие методики стабилизации:**

- 1) транспедикулярный фиксатор по 1-му винту в каждый позвонок с последующей фиксацией их одной балкой (Т 5,6,7);
- 2) бикортикальные винты, введенные в тело Т 5,6,7 позвонков с последующей фиксацией их головок костным цементом;
- 3) фиксация позвонков Т 5,6,7 пластиной под блокируемые винты диаметром 2.7 мм;
- 4) транспедикулярный фиксатор с двумя балками (Т 5,6,7).

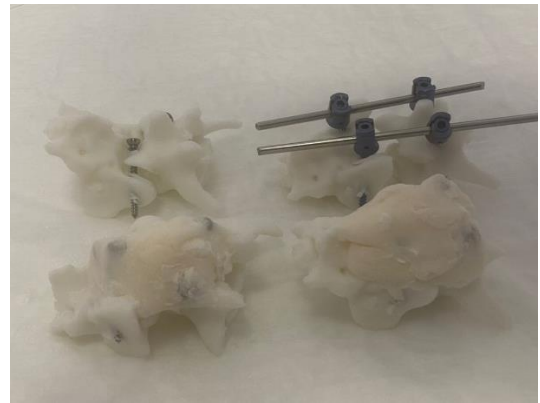
Представленные способы могут быть использованы для коррекции кифотических изменений позвоночного столба, но при этом, способ трансторакальной стабилизации позвоночного столба значительно превосходит ранее описанные техники хирургического лечения, так как при проведении данного метода установка металлоконструкции, состоящей из фиксирующей транспедикулярной балки, является более прочной, меньше рисков повредить спинной мозг, имеется два уровня стабильности, осуществляемые после фенестрации межпозвонковых дисков по всей длине деформации. При этом, введение по одному мультиаксиальному винту в тело грудного позвонка краниальнее и каудальнее деформации, дистракция до физиологического выпрямления позвоночного столба, позволяет создать декомпрессию спинного мозга. После выправления позвоночного столба в грудном отделе осуществляется фиксация его положения балкой, закрепленной вдоль остистого отростка краниальнее и каудальнее места деформации (рис. 3.3.3.1-3.3.3.8).

### 3.3.4. Метод стабилизации при стенозе пояснично-крестцового отдела

Пояснично-крестцовый стеноз приводит к сужению позвоночного канала на уровне последнего поясничного и первого крестцового позвонков с последующим сдавлением спинного мозга.



**Рис. 3.3.4.1. Рентгенологический контроль – трансартикулярно по 1 винту с каждой стороны – по 2 винта в тело позвонка – тело позвонка и цемент**



**Рис. 3.3.4.2. Введение винтов в тела позвонков – транспедикулярный фиксатор**

Заболеванию подвержены взрослые собаки крупных пород, но иногда оно встречается у собак средних пород. Происходит сдавление нервных стволов, сопровождающееся воспалением, нарушается проведение нервных импульсов в область тазовых конечностей, хвоста, ануса, половых органов.

#### **Проводили сравнение следующих методик:**

- 1) проведение 2-х трансартикулярных кортикальных винтов через суставные отростки пояснично-крестцового сочленения билатерально;
- 2) проведение двух винтов через основание краниальных суставных отростков в тело 7-го поясничного позвонка билатерально и двух винтов в суставную фасетку крыла крестцового позвонка в латеральном направлении; винты, введенные в 7-ой поясничный и 1-й крестцовый позвонки соединяли костным цементом;
- 3) метод, описанный выше, с дополнительными с двумя трансартикулярным кортикальными винтам, описанными в 1-ом методе;

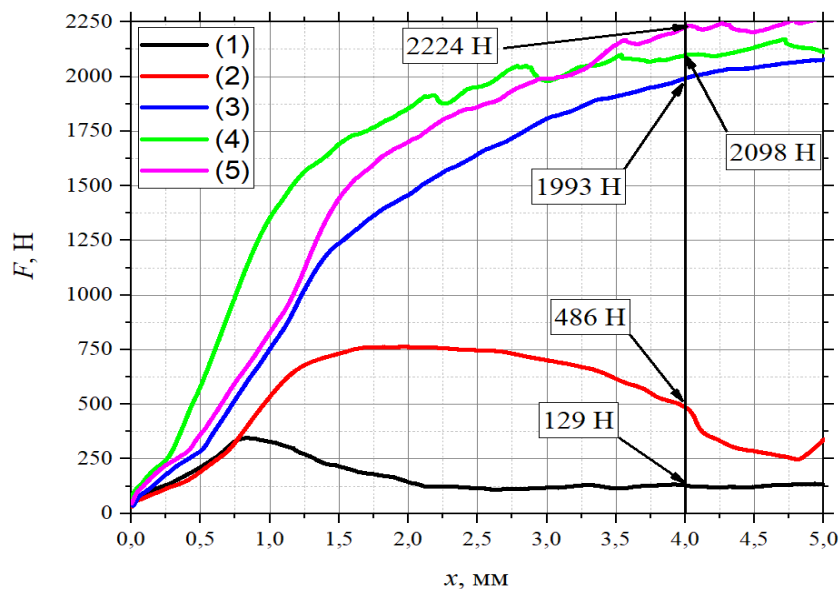
- 4) проведение двух транспедикулярных винтов через основание суставных отростков 7-го поясничного позвонка и двух винтов в суставную фасетку крыла крестцового позвонка в латеральном направлении; винты соединяли металлической балкой.

Дорсальная ламинэктомия со стабилизацией L7-S1 винтами и костным цементом является технически более сложной ввиду невозможности ушить мышцы экстензоры над металлоконструкцией. Установка транспедикулярной системы L7-S1 обеспечивается введением трансартикулярного винта с каждой стороны параллельно остистому отростку в тело позвонка и фиксацией транспедикулярной балки. На наш взгляд, это наиболее эргономичный, удобный и прогнозируемый способ фиксации тел позвонков при пояснично-крестцовом стенозе (рис. 3.3.4.1-3.3.4.2).

## Глава 4. ОПРЕДЕЛЕНИЕ ПЛОТНОСТИ СИНТЕТИЧЕСКИХ ИМИТАТОРОВ В СРАВНЕНИИ С ТИПИЧНЫМ КАДАВЕРНЫМ ПОЗВОНКОМ

### 4.1. РЕЗУЛЬТАТ СРАВНИТЕЛЬНЫХ ХАРАКТЕРИСТИК ИМИТАТОРОВ ПОЗВОНКОВ МЕТОДОМ ПРОКОЛА

В соответствии с используемой методикой испытаний проводилась регистрация нагрузки  $F$ , возникающей в процессе внедрения пенетратора в образцы. Графики нагрузки  $F$  в зависимости от глубины внедрения пенетратора  $x$  приведены на рисунке 4.1.1.



**Рис. 4.1.1.** Зависимость нагрузки  $F$  от глубины внедрения пенетратора  $x$ : (1) – образец 1, (2) – образец 2, (3) – образец 3, (4) – образец 4, (5) – образец 5.

Качественный анализ графиков показал различие механических свойств макетов позвонка (образцы 2-5) относительно позвонка животного (образец 1). Для количественной оценки механических свойств испытуемых образцов в качестве параметра сравнения использовалась нагрузка  $F$ , возникающая на глубине внедрения пенетратора  $x = 4$  мм. Все испытанные макеты позвонков (образцы 2-5) показали отличие механических свойств относительно позвонка

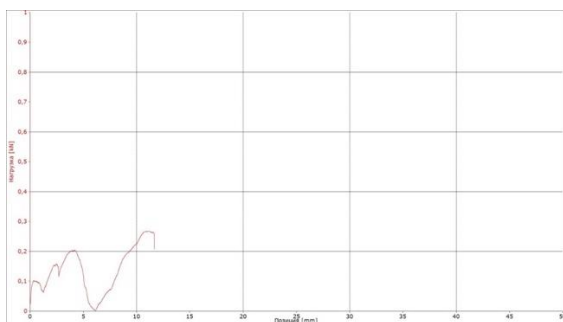
животного (образец 1). Минимальное расхождение механических свойств продемонстрировал образец 2. Результаты приведены в таблице 4.1.1.

**Таблица 4.1.1. Воздействие пенетрации на позвонки и имитаторы**

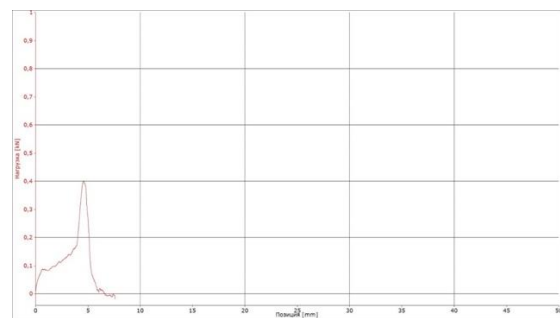
Образец	$x$ , мм	$F$ , Н
1	4	129
2	4	486
3	4	1993
4	4	2098
5	4	2224

## 4.2. РЕЗУЛЬТАТ СРАВНИТЕЛЬНЫХ ХАРАКТЕРИСТИК ИМИТАТОРОВ ПОЗВОНКОВ МЕТОДОМ ВЫРЫВАНИЯ ВИНТА

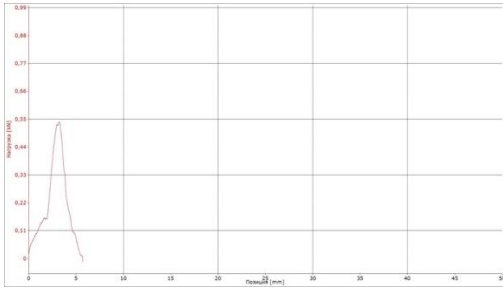
Процесс нагружения. Процесс извлечения винтов из образцов позвонков происходил посредством приложения к соответствующему винту усилия вдоль оси винта. При испытании на извлечение винта из тела позвонка (применяется Контур 1 испытательной машины) скорость перемещения захватов составляла 5 мм/мин. В процессе испытания на извлечение винтов определялись текущие показания силы и перемещения нагружающего захвата испытательной машины. Данные фиксировались в цифровом виде и отображались в виде графика на мониторе компьютера испытательной установки (рис. 4.2.1-4.2.7 Диаграммы испытаний).



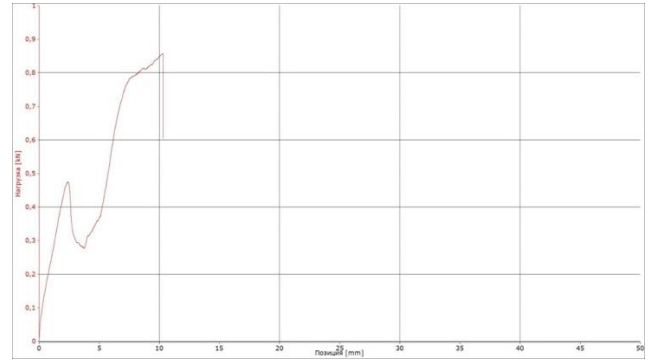
**Рис. 4.2.1. Диаграмма механического испытания на извлечение винта из тела позвонка (кадаверный материал). Образец 1.**



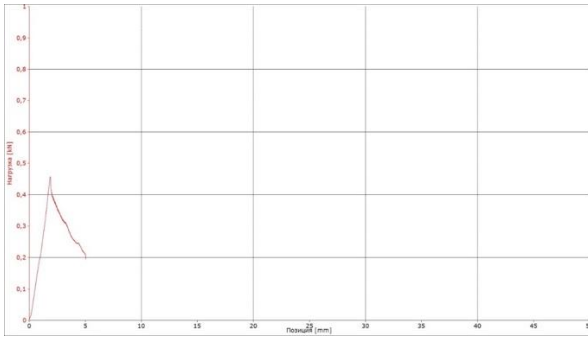
**Рис. 4.2.2. Диаграмма механического испытания на извлечение винта из тела позвонка (кадаверный материал). Образец 1-1.**



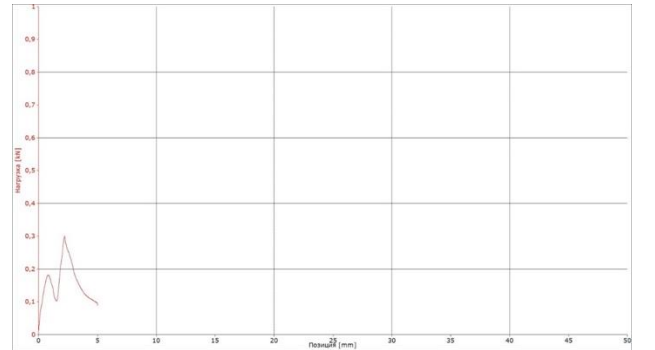
**Рис. 4.2.3.** Диаграмма механического испытания на извлечение винта из тела позвонка (кадаверный материал). Образец 1-2.



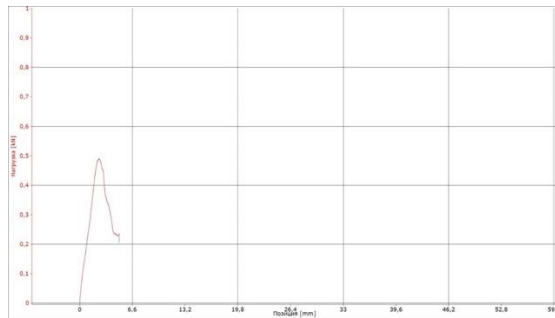
**Рис. 4.2.4.** Диаграмма механического испытания на извлечение винта из имитатора позвонка. Образец 2.



**Рис. 4.2.5.** Диаграмма механического испытания на извлечение винта из имитатора позвонка. Образец 3.



**Рис. 4.2.6.** Диаграмма механического испытания на извлечение винта из имитатора позвонка. Образец 4.



**Рис. 4.2.7.** Диаграмма механического испытания на извлечение винта из имитатора позвонка. Образец 5.

**Примечание.** Испытания образцов 1, 1-1, 1-2 были проведены на одном кадаверном позвонке с тремя различными местами установки винта.

Проведен анализ диаграмм механического испытания на извлечение винта из тела позвонка (кадаверный материал). Определены начальные усилия, приводящие к смещению винта из своего исходного положения внутри тела позвонка. Определены начальные усилия, приводящие к смещению винта из своего исходного положения внутри имитатора позвонка. Результаты приведены в таблице 4.2.1. Проведенные результаты исследований показали, что диаграммы испытаний (вплоть до нагрузок, соответствующих смещению винта из исходного положения в теле позвонка или имитатора) как кадаверного образца, так и имитаторов образцов лежат в единой области от 0 до 5 мм по абсолютным деформациям.

Определение начальных усилий, приводящих к смещению винтов из своего исходного положения внутри имитаторов позвонков, позволяет сделать начальный вывод о возможности применения имитаторов (Образцы 2, 3, 5) в ортопедической практике. Этот первичный вывод имеет место, т.к. соответствующие усилия для извлечения винтов в указанных образцах превышают среднеарифметическое значение полученных усилий образцов 1, 1-1 и 1-2. Так же, как было описано выше при помощи компьютерной томографии определяли плотность кадаверного позвонка в области тела позвонка и позвонков имитаторов также в области тела.

**Таблица 4.2.1. Анализ диаграмм механического испытания на извлечение винта из тел позвонков**

<b>Номер образца кадаверного позвонка</b>	<b>Усилия на извлечение винта, кН</b>	<b>Номер образца имитаторов позвонков</b>	<b>Усилия на извлечение винта, кН</b>
Образец 1	0,2	Образец 2	0,18
Образец 1-1	0,4	Образец 3	0,46
Образец 1-2	0,54	Образец 4	0,48
Среднее арифметическое значение полученных усилий	0,38	Образец 5	0,49



Таким образом, данные исследований на прокол пенетратором и вырывание винта, а также изучение плотности по КТ и рентгенографии различных по составу имитаторов позвонков в сравнении с типичным кадаверным, позволяют сделать вывод, что максимально приближенный по своим физическим свойствам является имитатор, распечатанный из *PLA пластика*.

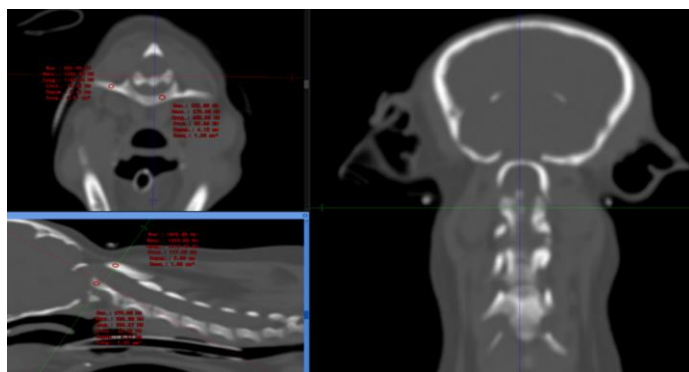
#### 4.3. РЕЗУЛЬТАТ ИЗМЕРЕНИЙ ПЛОТНОСТИ ПОЗВОНКОВ ПОСРЕДСТВОМ КОМПЬЮТЕРНОЙ ТОМОГРАФИИ

Посредством компьютерной томографии произведено измерение плотности каждого изучаемого сегменте позвоночного столба. Плотность С1 измеряли в области основания крыла, остальные позвонки измеряли в области тела. Измерения проводили в единицах Хаунсфилда (табл. 4.3.1).

**Таблица 4.3.1. Плотность тел кадаверного позвонка и имитаторов позвонков, измеренных в единицах Хаунсфилда**

Позвонок	Единицы Хаунсфилда
Кадаверный позвонок	199
2-й экземпляр	207
3-й экземпляр	632
4-й экземпляю	281
5-й экземпляр	179

Как видно из рисунков 4.3.1-4.3.4 плотность С1 и С2 колеблется в пределах 236-302; С5-С6 284-306; Т5-Т6 235-237; L7-S1 267-215. Эти данные указывают на соответствие по плотности кадаверного позвонка и 2-го образца, который был нами отобран посредством вышеописанных исследований.



**Рис. 4.3.1. Измерение плотности костной ткани С1 и С2**

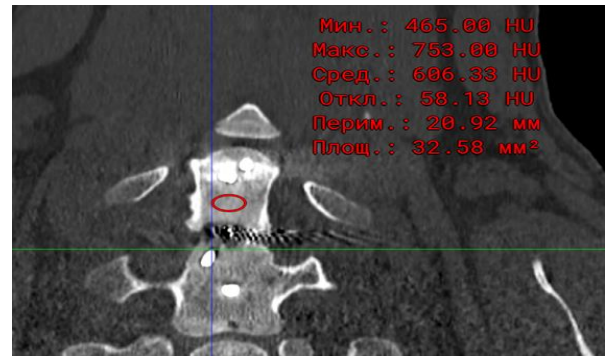
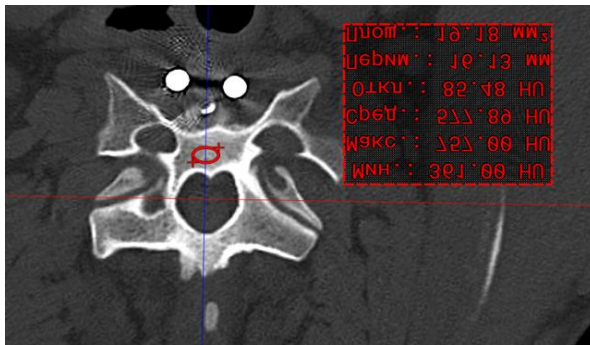


Рис. 4.3.2. Измерение плотности костной ткани C5 и C6

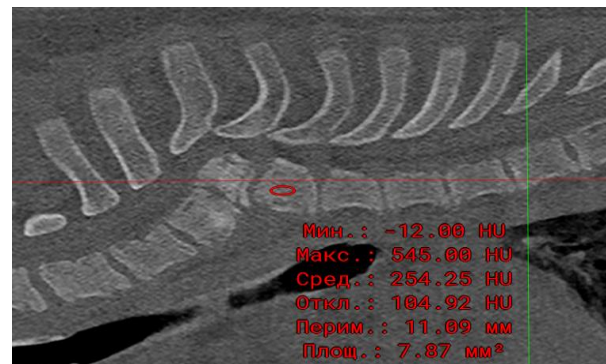
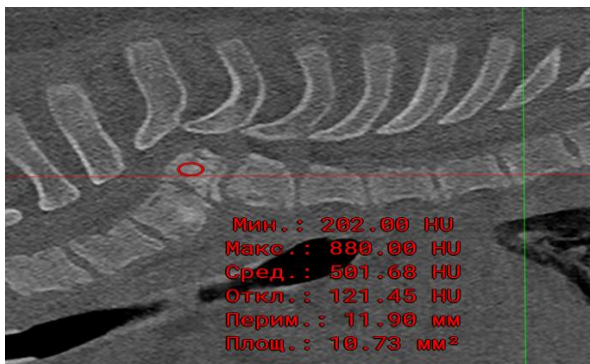


Рис. 4.3.3. Измерение плотности костной ткани T5 и T6

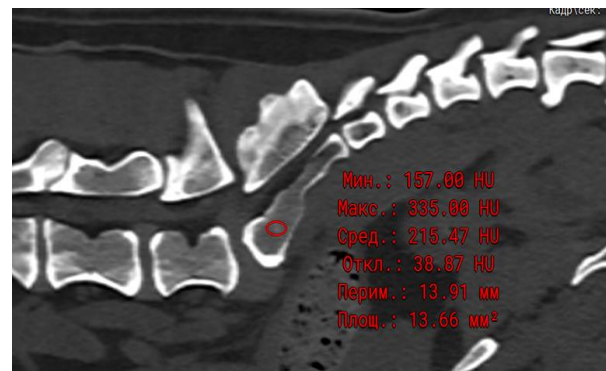
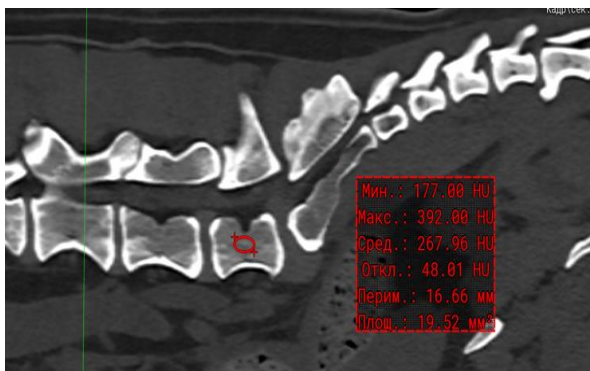


Рис. 4.3.4. Измерение плотности костной ткани L7 и S1

#### 4.4. РЕЗУЛЬТАТ ТОПОМЕТРИЧЕСКИХ ИССЛЕДОВАНИЙ

При распечатывании имитаторов позвонков особое внимание обращали на самую толстую костную часть позвонка. Также винты проводили с учетом коридоров безопасности, как на клинических операциях, чтобы не повредить окружающие артерии и вены, а также не попасть в позвоночный канал. Точки введения винтов были точно сопоставлены с точками ввода винтов интраоперационно. На рисунках 4.4.1-4.4.5 при помощи компьютерной

томографии показаны участки с наибольшей костной массой, что значительно увеличивает прочность установленной конструкции.

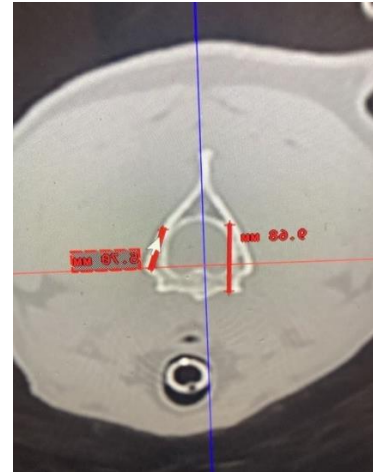
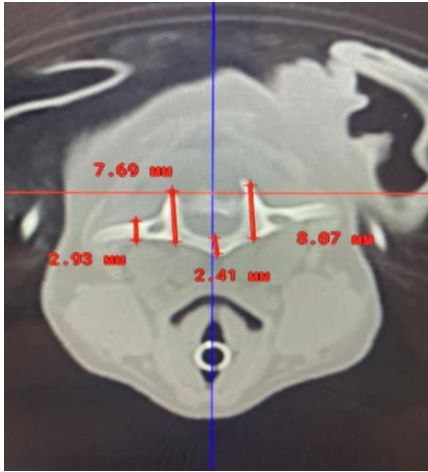


Рис.4.4.1-4.4.2. КТ сегментальный срез C1 и C2

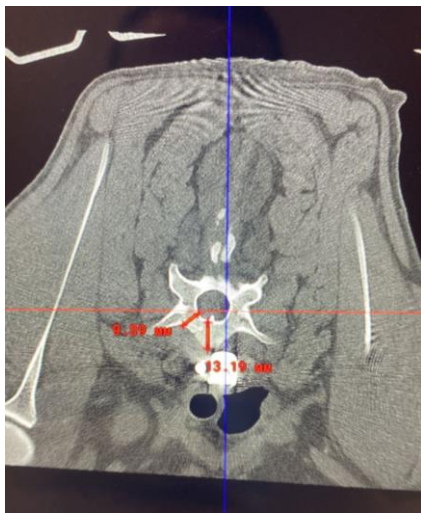

Рис 4.3.3. КТ сегментальный срез C6

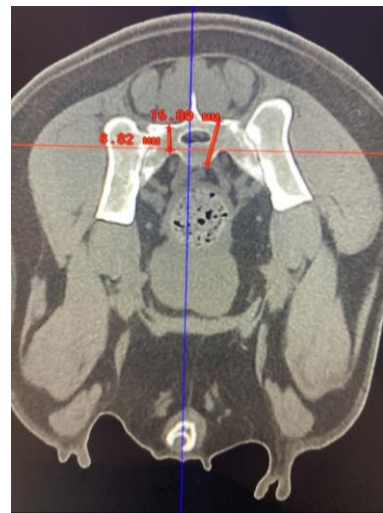

Рис. 4.3.4. КТ сегментальный срез L7-S1

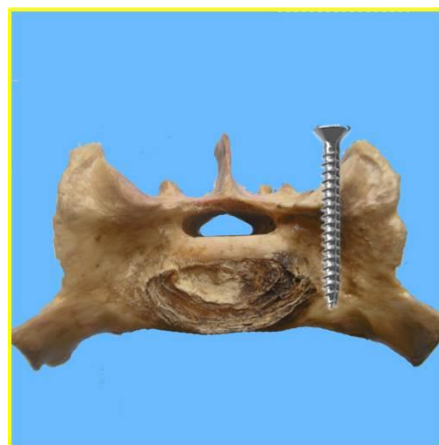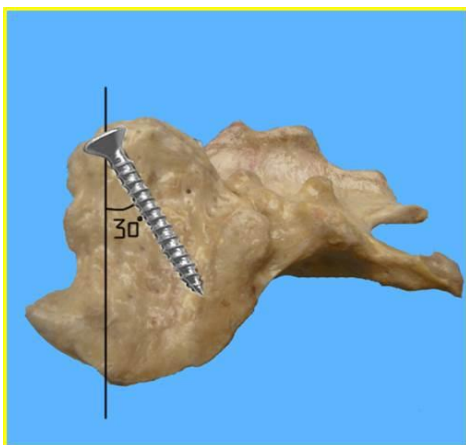


Рис 4.3.5. Сегмент позвонка S1 с максимальной костной массой

Так в атланте каудо-вентральная часть дужки позвонка имеет наибольшую костную массу, а введение винтов в суставную поверхность позволяет максимально снизить риски ятрогенных осложнений. В эпистрофее краниальная часть позвонка по бокам от суставных поверхностей имеет наибольшую костную массу, введение винта под углом 30-40° от сагиттальной поверхности помогает избежать попадание в боковые отверстия позвонков, где проходят клинически значимые артерии, а также профилактирует попадания винта в позвоночный канал. В С6 и С7 винты вводятся монокортикально с вентральной поверхности. Так, при введении винта в область, максимально близкую к межпозвонковому диску, прочность конструкции возрастает, поскольку толщина позвонка в этих местах имеет наибольшую величину.

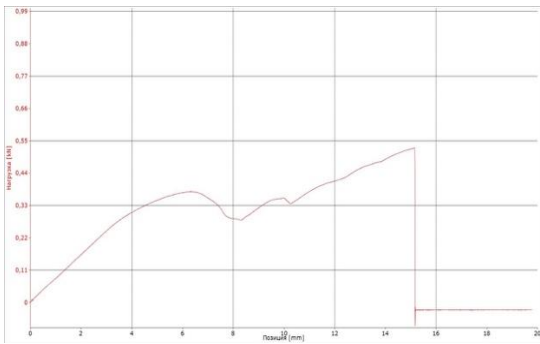
При введении винтов в грудные позвонки при трансторакальном доступе визуальная оценка помогает поставить винт бикортикально в тело позвонка без попадания в позвоночный канал. Введение винтов в 7-ой поясничный позвонок оптимально в основание суставного отростка, с углом наклона от сагиттальной плоскости 5°. При таком введении винт проходит наибольшую часть кости, что увеличивает прочность и снижает риски травмирования спинномозговых нервов. Введение винта в крыло 1-го крестцового позвонка в область суставных поверхностей в направлении к крылу подвздошной кости минимизирует риски ятрогенных осложнений, а также является наиболее прочным, т.к. данная часть имеет наибольший объем костной массы.

#### **4.5. ОПРЕДЕЛЕНИЕ ДЕФОРМАЦИОННО-ПРОЧНОСТНЫХ ХАРАКТЕРИСТИК ПОЗВОНКОВ**

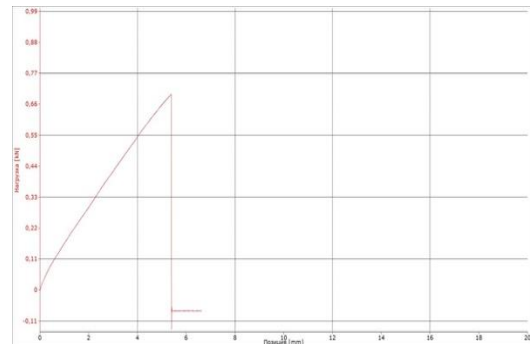
Нами были распечатаны позвонки из различных отделов позвоночного столба с проведением ряда исследований, позволяющих оценить возможность их использования в качестве модели при работе с металлоконструкциями. При этом, следует отметить, что всестороннее понимание развития патологии, а также

динамики структурных изменений тканей, ее верификация и визуальное ремоделирование, позволяет детально планировать хирургическую операцию, что подтверждают A. Goel, B. Jankharia et al. (2016), B. Wilcox., R.J. Mobbs et al. (2017). Вместе с этим, анализ патологии на имитаторах решает многие вопросы и упрощает работу при подготовке оперативного вмешательства, позволяет моделировать металлоконструкции, оптимизирует время при подготовке к операции и добавляет уверенности хирургической бригаде. Нами было проведено соединение позвонков различного уровня описанными выше методиками. Далее были проведены испытания методом растяжения позвонков (рис. 4.5.1-4.5.19).

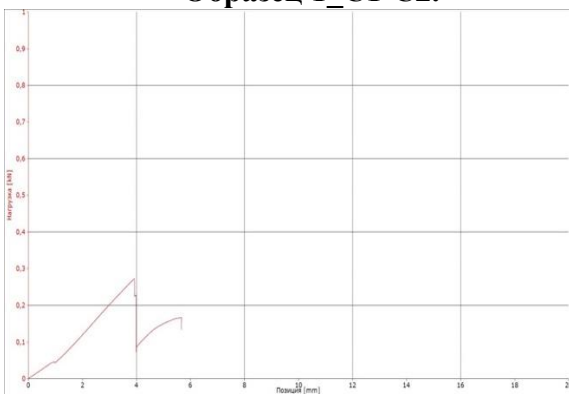
### Диаграммы испытаний позвонков C1-C2



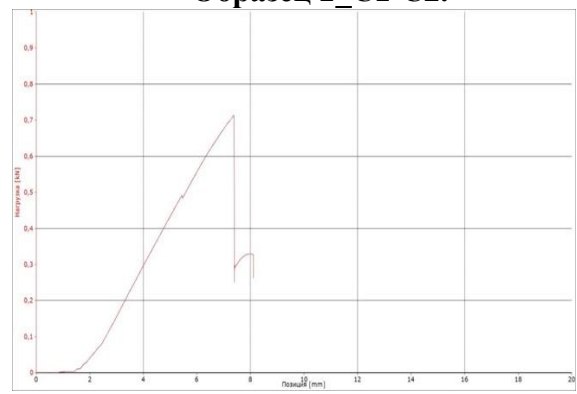
**Рис. 4.5.1. Диаграмма растяжения имитатора позвонков, шейный отдел позвоночника животного. Образец 1\_C1-C2.**



**Рис. 4.5.2. Диаграмма растяжения имитатора позвонков, шейный отдел позвоночника животного. Образец 2\_C1-C2.**



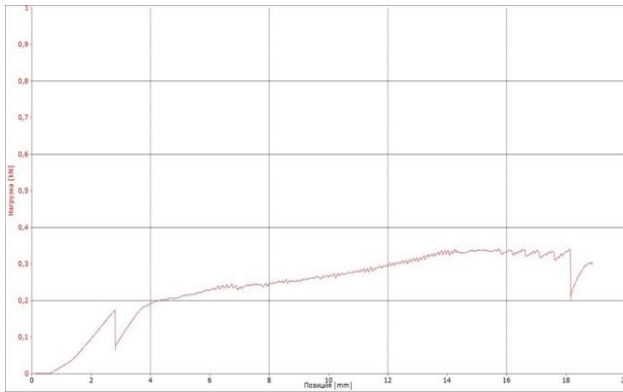
**Рис. 4.5.3. Диаграмма растяжения имитатора позвонков, шейный отдел позвоночника животного. Образец 3\_C1-C2.**



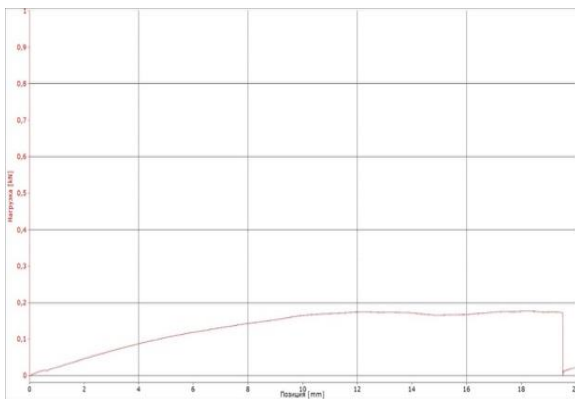
**Рис. 4.5.4. Диаграмма растяжения имитатора позвонков, шейный отдел позвоночника животного. Образец 4\_C1-C2.**



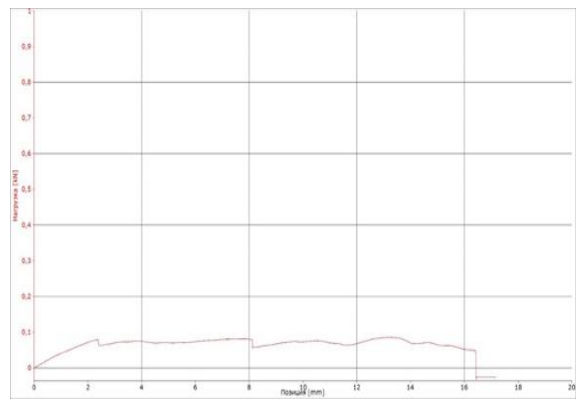
## Диаграммы испытаний позвонков С6-С7



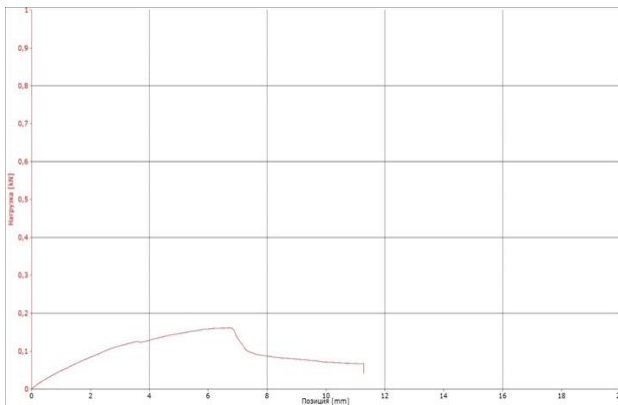
**Рис. 4.5.5.** Диаграмма растяжения позвонков из кадаверного материала, шейный отдел позвоночника животного. Образец 6\_С6-С7.



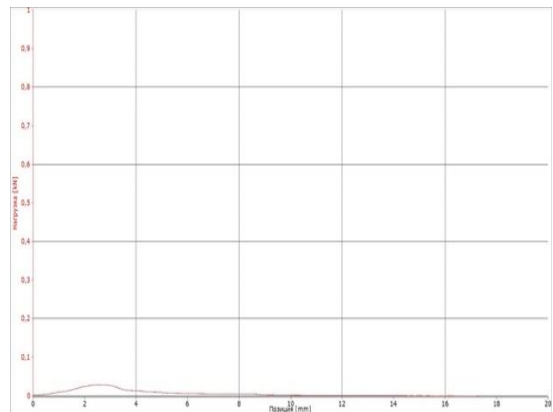**Рис. 4.5.6.** Диаграмма растяжения имитатора позвонков, шейный отдел позвоночника животного. Образец 1\_С6-С7.



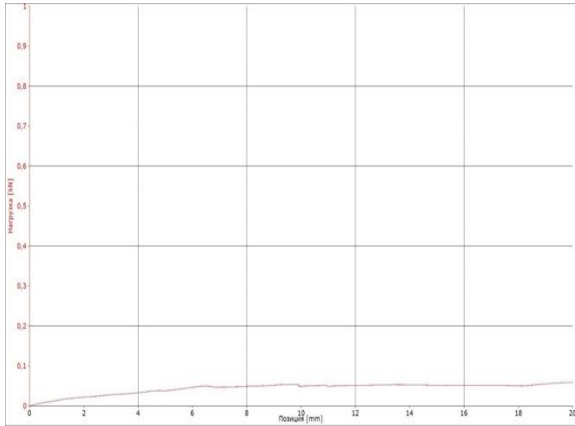
**Рис. 4.5.7.** Диаграмма растяжения имитатора позвонков, шейный отдел позвоночника животного. Образец 2\_С6-С7.



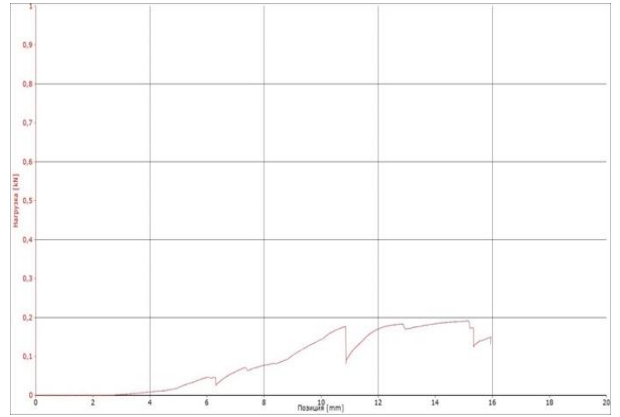
**Рис. 4.5.8.** Диаграмма растяжения имитатора позвонков, шейный отдел позвоночника животного. Образец 3\_С6-С7.



**Рис. 4.5.9.** Диаграмма растяжения имитатора позвонков, шейный отдел позвоночника животного. Образец 4\_С6-С7.

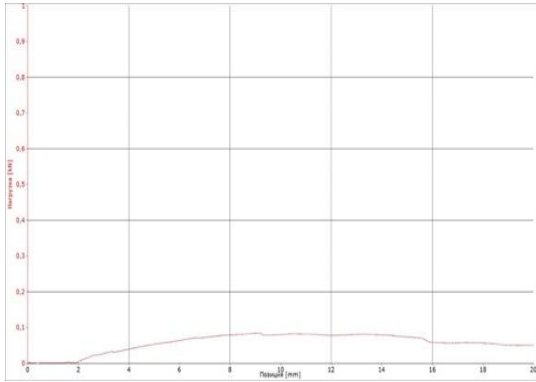


**Рис. 4.5.10. Диаграмма растяжения имитатора позвонков, шейный отдел позвоночника животного. Образец 5\_C6-C7.**

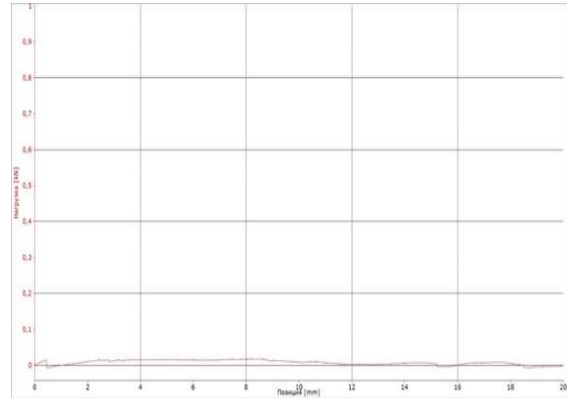


**Рис. 4.5.11. Диаграмма растяжения имитатора позвонков, шейный отдел позвоночника животного. Образец 5-1\_C6-C7.**

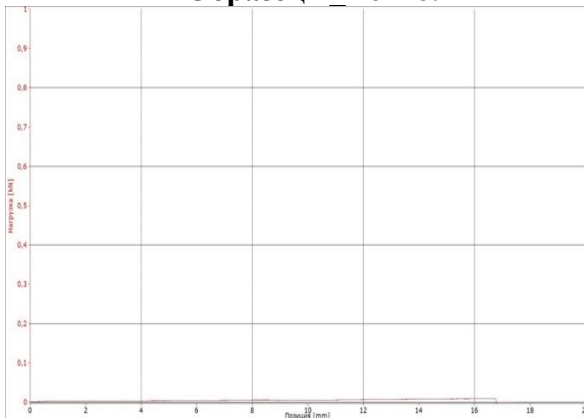### Диаграммы испытаний позвонков Т5-Т6



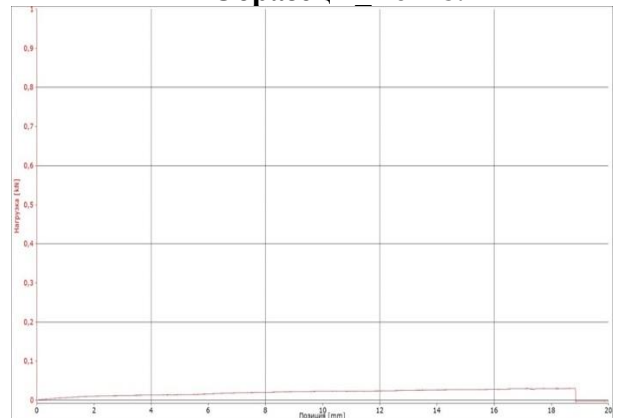**Рис. 4.5.12. Диаграммы растяжения имитатора позвонков, грудной отдел позвоночника животного. Образец 1 Т6-Т8.**



**Рис. 4.5.13. Диаграммы растяжения имитатора позвонков, грудной отдел позвоночника животного. Образец 2 Т6-Т8.**

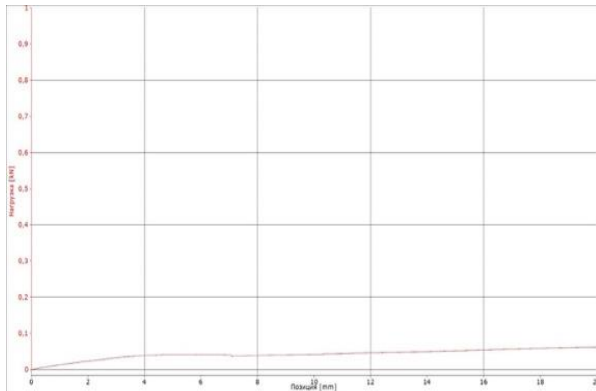


**Рис. 4.5.14 Диаграммы растяжения имитатора позвонков, грудной отдел позвоночника животного. Образец 3 Т6-Т8.**

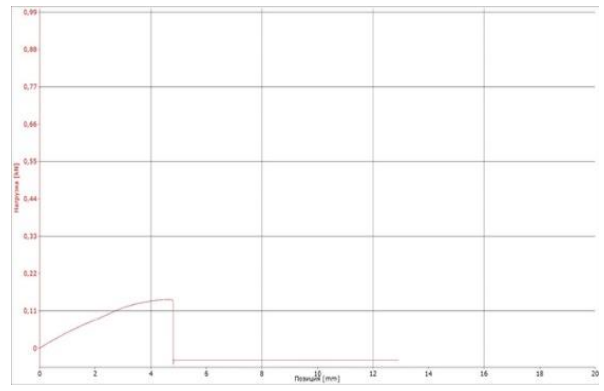


**Рис. 4.5.15 Диаграммы растяжения имитатора позвонков, грудной отдел позвоночника животного. Образец 4 Т6-Т8.**

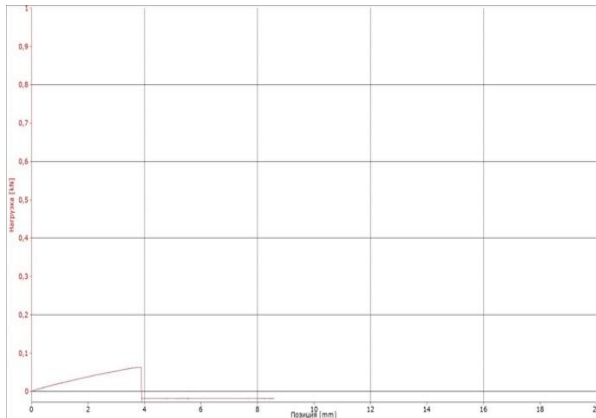
### Диаграмма испытаний позвонков L7–S1



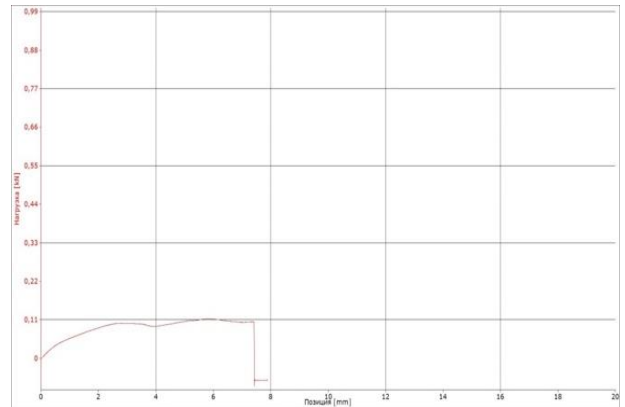
**Рис. 4.5.16.** Диаграмма растяжения имитатора позвонков, поясничный отдел позвоночника животного. Образец 1\_ L7–S1.



**Рис. 4.5.17.** Диаграммы растяжения имитатора позвонков, поясничный отдел позвоночника животного. Образец 1-1\_ L7–S1.



**Рис. 4.5.18.** Диаграммы растяжения имитатора позвонков, поясничный отдел позвоночника животного. Образец 2\_ L7–S1.



**Рис. 4.5.19.** Диаграммы растяжения имитатора позвонков, поясничный отдел позвоночника животного. Образец 3\_ L7–S1.

## 4.6. РЕЗУЛЬТАТЫ ИСПЫТАНИЙ И АНАЛИЗ ПОЛУЧЕННЫХ РЕЗУЛЬТАТОВ

Сила разрушения позвонков из кадаверного материала шейного отдела позвоночника животного при испытании на растяжение. Результат испытания представлен в табл. 4.6.1. Полученные диаграммы испытаний для кадаверного блока позвонков С6-С7 и блоков имитаторов позвонков С6-С7 шейного отдела позвоночника животного, а также обработка цифровых данных испытаний



позволяют сделать первичные выводы о возможности использования указанных имитаторов в ортопедии и травматологии позвоночника животного.

**Таблица 4.6.1. Сила разрушения позвонков из кадаверного материала и его имитаторов при испытании на растяжение**

<b>Номер образца</b>	<b>Сила разрушения при растяжении, кН</b>
<b>Сила разрушения имитаторов позвонков С1-С2 шейного отдела позвоночника</b>	
Образец 1 С1-С2	0,525
Образец 2 С1-С2	0,696
Образец 3 С1-С2	0,273
Образец 4 С1-С2	0,713
<b>Сила разрушения имитаторов позвонков С6-С7 шейного отдела позвоночника</b>	
Образец 1 С6-С7	0,177
Образец 2 С6-С7	0,086
Образец 3 С6-С7	0,162
Образец 4 С6-С7	0,029
Образец 5 С6-С7	0,064
Образец 5-1 С6-С7	0,192
<b>Сила разрушения имитаторов позвонков Т6-Т8 грудного отдела позвоночника</b>	
Образец 1 Т6-Т8	0,085
Образец 2 Т6-Т8	0,017
Образец 3 Т6-Т8	0,009
Образец 4 Т6-Т8	0,030
Образец 5 Т6-Т8	0,056
<b>Сила разрушения имитаторов позвонков L7-S1 пояснично-крестцового отдела</b>	
Образец 1 L7-S1	0,065
Образец 1-1 L7-S1	0,143
Образец 2 L7-S1	0,063
Образец 3 L7-S1	0,150

Наиболее близкими прочностными (усилие разрушения) и деформационными свойствами (диапазон абсолютных деформаций на диаграмме) к аналогичным свойствам кадаверного образца 6\_С6-С7 обладают имитаторы следующих образцов: Образец 1\_С6-С7 и образец 5-1\_С6-С7.

Таким образом, разнонаправленное механическое воздействие на кадаверные и искусственные позвонки показало высокую степень сопротивления материалов к механическому воздействию при Параметры: сила 0-50 кН, скорость нагружения 0-500 мм/мин. Вращение 60 об./мин. В сравнении механической плотности имитаторов при пенетрации нагрузка составила 486 кН относительно

нативного позвонка 129 кН животного. Анализ механических испытаний различных образцов на извлечение (экстракцию) винтов диаметром 3,5 мм из тел кадаверных позвонков диапазон нагрузки составил от 0,4-0,54 кН, а их имитаторов – 0,46-0,49 кН.

Деформационно-прочностные характеристики образцов имитаторов позвонков с применением различных типов фиксации при испытании на растяжение позвонка из кадаверного материала шейного отдела позвоночника животного С6-С7 составил 0,341 кН. Наиболее близкими характеристиками обладают имитаторы, выдерживающие нагрузку (образец 1\_С6-С7) 0,177 кН и (образец 5-1\_С6-С7) 0,192 кН. Также результаты исследований соединения С1-С2 позвонков на растяжение наглядно показало, что образец с интраартикулярными винтами и костным цементом, а также трансартикулярное проведение винтов с костным цементом имеют явное преимущество в силах прочности при растяжении и могут быть рекомендованы в клинической работе.

При исследовании С6-С7 максимальную стабильность показали методики с применением двух параллельных пластин под заблокированные винты диаметром 3.5 мм, а также методика с использованием транспедикулярных фиксаторов. При изучении грудных позвонков с кифозом могут быть рекомендованы методики с использованием пластины на область тела позвонка, метод транспедикулярной фиксации с одной балкой. Но методика транспедикулярной фиксации с двумя уровнями стабильности показала наилучшие результаты. Стабилизация пояснично-крестцового отдела методом транспедикулярной фиксации и методика с использованием винтов с костным цементом заслуживают наибольшего внимания.

#### **4.7. МЕТОДОЛОГИЯ И ТЕОРЕТИЧЕСКОЕ ОБОСНОВАНИЕ СТАБИЛИЗАЦИИ ПОЗВОНОЧНОГО СТОЛБА**

Хирургическое вмешательство по своей сути представляет ряд рисков для пациента, включая риски инфекции, кровопотери, избыточной травмы тканей из-

за неточной хирургической техники / подхода, времени, проведенного под анестезией. Спинальная хирургия по своей природе опасна из-за деликатного характера окружающей анатомии. Риск нежелательных явлений, возникающих во время операции, увеличивается при хирургии позвоночника по сравнению с общей ортопедической операцией из-за близости неврологических структур центральной нервной системы, которые имеют очень ограниченные возможности для восстановления. «Биомоделирование может помочь в принятии решений и планировании при условии, что используемые биомодели являются точными представлениями анатомии пациента» (Streiner D.L., Norman G.R., 2006).

Полномасштабное моделирование на имитаторах позвонков позволяет осуществить ряд оперативных приемов с точки зрения биоэтического подхода в моделировании оперативных вмешательств. Большое значение также приобретает отработка методики оперативного приема, позволяющая использовать различные металлоконструкции, их конфигурации, а также их сочетания. Унификация материала (позвонка) позволяет производить различные усилия с целью верификации непосредственной нагрузки на конструкцию и позвонок. Статистические данные, показывающие количественное отношение синтетического материала к кадаверному позвонку, позволяют выработать механизм постоянной контролируемой нагрузки как на инструмент в руках хирурга, так и металлоконструкции. Важным аспектом остается конгруэнтность конструкций, их размеров и укладки на позвонки. Средний размер большого количества имитаторов, статистически выверенная конструкция может производиться в промышленных масштабах без ущерба в части соответствия напряжения и сопротивления металла. Важным является многократность одних и тех же действий оператора при работе с винтами и спицами, дающая выверить каждый миллиметр позвонка в непосредственном применении металлоконструкции. В данном исследовании мы закладываем основы формирования имитирующих конструкций для разных видов животных, что является необходимой составляющей полноценного контроля хирургической

техники и подготовки хирургов. Представленные исследования в ветеринарии являются пионерскими и требуют дальнейшей работы в части оптимального набора имитаторов, ретранслирующих подбор конструкций к различным возрастам и породам.

P.S. d'Urso, G. Askin et al. (1999) изучали анатомические модели для хирургического лечения позвоночника, чтобы обеспечить визуальную и тактильную оценку костной анатомии, а также оценки и понимания патологии. Модели позволяют опробовать установку спинномозговых винтов и определить оптимальную траекторию, длину и диаметр винта до операции, что снижает риск ятрогенного нервно-сосудистого повреждения пациента (Parr W.C.H., Burnard J.L. et al., 2019). Авторами некоторых исследований было обнаружено, что использование трехмерной печати биомодели улучшило хирургические результаты в 78% (Izatt M.T., Thorpe P.L. et al., 2007). Интраоперационные шаблоны, созданные на основе данных для конкретного пациента, могут снизить риски, связанные с этими процедурами (Provaggi E., Leong J.J. et al., 2017). Следует отметить, что работа на основе анатомических ориентиров на оперируемой поверхности, зависящая от опыта хирурга, потенциально нежелательна, при этом, существуют проблемы с изменением и нарушением положения металлоконструкции во время операции, что снижает точность, воспроизводимость и чревато осложнениями. Вместе с этим, трехмерные модели могут повысить точность установки транспедикулярных винтов (Deng T., Jiang M. et al., 2016; Sugawara T., Higashiyama N. et al., 2017).

Коррекция патологических деформаций позвоночного столба требует специального оснащения и невозможна без выверенного, многократно отработанного на имитаторах метода наложения металлоконструкций. В этой связи разработка специальных хирургических подходов является залогом стандартизации хирургического доступа и приема при патологиях позвоночного столба, ведь моделирование металлоконструкций на позвонках кадаверного материала не в полной мере позволит отработать все возможные приемы.

Большая двигательная и мышечная нагрузка требует от фиксатора определенной устойчивости, а оперативный доступ к позвонку, ограниченный выбор металлоконструкций, оптимальные точки введения винтов заставляют искать пути оптимального их применения. Подобрать позвонки от животных близкие по размеру, плотности и необходимому количеству достаточно затруднительно, поэтому поиск оптимальных материалов, наборов, конструкций фиксаторов необходим и востребован.

Собственный клинический опыт показывает, что 3D технология при моделировании сегментов позвоночного столба, имеет большие перспективы данного направления и своевременный поиск моделей для применения к ним металлоконструкций, дооперационное моделирование и верификация нагрузок на позвонки, возможность многократного использования и введения под различными углами винтов и других крепежей, возможность наработки тактильной анатомической памяти, а также всевозможного комбинирования конструкций представляется важным аспектом, исключая интраоперационную импровизацию.

## **Глава 5. КОРРЕКЦИЯ ГЕНЕТИЧЕСКИ ДЕТЕРМИНИРОВАННЫХ ПАТОЛОГИЙ ПОЗВОНОЧНОГО СТОЛБА**

Клинический опыт показывает, что выбор оперативного доступа и приема является определяющим в успехе хирургической операции. Весь исторический опыт Московской, Санкт-Петербургской, Казанской, Ульяновской, Уральской, Омской, Алтайской и других замечательных хирургических школ демонстрирует правильность этих слов, ведь строгое следование методу, скрупулезное соблюдение последовательности шагов в процессе операции, многократные отработки каждого этапа хирургического вмешательства, понимание патогенетического процесса, прогноз возможных последствий являются главным фактором, гарантирующим успех любой операции.

### **5.1. СРАВНИТЕЛЬНАЯ ХАРАКТЕРИСТИКА МЕТОДОВ КОРРЕКЦИИ АТЛАНТО-АКСИАЛЬНОЙ НЕСТАБИЛЬНОСТИ**

#### **5.1.1. Мониторинг атланто-аксиальной нестабильности**

Мониторинг пациентов с атланто-аксиальной нестабильностью показал, что из 120-ти поступивших на прием и позднее прооперированных собак, наиболее подверженных данной патологии, чаще встречались такие породы как: йоркширский терьер – 18,33%, чихуа-хуа – 15,0%, незначительно отстают собаки породы той-терьер и ши-тцу – по 10,83%. При этом, следует заметить, что наименьший показатель был установлен у беспородных собак и московской сторожевой собаки – 0,83% (табл. 5.1.1.1). Также согласно нашим исследованиям наиболее подвержены оказались собаки в возрасте до 3-х лет (38,33%) и весом до 5-ти кг, что составило 86,67%. Более старшие возраста также были подвержены данной патологии, но значительных отличий в процентном соотношении не установлено. По половому признаку достоверных отличий не установлено. Оба пола с одинаковой частотой поступали на операционный стол, хотя к окончанию

наших наблюдений количество самцов превалировало над количественным показателем самок.

**Таблица 5.1.1.1. Статистика проявлений атланта-аксиальной нестабильности**

Критерий	Параметры	Абс. знач., голов	Отн. знач., %
Породы	<b>Общее количество животных</b>	<b>120</b>	<b>100</b>
	Йоркширский терьер	22	18,33
	Чихуа-хуа	18	15,0
	Той-терьер	13	10,83
	Ши-тцу	13	10,83
	Той-пудель	11	9,17
	Цвергпинчер	10	8,33
	Пти-брабансон	9	7,5
	Бишон фризе	7	5,83
	Мальтезе	4	3,33
	Пекинес	4	3,33
	Кавалер-кинг-чарльз-спаниель	3	2,5
	Американский кокер-спаниель	2	1,67
	Такса	2	1,67
	Метис	1	0,83
Московская сторожевая собака	1	0,83	
Возраст, лет	До 1	46	38,33
	3-5	28	23,33
	5-8	22	18,33
	Старше 8	24	20,0
Вес, кг	До 5	104	86,67
	5-10	11	9,17
	10-20	3	2,5
	Более 20	2	1,67
Пол	Самцы	64	53,33
	Самки	56	46,67

Сравнительная характеристика методов коррекции атланта-аксиальной нестабильности дорсальным доступом и серкляжным швом, а также вентральным доступом с винтами в сочетании с костным цементом показала следующее: общее количество животных, прооперированных в ветеринарных клиниках с 2014 по 2023 г по причине атланта-аксиальной нестабильности (ААН), составило 120 особей. Во всех случаях выявлена вентральная компрессия спинного мозга на уровне С1-С2. Оперативное вмешательство осуществляли с соблюдением правил

асептики и антисептики в специализированных операционных «МедВет» и «ВетПрофАльянс». Для постановки предварительного диагноза выполняли рентгенографическое исследование, а для подтверждения диагноза проводили магнитно-резонансное и/или компьютерно-томографическое исследование (рис. 5.1.1.1-5.1.1.6).

**Рентгенографию** выполняли в латеро-латеральной проекции. Стресс-снимок с флексией не проводили, так как это могло бы вызвать дополнительную компрессию с последующим апоноэ и иными осложнениями. На рентгенограмме оценивали предлежание или смещение, или фрагментацию зубовидного отростка по отношению к вентральной дужке атланта; расстояние от дорсальной дужки атланта до краниальной поверхности остистого отростка эпистрофея; но предпочтение отдавался КТ и МРТ.

**МРТ:** использовали режимы T1, T2, миело и Stir в трех плоскостях (сагиттальная, аксиальная и коронарная). Оценку преимущественно проводили на сагиттальных и аксиальных срезах. На миело режиме оценивали ток ликвора и его блока в случае компрессии. На T2 и T1 сагиттальных проекциях оценивали степень компрессии и целостность/гипоплазию зубовидного отростка эпистрофея, а также целостность оболочек спинного мозга. На аксиальных срезах оценивали участки отека и/или ишемии спинного мозга и латерализацию компрессии.

**КТ:** В трех плоскостях оценивали атланто-аксиальное сочленение. Оценивали состояние позвонков, аплазию и иные патологии зубовидного отростка эпистрофея. При построении 3D модели можно наглядно увидеть состояние атланто-аксиального сустава, что помогает в планировании оперативного вмешательства. Проводили оценку плотности костной ткани в области тела эпистрофея, а также основания крыльев атланта.

**Анестезиологическое пособие** осуществляли под контролем анестезиологов стандартным методом, включающим премедикацию, вводный и базисный газовый наркоз. Собак оперировали при достижении хирургической стадии наркоза. **Подготовка к операции:** измерение глюкозы, при значении ниже



4 ммоль/л болюс 5% глюкозы 1 мл/кг. Постановка внутривенного катетера, индукция пропофол 2-4 мг/кг. Интубация, обработка глаз корнерегелем. Введение антибиотика: амоксиклав 20 мг/кг или цефазолин 20 мг/кг внутривенно, далее введение транексама 10-20 мг/кг внутривенно, далее морфин 0,2-0,4 мг/кг или трамадол 2-4 мг/кг, или акупан 0,3 мг/кг внутримышечно. Фиксация электродов на конечностях.

Укладка пациента на операционном столе в дорсовентральном положении, с подложкой под шею, фиксация на операционном столе. Подсоединение дыхательного контура, пульсоксиметра, ЭКГ, тонометра, температурного датчика. Введение тракриума 0,3 мг/кг, перевод на ИВЛ по давлению (давление вдоха 10-15 мм вод. ст., ЧДД 10-14 вдохов в минуту, ПДКВ 3 мм вод. ст.). Обкладывание пациента грелками или теплыми перчатками, подключение инфузии и ИПС обезболивающего: фентанил 3-5 мкг/кг/час, кетамин 0,5-2 мг/кг/час, или морфин-лидокаин-кетамин 3-5 мл/кг, или золетил 1-2 мг/кг/час, лидокаин 20-50 мкг/кг/мин, дексдомитор 0,5 мкг/кг/мин. Инфузия рингер или йоностерил или стерофундин 3-5 мл/кг/час. Поддержание анестезии изофлюран 0,6-1 об%. Во время операции контроль ЭКГ, сатурации, капнометрии, давления, температуры. Продолжительность операции 40-70 минут, во время зашивания операционной раны постепенное снижение анальгетиков и перевод пациента на спонтанное дыхание.

В послеоперационный период осуществляли активное согревание пациента, пробуждение. В первые сутки – антибиотикотерапия амоксиклав 20 мг/кг каждые 12 часов, анальгезия ИПС морфин-лидокаин-кетамин 1 мл/кг/час, инфузия рингер или йоностерил или стерофундин 1-2 мл/кг/час на двое суток. Флекспрофен 1-2 мг/кг или мелоксивет 0,05-0,2 мг/кг раз в 24 часа, или онсиор 1 мг/кг раз в 24 часа внутримышечно. Контроль давления, ЧДД, температуры. На вторые сутки анальгезия: ИПС лидокаина 30-50 мкг/кг/мин, ИПС дексдомитора 0,2-1 мкг/кг/час, трамадол 2-4 мг/кг раз в 6 часов или акупан 0,3 мг/кг раз в 8 часов внутримышечно, габапентин 10-30 мг/кг перорально, амантадин 5 мг/кг

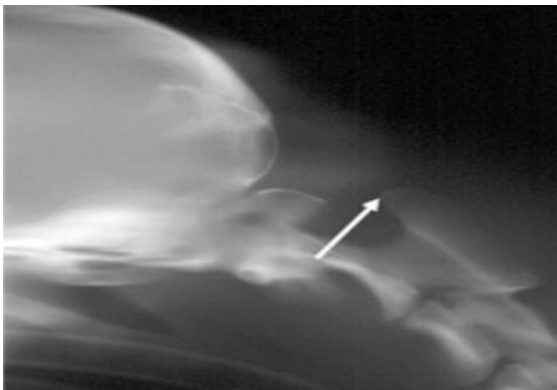
перорально. Третьи сутки: отмена ИПС и инфузии, перевод на пероральные формы НПВС, выписка.

### **5.1.2. Оперативное вмешательство посредством дорсального доступа с наложением серкляжного шва (группа 1)**

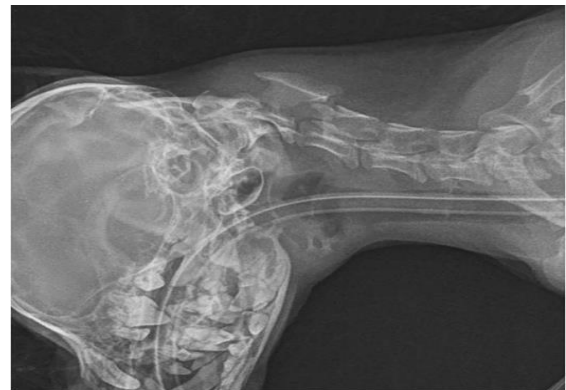Данный метод заключается в оперативном доступе через затылочные фасции и мышцы, к дорсальной дужке атланта и остистого отростка эпистрофея (рис. 5.1.2.1-5.1.2.2) с учетом метода W.B.Thomas, D.C. Sorjonen et al. (1991). В 3-х случаях (подгруппа 1-1), применяли 1 проволочный серкляжный шов, в 27-ми случаях (подгруппа 1-2) применяли 3 проволочных серкляжа. Собаку укладывали вентрально на живот, голову аккуратно опускали вниз. Под шею подкладывали валик. Очень важно аккуратно опускать голову, т.к. собаки с таким диагнозом имеют вентральную компрессию, и при опускании головы есть вероятность увеличения компрессии, усиление отека мозга, апноэ и иные осложнения. После обработки операционного поля 5%-йодным раствором по Гроссу трехкратно, его ограничивали стерильным операционным бельем и укрепляли с помощью бельевых цапок. Для операций применяли общий хирургический набор, набор нейрохирургических пальпаторов, расширители Гелпи подходящего размера, кусачки Керрисона, кусачки Люэра, бор и фрезы, микроскоп или увеличительные окуляры, аспиратор, коагулятор.

**Оперативный доступ.** Выполняли линейный разрез кожи в проекции остистых отростков, выделяли дорсальную дужку атланта и остистого отростка эпистрофея костным распатором. Далее делали доступ в позвоночный канал путем рассечения дорсальной мембраны. Проводили под дорсальную дужку атланта 1 проволочный серкляж (у трех собак), 3 проволочных серкляжа (применили в 27-ми случаях), диаметр проволоки 0.5-0.8, размер проволоки выбирался эмпирически. Далее спицей 1.0 формировали костные каналы в остистом отростке эпистрофея и проводили в них проволочные серкляжи. Далее

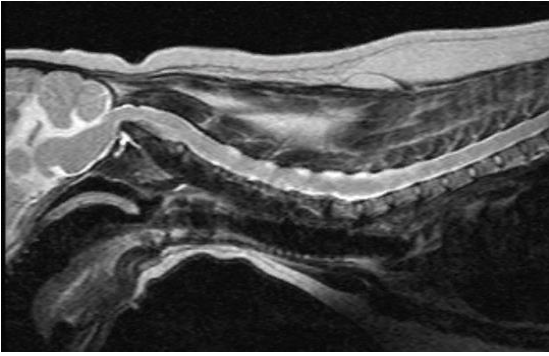
ассистент аккуратно поднимает голову собаки, а хирург в это время завязывает проволочные серкляжи. Если визуально дорсальная дужка атланта неокостеневшая или имеет высокие риски перелома, то производится взятие костного фрагмента из крыла подвздошной кости и перемещение его в область дорсальной дужки с закреплением его проволочными серкляжами. Функция костного имплантата в этом случае – вызвать артродез атланта-аксиального сочленения. Ввиду отсутствия выраженного положительного эффекта, мы применяли 3 проволочных серкляжа с костным аутоотрасплататом, взятым из крыла подвздошной кости для снижения риска прорезания дорсальной дужки атланта и стимуляции формирования атланта-аксиального артродеза. После фиксации сочленения послойно монофиламентной нитью ушивали операционную рану послойно. Для формирования костной мозоли между дужкой атланта и остистым отростком эпистрофея, а также для предупреждения разрыва проволоки животному на 20-30 суток надевали корсет, препятствующий движениям на уровне C1-C2.



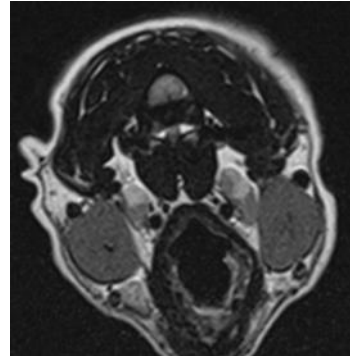
**Рис. 5.1.1.1. Рентгенограмма. Латеральная проекция шейного отдела позвоночного столба. Визуализируется дорсальная девиация зуба эпистрофея. Стрелкой показана дорсальная часть эпистрофея**



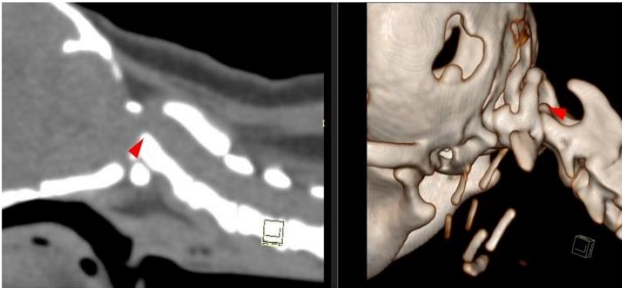
**Рис. 5.1.1.2. Рентгенограмма. Латеральная проекция шейного отдела позвоночного столба в нейтральной проекции, визуализируется смещение вентральной дужки атланта, смещение зуба эпистрофея в позвоночный канал**



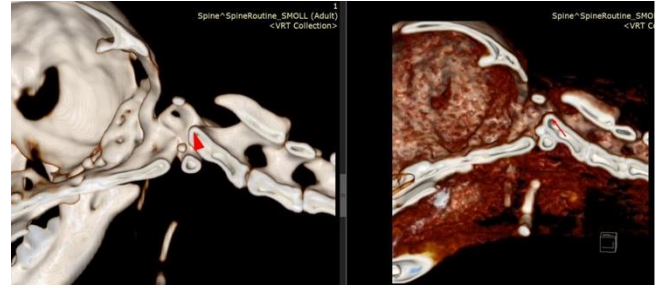**Рис. 5.1.1.3. МРТ. Сагиттальная проекция. Визуализируется вентральная компрессия спинного мозга на уровне C1-C2**



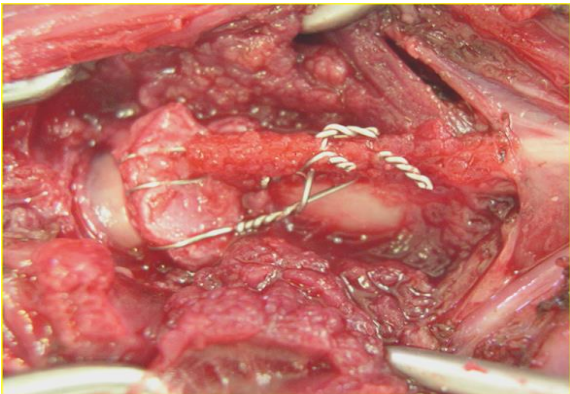
**Рис. 5.1.1.4. МРТ - снимок. Сегментальная проекция. Визуализируется вентральная компрессия спинного мозга на уровне C1-C2**



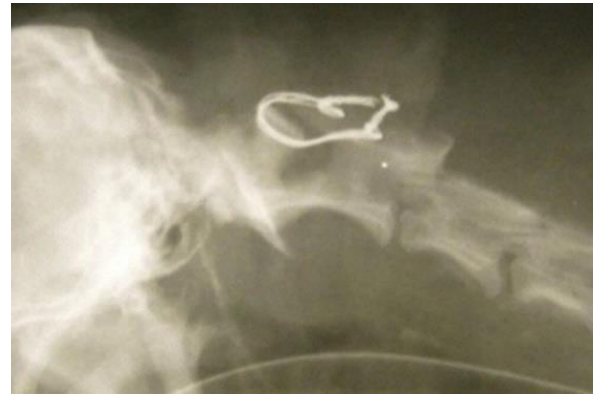**Рис. 5.1.1.5. Снимок КТ. Вентральная компрессия спинного мозга зубом эпистрофея**



**Рис. 5.1.1.6. Снимок КТ визуализация 3D. Вентральная компрессия спинного мозга зубом эпистрофея**



**Рис. 5.1.2.1. Интраоперационная рана, установлена конструкция из 3-х серкляжных проволок и костного аутоотрасплатата**



**Рис. 5.1.2.2. Рентгенограмма. Латеральная проекция шейного отдела позвоночного столба. Фиксация одной серкляжной конструкцией и костным аутоотрасплататом**

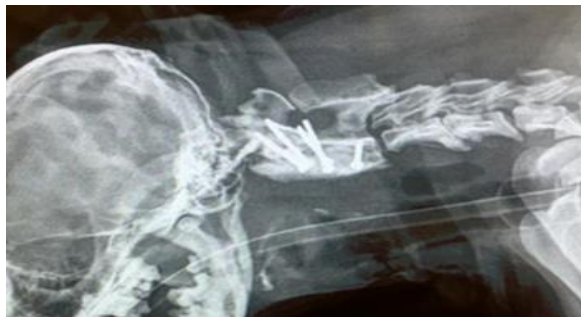**Примечание.** Работа выполнена совместно с С.А. Ягниковым.

### **5.1.3. Оперативное вмешательство с помощью проведения кортикальных винтов и фиксации их костным цементом посредством вентрального оперативного доступа (группа 2)**

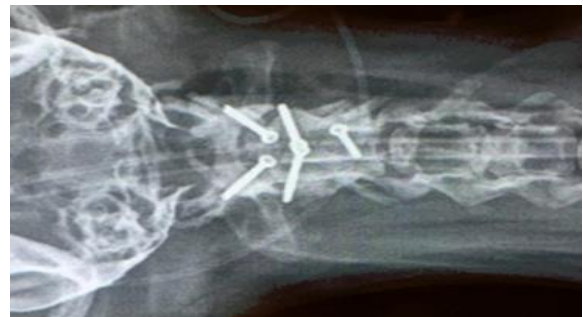Вентральную фиксацию осуществляли посредством проведения винтов в атлант и эпистрофей с фиксацией их костным цементом (Cemex Genta ID Green) с гентамицином с учетом метода S.R. Platt, J.N. Chambers et al. (2004), F. Forterre, N. Vizcaino Revés (2012). Оперативный доступ выполняли с вентральной поверхности области шеи к вентральной дужке атланта и телу эпистрофея путем диссекции грудино-щитовидной и грудино-подъязычной мышц, смещали трахею и пищевод влево, затем выделяли атланто-аксиальный сустав от окружающих мягких тканей. Хирургической фрезой проводили абразию суставных поверхностей C1-C2 с целью создания артродеза суставных поверхностей в послеоперационный период. Использовали винты диаметром от 1.5 до 3.5 в зависимости от размера дужки атланта и тела эпистрофея. Винты проводили бикортикально. Каудальный винт в каудальную часть C2 проводили монокортикально. Два винта в C1 проводили интраартикулярно в вентральную каудальную дужку атланта в суставную поверхность с латеральным смещением винта до 35°, и два винта в вентральную поверхность краниальных суставных фасеток с латеральным отклонением угла проведения винтов 40°-45°. Один винт проводили монокортикально в самую широкую часть тела эпистрофея с каудальной стороны и латерализацией угла 55°-65° (рис. 5.1.3.1-5.1.3.6). Манипуляция этим винтом позволяет производить distraction сочленения. В момент distraction проводили укладку костного цемента (полиметилметакрилата – ПММА). Необходимо оставлять 2-3 витка винта и вместе со шляпкой винта укрывать костным цементом. Нередко ассистент аккуратно поднимал голову, таким образом усиливая distraction сочленения. Укрывали окружающие мягкие ткани марлевыми салфетками, проводили гемостаз биполярным коагулятором.

При этом, после аппликации цемента (после смешивания мокрого и сухого составляющих) осуществляли визуальный контроль до полного отверждения цемента, постоянно проводя лаваж холодным физиологическим раствором. Операционную рану закрывали послойно монофиламентной нитью.

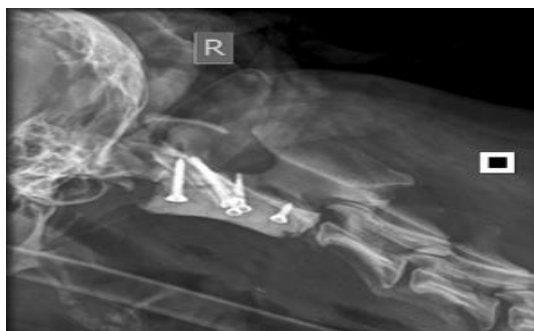Также непосредственно после операции проводили рентгенографическое исследование в латеро-латеральной проекции, а также КТ или МРТ. Данный подход позволяет максимально подтвердить безопасное проведение винтов и отсутствие компрессии спинного мозга.



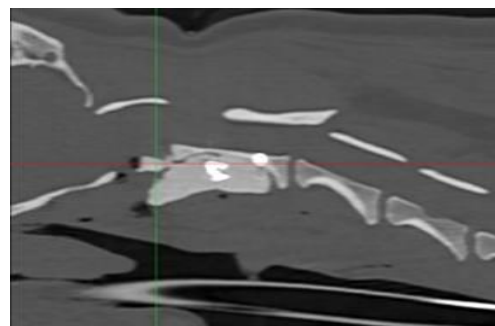
**Рис. 5.1.3.1. Рентгенограмма. Латеральная проекция после стабилизации С1-С2 методом проведения множественных винтов интраартикулярно и фиксации костным цементом**



**Рис. 5.1.3.2. Рентгенограмма. Вентродорсальная проекция после стабилизации С1-С2 методом проведения множественных винтов и костного цемента. Краниальные винты введены интраартикулярно в вентральную дугу атланта**

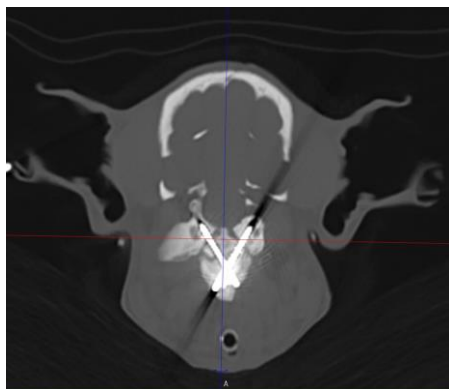


**Рис. 5.1.3.3. Рентгенограмма в латеральном положении. Определяется сохранность и объем спинного мозга после операции. Фиксация винтами и костным цементом**

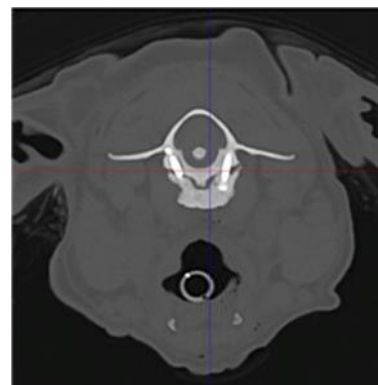


**Рис. 5.1.3.4. КТ. Сагиттальный срез. Латеральная проекция. Определяется сохранность и объем спинного мозга после операции**





**Рис. 5.1.3.5. КТ. Сагиттальный срез. Определяется сохранность и объем спинного мозга после операции. Фиксация винтами и костным цементом. Снимок после операции**



**Рис. 5.1.3.6. КТ. Сагиттальный срез. Определяется сохранность и объем спинного мозга после операции. Фиксация винтами и костным цементом. Через год после операции**

## **5.2. СРАВНИТЕЛЬНАЯ ХАРАКТЕРИСТИКА МЕТОДОВ КОРРЕКЦИИ ДИСКАГЕННОГО СИНДРОМА ВОББЛЕРА**

### **5.2.1. Мониторинг дискогенного синдрома Вобблера**

Статистика операций стабилизации при дискогенном синдроме Вобблера выявила, что из 75-ти прооперированных собак наиболее подвержены данной патологии такие породы как: доберман – 46,6%, и лабрадор-ретривер – 20,0%. Проявление синдрома Вобблера отмечено нами в возрасте 5-8 лет, что составило 68,25%. В меньшей степени это касалось собак более старшего (23,81%) и более младшего (7,94%) возрастов и массой более 40-ка кг, что составило 77,78%. Количество самцов в 1,86 раз превышало количество самок (табл. 5.2.1.1).

**Таблица 5.2.1.1. Статистика дискогенного синдрома Вобблера**

<b>Критерий</b>	<b>Параметры</b>	<b>Абс. знач., голов</b>	<b>Отн. знач., %</b>
Порода	<b>Общее количество животных</b>	<b>75</b>	<b>100</b>
	Доберман	35	46,6%
	Лабрадор-ретривер	15	20,0
	Бернский зенненхунд	9	12,0
	Восточноевропейская овчарка	8	10,67
	Черный русский терьер	5	6,67
	Пудель королевский	3	4,0
Возраст, лет	3-5	9	12,0
	5-8	47	62,67
	Старше 8	19	25,33

Критерий	Параметры	Абс. знач., голов	Отн. знач., %
Вес, кг	20-30	7	9,33
	30-40	15	20,0
	Более 40	53	70,67
Пол	Самцы	47	62,67
	Самки	28	37,33

### 5.2.2. Хирургическая коррекция дискогенного Вобблер синдрома

При коррекции шейной спондиломиелопатии (синдром Вобблера) прооперировано 75 собак, из них: 40 животных с применением винтов и цемента группа 3 и 3-ти5 собак с помощью параллельных пластин – группа 4. Исследовано 105 проб крови, 12 ликвора. Для диагностики Вобблер синдрома проводили рентгенографию в латеро-латеральной и вентро-дорсальной проекциях, контрастную миелографию, МРТ и КТ исследования.

**Рентгенография:** оценивали межпозвонковое пространство на уровне С4-Т2, наличие вентральных остеофитов на телах позвонков, усиление тени в проекции суставных поверхностей позвонков.

**Миелография:** как правило, выполняли шейную миелографию путем инъекции спинальной иглой Spinocan 5G в субокципитальное пространство. Для контрастирования спинно-мозговых оболочек применял Омнипак 350 в дозе 0.1 мл на кг массы тела. После инъектирования контрастного вещества тело собаки приподняли, чтоб голова и шейный отдел были подняты приблизительно на 15-30° и выжидали в течение 5-7 минут. Альтернатива шейной миелографии была люмбальная миелография. Для этого спинальной иглой на уровне L4-L6 инъектировали контрастное вещество омнипак 350 в дозе 0,4 мл на кг массы тела, но не более 12 мл суммарно. Каудальную часть при этом не поднимали, т.к. ток ликвора субдурально течет от поясничного отдела к шейному. Далее проводили рентгенографическое исследование в латеро-латеральной и дорсо-вентральной проекциях с отведенными грудными конечностями каудально (рис. 5.2.4.2). На рентгенограмме отмечали дорсальное и вентральное сужение контрастной



колонны в форме песчаных часов. Также иногда проводили distraction шейного отдела позвоночного столба и повторно выполняли рентгенографию. Зачастую дорсальное и вентральное сужение расправлялось, что указывало на динамическую нестабильность в патологической зоне. Оценивали высоту пролабирования межпозвонкового диска и фиброзного кольца в позвоночный канал.

**МРТ:** применяли режимы T1, T2, миело и Stir в трех плоскостях (сагиттальная, аксиальная и коронарная) (рис. 5.2.3.1-5.2.3.4). Миело режим необходим для оценки тока ликвор, оценивали наличие дорсальной и/или вентральной компрессии. На T2 и T1 сагиттальных проекциях оценивали форму позвонков, состояние краевых пластинок тел позвонков, наличие остеофитов. На аксиальных и коронарных срезах срезах оценивали компрессию спинного мозга, состояние межпозвонкового диска, латерализацию компрессии, наличие отека/ишемии спинного мозга. Также оценивали высоту дорсальной протрузии межпозвонкового диска.

**КТ:** оценивали состояние краевых пластинок тел позвонков, наличие остеофитов также в трех проекциях. Оценивали плотность костной ткани в области тел позвонков.

В исследовании задействовано 75 собак с диагнозом синдром Воблера. В группу 3 (n=40) были отнесены собаки, которым выполняли distraction межпозвонкового пространства для снижения компрессии фиброзного кольца на спинной мозг путем имплантации в межпозвонковое пространство кейджа толщиной 5-7 мм, с последующим введением в тела 2-х смежных позвонков кортикальных винтов диаметром 2.7-3.5 мм по 3-4 винта в тело каждого позвонка и фиксацией их костным цементом путем его имплантации на шляпки и резьбовую часть винтов. В группе 4 (n=35) устанавливали кейдж и фиксировали позвонки одной/двумя пластинами или транспедикулярным фиксатором. Причем в подгруппе 4-1 с применением транспедикулярного фиксатора было 4

клинических случаях. В подгруппе 4-2 с использованием наkostной пластины было 31 животное.

**Анестезиологическое пособие:** Постановка внутривенного катетера, индукция пропофол 2-4 мг/кг. Интубация, обработка глаз корнерегелем. Введение антибиотика: амоксиклав 20 мг/кг, или цефазолин 20 мг/кг внутривенно, далее введение транексама 10-20 мг/кг внутривенно, далее морфин 0,2-0,4 мг/кг или трамадол 2-4 мг/кг, или акупан 0,3 мг/кг внутримышечно. Бритье операционного поля и его обработка мыльным раствором, фиксация электродов на конечностях.

Укладка пациента на операционном столе в вентро-дорсальном положении с подложкой под шею. Далее подсоединение дыхательного контура, пульсоксиметра, ЭКГ, тонометра, температурного датчика. Введение тракриума 0,3 мг/кг, перевод на ИВЛ по давлению (давление вдоха 10-15 мм вод. Ст., ЧДД 10-14 вдохов в минуту, ПДКВ 3 мм вод. ст.). Подключение инфузии и ИПС обезболивающего: фентанил 3-5 мкг/кг/час, кетамин 0,5-2 мг/кг/час, или морфин-лидокаин-кетамин 3-5 мл/кг, или золетил 1-2 мг/кг/час, лидокаин 20-50 мкг/кг/мин, дексдомитор 0,5 мкг/кг/мин. Инфузия рингер или йоностерил или стерофундин 3-5 мл/кг/час. Поддержание анестезии изофлюран 0,6-1 об%. Во время операции контроль ЭКГ, сатурации, капнометрии, давления, температуры. Продолжительность операции 40-70 минут, во время зашивания операционной раны постепенное снижение анальгетиков и перевод пациента на спонтанное дыхание.

В послеоперационный период активное согревание пациента, пробуждение. В первые сутки анальгезия антибиотикотерапия амоксиклав 20 мг/кг каждые 12 часов, ИПС морфин-лидокаин-кетамин 1 мл/кг/час, инфузия рингер или йоностерил или стерофундин 1-2 мл/кг/час на двое суток. Флексопрофен 1-2 мг/кг или мелоксивет 0,05-0,2 мг/кг раз в 24 часа, или онсиор 1 мг/кг раз в 24 часа внутримышечно. Контроль давления, ЧДД, температуры. На вторые сутки анальгезия: ИПС лидокаина 30-50 мкг/кг/мин, ИПС дексдомитора 0,2-1 мкг/кг/час, трамадол 2-4 мг/кг раз в 6 часов или акупан 0,3 мг/кг раз в 8 часов

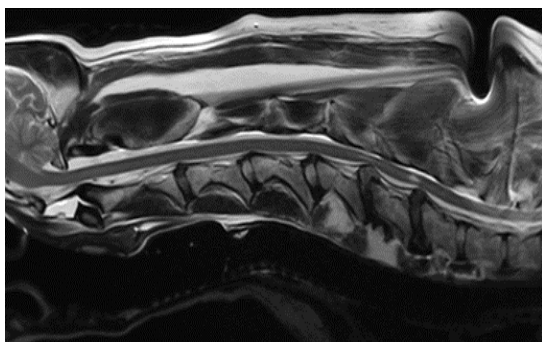
внутримышечно, габапентин 10-30 мг/кг перорально, амантадин 5 мг/кг перорально. Третьи сутки: отмена ИПС и инфузии, перевод на пероральные формы НПВС, выписка.

Хирургическую процедуру выполняли стандартным вентральным доступом для обнажения тела позвонка С6, каудальной части С5 и краниальной части С7 (De Decker S., Gielen I.M., et al., 2012). Оперативное вмешательство проводили с учетом методов К.А. Bruecker, Н.В. Seim et al. (1989), К. Voss, F. Steffen (2006), E.J. Trotter (2009), S. De Decker, J. Caemaert et al. (2011).

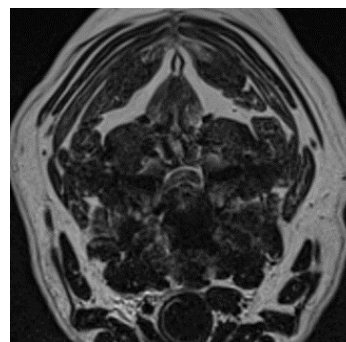
### **5.2.3. Оперативное вмешательство с помощью фиксации позвонков кортикальными винтами и костным цементом (группа 3)**

Для операции использовали стандартный общий хирургический набор, нейрохирургический набор, кусачки Керрисона, кусачки Люэра, аспиратор, коагулятор. В некоторых наблюдениях применяли микроскоп и/или увеличительную оптику с освещением. Животное укладывали дорсально на спину, под запланированный уровень шейного отдела позвоночного столба клали валик. Собака фиксируется строго симметрично, так как это в значимом количестве случаев позволяет снизить риски повреждения венозных синусов. После рассечения кожи, подкожной фасции и мышц смещали влево пищевод и трахею, осуществив вентральный доступ к шейному отделу позвоночного столба путем скелетирования мышц, рассечения фиброзного кольца и удаления межпозвонкового диска на уровне компрессии спинного мозга. У собак с подтвержденным диагнозом Вобблер синдром дискогенного типа (протрузия межпозвонкового диска и нестабильность) мы не выполняли доступ в спинномозговой канал. После вылуцивания межпозвонкового диска ложкой Фолькмана, в межпозвонковую щель погружали дистрактор позвонков, выполняли дистракцию и имплантировали межпозвонковый кейдж. Альтернативой была методика: после установки винта диаметром 3.5 мм монокортикально в


каудальный С6 и краниальный С5 позвонки, накладывали нитки-держалки на винты и производили дистракцию позвонков, одновременно имплантируя кейдж. Между телами позвонков имплантировали кейдж с целью расширения межпозвонкового пространства для снижения вентрального давления на спинной мозг.



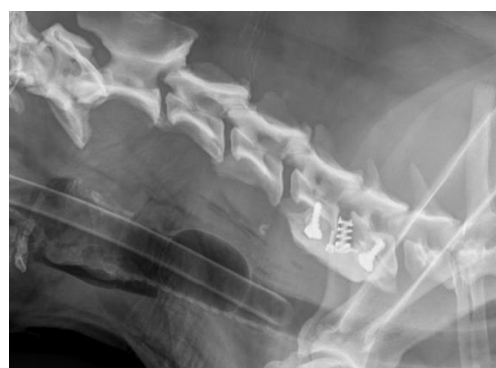**Рис. 5.2.3.1. МРТ шейного отдела. Сегментальный срез. Шейная диск-ассоциированная спондилмиелопатия у собаки на уровне С5-6, С 6-7**



**Рис. 5.2.3.2. МРТ. Сагитальный срез. Вентро-дорсальная компрессия спинного мозга на уровне С5-6**



**Рис. 5.2.3.3. Рентгенограмма. Миелография, «форма песочных часов». Шейная диск-ассоциированная спондилмиелопатия у собаки на уровне С6-7. Определяется вентро-дорсальное сдавление спинного мозга**



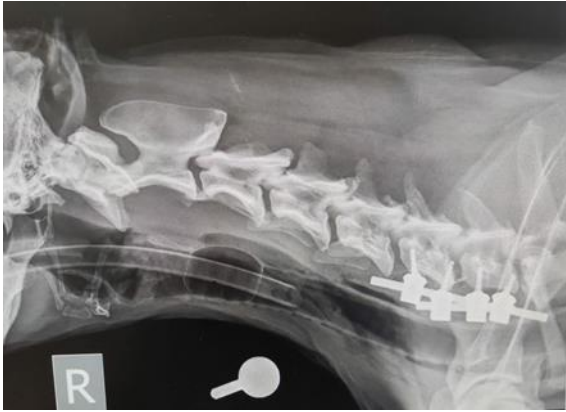
**Рис. 5.2.3.4. Рентгенограмма. После установки кейджа и винтов применяли костный цемент для фиксации винтов**

Затем выполняли метод, комбинирующий в себе кейдж, монокортикальные винты и цемент. Сверлом под тактильным контролем проходили только вентральный кортикальный слой позвонка. Винты как правило были диаметром 2,7-4,5 мм. Сверло под винты использовали 2.0-3.2 мм соответственно. Вводили два винта в краниальный и два винта в каудальный позвонки под углом 25-30° в

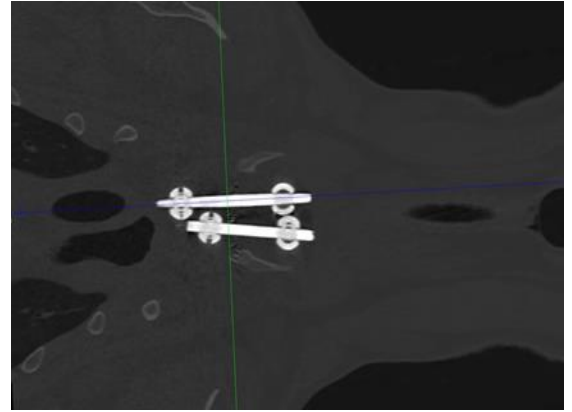
латеральном направлении от спинномозгового канала. При вворачивании винтов в тела позвонков контролировали усилие, прилагаемое на отвертку. Пройдя ventральный кортикальный слой и находясь вблизи дорсального кортикального слоя, увеличивали силу, прилагаемую на отвертку и винт, что означало достижение дорсального кортикального слоя. Оставляли шляпку винта и 3-4 витка винта для фиксации костным цементом. Перед имплантацией костного цемента контролировали положение винтов в шейных позвонках с помощью С дуги. Далее на видимые части винтов накладывали костный цемент, при этом заранее изолировав мягкие ткани, т.к. при застывании костный цемент имеет повышенную температуру и может вызвать ожог, а в дальнейшем абсцедирование окружающих мягких тканей. Важно, чтобы цемент полностью со всех сторон покрывал винт (рис. 5.2.3.4). Цементную массу погружали под длинную мышцу головы и шеи.

#### **5.2.4. Оперативное вмешательство с помощью фиксации позвонков транспедикулярными балками (группа 4-1)**

Следующий способ коррекции синдрома Вобблера заключается в установлении кейджа между телами позвонков с фиксацией его межпозвонковым винтом, проведенным из тела одного позвонка в другой на уровне поражения по диагонали и двумя параллельными транспедикулярными балками (рис. 5.2.4.1, рис. 5.2.4.2), установленными в транспедикулярные винты, устанавливаемыми вдоль срединной линии тел позвонков. Данной методикой прооперировано 4 собаки.



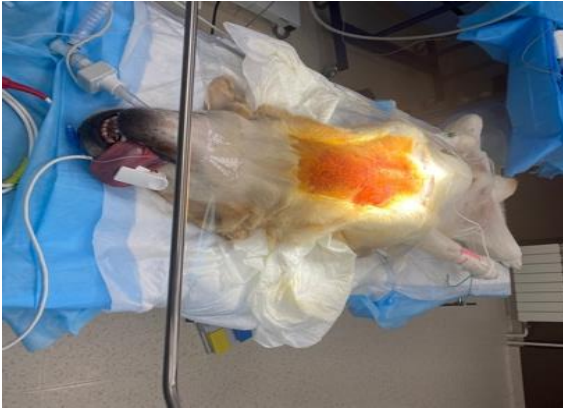**Рис. 5.2.4.1. Рентгенограмма шейного отдела позвоночного столба в латеро-латеральной проекции. Стабилизация С6-С7 транспедикулярным фиксатором**



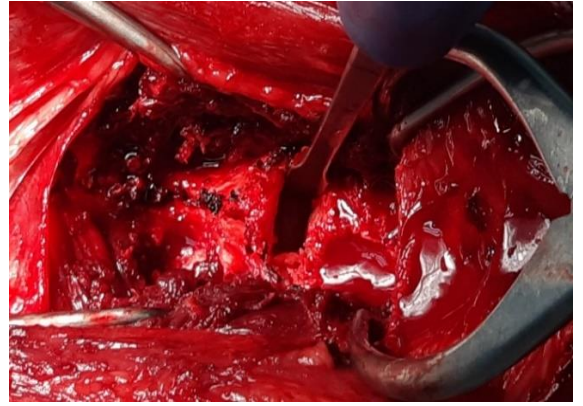
**Рис. 5.2.4.2. МРТ шейного отдела позвоночного столба в дорсо-вентральной проекции. Стабилизация С6-С7 транспедикулярным фиксатором**

### **5.2.5. Оперативное вмешательство с помощью фиксации позвонков параллельными пластинами (группа 4-2)**

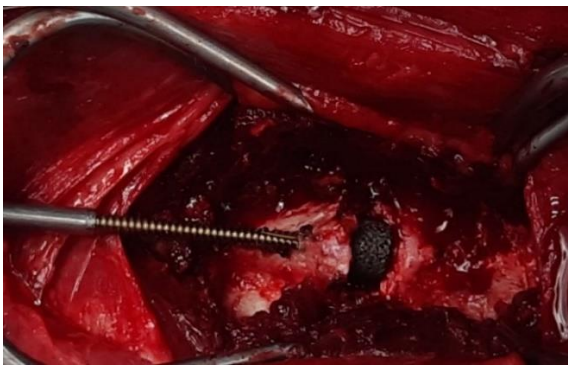Наиболее эргономичный метод, на наш взгляд, представляет собой комбинированное устройство из межпозвонкового кейджа и фиксации его одной двойной или двумя реконструированными по изгибу шейного отдела пластинами, укрепленными четырьмя монокортикальными винтами (рис. 5.2.5.1-5.2.5.4), расположенными под различными углами в билатеральном направлении. Такой способ максимально физиологичен, т.к. зачастую пластина полностью прижата к вентральной стенке тела позвонка и повторяет его контуры. После доступа к телам позвонков, описанного выше, и проведения фенестрации устанавливали по 1-му винту в краниальный и каудальный позвонок, винты устанавливали как правило диаметром 3.5, предварительно сделав туннель сверлом 2.5 мм. В винты как упор устанавливали костный дистрактор и проводили растягивание позвонков. Ложкой Фолькмана удаляли пульпозное ядро межпозвонкового диска, визуальную оценивали дорсальную продольную связку и после этого устанавливали кейдж.



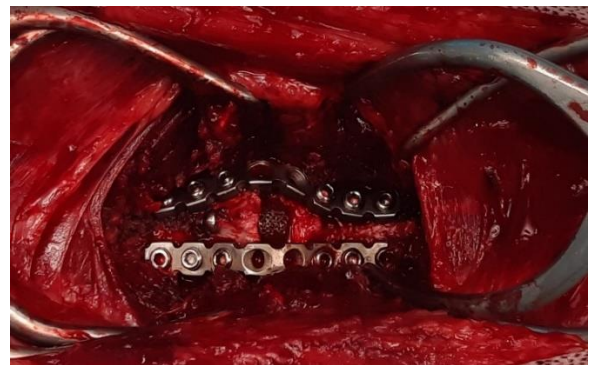
**Рис. 5.2.5.1. Вентро-дорсальная укладка животного на операционном столе**



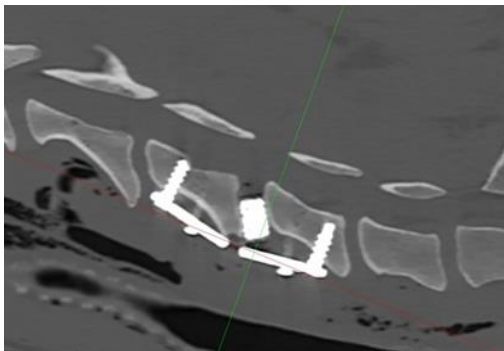
**Рис. 5.2.5.2. Интраоперационное состояние после удаления диска, момент тракции тел позвонков**



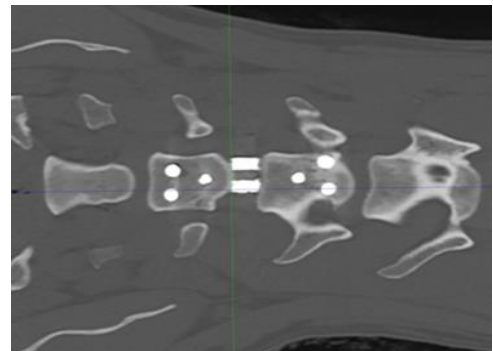
**Рис. 5.2.5.3. Интраоперационное состояние после установки кейджа, момент проведения трансвертебрального винта**



**Рис. 5.2.5.4. Интраоперационное состояние после установки металлоконструкции**

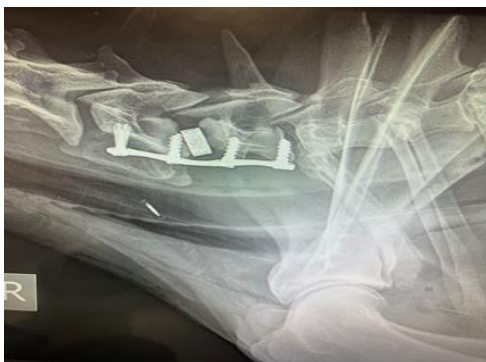

**Рис. 5.2.5.5. КТ. Установка межтелового кейджа и пластины. Компрессия устранена**

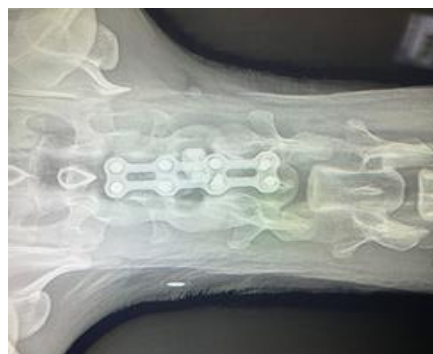

**Рис. 5.2.5.6. КТ. Дорсовентральная проекция. Металлоконструкция состоятельна**

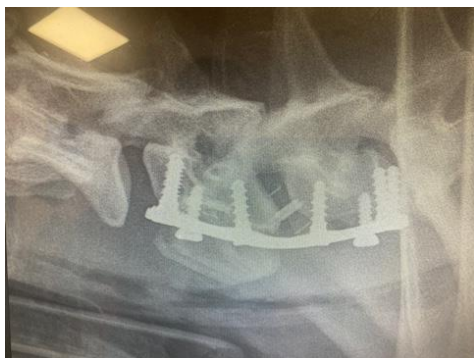



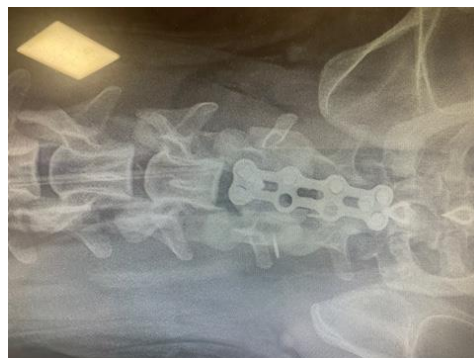**Рис. 5.2.5.7. Рентгенограмма шейного отдела позвоночного столба в латеролатеральной проекции. Коррекция межтелным кейджем и пластиной укрепленными четырьмя кортикальными винтами, расположенными под различными углами в билатеральном направлении**



**Рис. 5.2.5.8. Рентгенограмма шейного отдела позвоночного столба в дорсовентральной проекции. Фиксация пластиной и винтами, дорсовентральная проекция**



**Рис. 5.2.5.9. Рентгенограмма в латеролатеральной проекции. Состояние через 2,5 года. Металлоконструкция стабильна**



**Рис. 5.2.5.10. Рентгенограмма в дорсовентральной проекции. Состояние через 2,5 года. Металлоконструкция стабильна**

Далее снимали костный дистрактор, удаляли винты и проводили по диагонали винт 2,7 или 3,5, функция которого заключается в фиксации кейджа и профилактике его смещения. Далее выполняли установку пластины. Использовали винты в пластине, блокируемые под винты диаметром 4,0. Туннель под винты просверливали сверлом 3,0, все винты устанавливали монокортикально. Во всех случаях после операции проводили рентгенографию, а также КТ или МРТ для контроля положения винтов, наличие/отсутствие гематом, а также для подтверждения декомпрессии спинного мозга (рис. 5.2.5.5-5.2.5.10).



### 5.3. СРАВНИТЕЛЬНАЯ ХАРАКТЕРИСТИКА КОРРЕКЦИИ КИФОЗОВ

#### 5.3.1. Статистика проявления кифозов

Вопрос о происхождении кифозов и кифосколиозов все еще остается дискуссионным, ведущие исследовательские работы склонны считать, что генетический фактор развития данных патологий имеет ведущее значение (Mason T.A., 1977; Olsson S.E., Stavenborn M. et al., 1982). Статистика патологий позвоночного столба при кифозе показала, что из 55-ти проведенных операций 15 приходились на породу французский бульдог, что составило 27,27% и 9 операций были проведены у скотч-терьеров (16,36%). Наименьшее число случаев мы отмечаем у таких пород как шпиц, вест-хайленд-вайт терьер, фокстерьер (1,81%). (табл. 5.3.1.1).

Таблица 5.3.1.1. Статистика проявления кифозов

Критерий	Параметры	Абс. знач., голов	Отн. знач., %
Порода	<b>Общее количество животных</b>	<b>55</b>	<b>100</b>
	Французский бульдог	17	30,9
	Мопс	17	30,9
	Пудель карликовый	8	14,54
	Скотч терьер	3	5,45
	Английский бульдог	3	5,45
	Цвергпинчер	2	3,63
	Йоркширский терьер	2	3,63
	Шпиц	1	1,81
	Вест хайленд вайт терьер	1	1,81
	Фокстерьер	1	1,81
Возраст, лет	До 1	37	67,27
	1-5	13	23,64
	5-8	5	9,09
Вес, кг	До 5	8	14,55
	5-10	29	52,73
	10-20	12	21,82
	20-30	6	10,91
Пол	Самцы	33	60,0
	Самки	22	40,0

Таким образом, кифотические изменения преобладают у хондро-дистрофичных пород, таких как французские бульдоги, что полностью

коррелирует с международными данными (Будаев Р.Д., Ягников С.А. с соавт., 2015).

### **5.3.2. Хирургическое лечение кифозов грудного отдела позвоночного столба (группы 5, 6)**

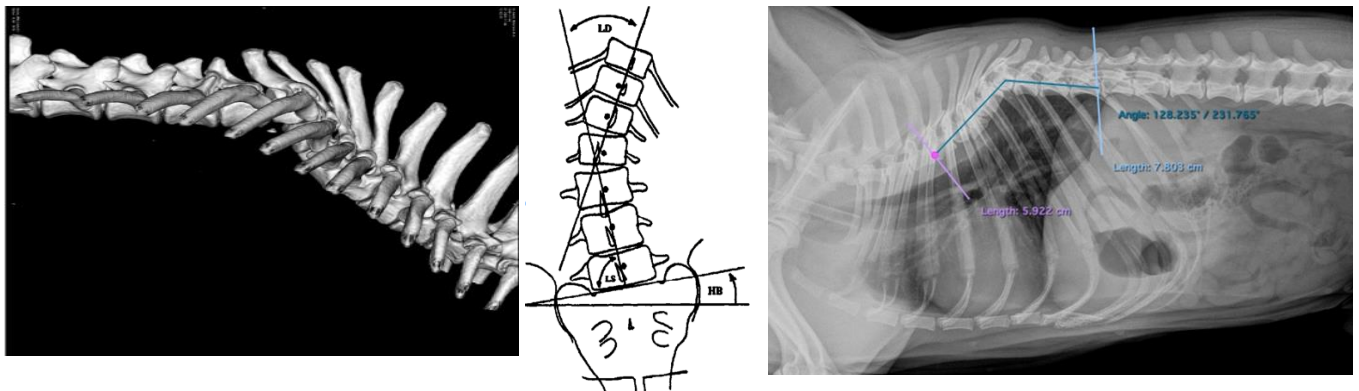
Использовали дорсальный доступ со стабилизацией винтами/спицами и костным цементом (группа 5). Группа 6-1 – трансторакальный доступ со стабилизацией винтами и костным цементом. Причем в группе 6-1 у 6-ти собак применяли трансторакальный доступ с применением бикортикальных винтов диаметром 1,5-3,5 мм, соединенных костным цементом. В группе 6-2 был также выполнен трансторакальный доступ, применяли транспедикулярный фиксатор с одним уровнем стабильности у 8-ми собак. Группа 6-3 – трансторакальный доступ со стабилизацией транспедикулярной системой с двумя балками (n=11).

Данные научной литературы дают обширное представление об оперативных вмешательствах, сопровождающихся фиксацией позвонков штифтами и полиметилметакрилатом (Meheust P., Mallet C., 2000; Jeffery N.D., Smith P.M. et al. 2007; Charalambous M., Jeffery N.D. et al. 2014). При этом, поиск металлоконструкций продолжается. Для диагностики применяли рентгенографический метод, МРТ и КТ.

На рентгенограмме акцентировали внимание на деформацию позвоночного столба. Данным способом можно измерить угол Коба в пред- и послеоперационном периоде, но невозможно выявить сколиотические изменения, а также, что очень важно, определить степень компрессию спинного мозга. Каждый позвоночный столб оценивали, измеряли угол кифотической деформации до и после операции для выявления соответствия нормального угла и удовлетворительной степени неврологического дефицита. После операции проводились рентгенограммы в латеральной проекции и КТ грудного отдела

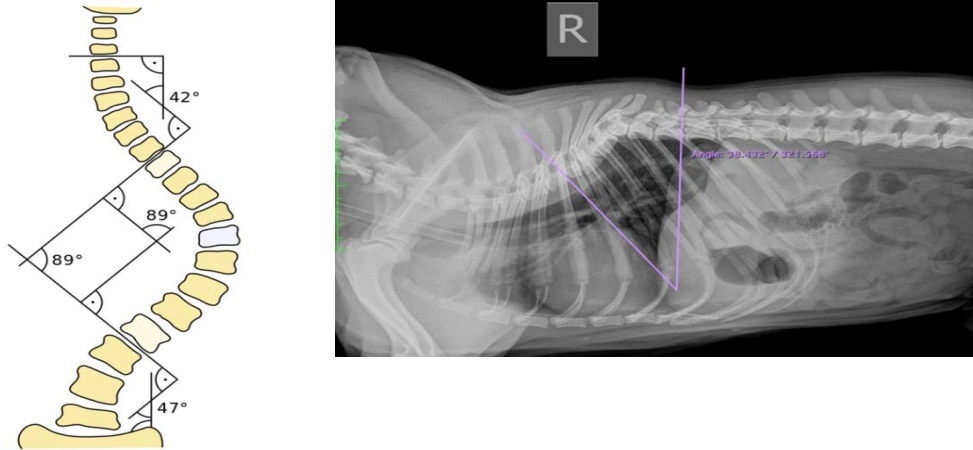
позвонка для оценки корректной установки металлоконструкции и оценки исправления угла деформации после операции.

Для оценки угла кифотической деформации в литературе применяют метод Фергюсона и метод Коба. Метод Фергюсона (рис. 5.3.2.1) – измерение угла сколиотической деформации. Суть методики Фергюсона заключается в определении нейтральных краниальных и каудальных позвонков относительно деформации. Находят и определяют в каждом из них центр, через которые будут проведены диагонали. Через центры нейтральных позвонков проводят линии, пересекающиеся в центральной точке вершинного позвонка и измеряют угол.



**Рис. 5.3.2.1. Метод Фергюсона. Трехмерная модель грудного отдела позвоночного столба с мальформацией тел позвонков и кифотической деформацией. Рентгенологическое обследование с определением кифозной деформации**

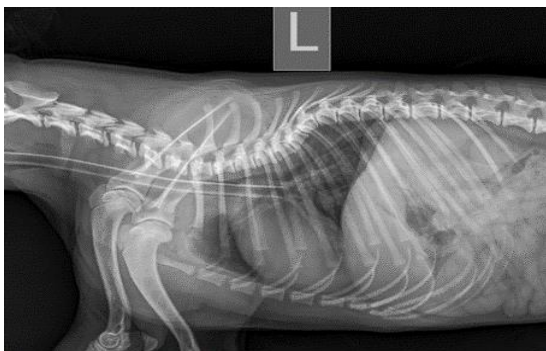
**Метод Кобба-Липманна.** Для оценки патологии проводят две контрольные линии, включая линию, параллельную краниальной концевой пластинке первого позвонка, расположенного краниальнее деформированного позвонка и линию, параллельную каудальной концевой пластинке первого каудального позвонка. К проведенным линиям восстанавливают перпендикуляры до пересечения между собой. Измеряют угол пересечения (рис. 5.3.2.2).



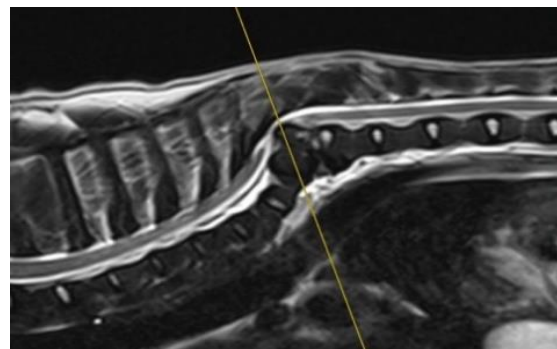
**Рис. 5.3.2.2. Метод Кобба-Липманна. Рентгенологическое обследование с определением кифозной деформации**

**МРТ:** режимы T1, T2, миело и Stir в трех плоскостях (сагиттальная, аксиальная и коронарная). Миело режим необходим для оценки тока ликвора, его дорсальные и вентральные колонны, нарушение ликвородинамики, оценивали наличие дорсальной и/или вентральной компрессии. На T2 и T1 сагиттальных проекциях оценивали форму позвонков, состояние краевых пластинок тел позвонков, наличие остеофитов. Оценивали наличие деформаций в различных плоскостях. На аксиальных и коронарных срезах оценивали компрессию спинного мозга, наличие компрессионной миелопатии, состояние межпозвонкового диска, латерализацию компрессии, наличие отека/ишемии спинного мозга.

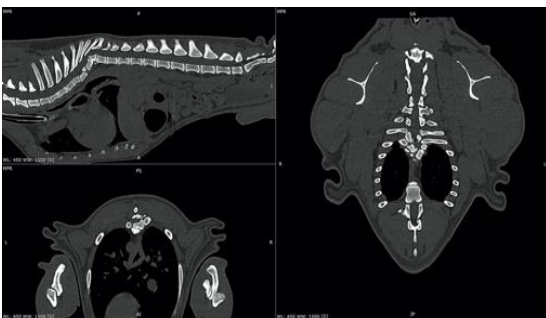**КТ:** Оценивали форму и вид деформации позвонков каждого в отдельности, а также в целом грудного отдела. 3D реконструкция в значительной степени помогала визуализировать грудной отдел в целом, оценивать объем и планировать оперативное вмешательство. Оценивали плотность костной ткани в области тел позвонков (рис. 5.3.2.3-5.3.2.6).



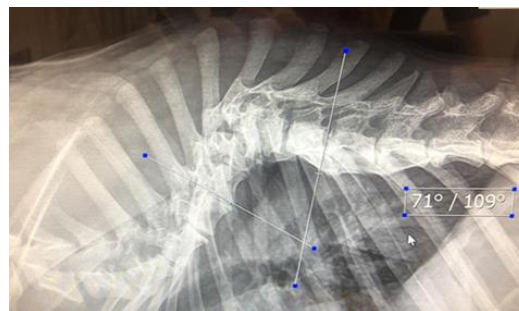
**Рис. 5.3.2.3. Рентгенограмма. Латеральная проекция грудного отдела позвоночного столба. Кифотическая деформация на уровне T5-T7**



**Рис 5.3.2.4. МРТ диагностика кифоза грудного отдела также на уровне T5-T7. Сагиттальный и сегментальный срезы. На сагиттальной проекции в области вершины деформации T6 сужение спинно-мозгового канала. Изменение анатомической конфигурации T7, изменение структуры пульпозного ядра T5-8**



**Рис. 5.3.2.5. КТ диагностика кифоза грудного отдела. Во всех плоскостях визуализируется кифотическая деформация грудного отдела позвоночного столба в области T5-7**



**Рис. 5.3.2.6. Рентгенограмма. Латеральная проекция грудного отдела позвоночного столба. Выраженная кифотическая деформация на уровне T5-T7. Измерение угла деформации методом Кобба**

**Анестезиологическое пособие:** после постановки внутривенного катетера; индукция пропофола 2-4 мг/кг, интубация, обработка глаз корнерегелем. Введение антибиотика: амоксиклав 20 мг/кг или цефазолин 20 мг/кг внутривенно, далее введение транексама 10-20 мг/кг внутривенно, далее морфин 0,2-0,4 мг/кг или трамадол 2-4 мг/кг, или акупан 0,3 мг/кг внутримышечно, фиксация электродов на конечностях.

Проведение межфасциального блока мышц-разгибателей позвоночника под контролем УЗИ. Блок проводится билатерально бупивакаином 0,25% или

ропивакаином 0,25% 0,3-0,4 мл/кг в одну точку, с добавлением дексдомитора 1 мкг на 1 мл раствора в качестве адьюванта.

Укладка пациента на операционном столе вентрально, с подложкой под грудь, фиксация на операционном столе. Подсоединение дыхательного контура, пульсоксиметра, ЭКГ, тонометра, температурного датчика. Введение тракриума 0,3 мг/кг, перевод на ИВЛ по давлению (давление вдоха 10-15 мм вод. ст, ЧДД 10-14 вдохов в минуту, ПДКВ 3 мм вод. ст.). Обкладывание пациента грелками или теплыми перчатками, подключение инфузии и ИПС обезболивающего: фентанил 3-5 мкг/кг/час, кетамин 0,5-2 мг/кг/час, или морфин-лидокаин-кетамин 3-5 мл/кг, или золетил 1-2 мг/кг/час, лидокаин 20-50 мкг/кг/мин, дексдомитор 0,5 мкг/кг/мин. Инфузия рингер или йоностерил или стерофундин 3-5 мл/кг/час. Поддержание анестезии изофлюран 0,6-1 об%. Во время операции контроль ЭКГ, сатурации, капнометрии, давления, температуры. Продолжительность операции 60-90 минут, во время зашивания операционной раны постепенно переводили пациента на спонтанное дыхание.

В послеоперационный период активное согревание пациента, пробуждение. В первые сутки антибиотикотерапия амоксиклав 20 мг/кг каждые 12 часов, анальгезия ИПС морфин-лидокаин-кетамин 1 мл/кг/час, инфузия рингер или йоностерил или стерофундин 1-2 мл/кг/час на двое суток. Флекспрофен 1-2 мг/кг или мелоксивет 0,05-0,2 мг/кг раз в 24 часа, или онсиор 1 мг/кг раз в 24 часа внутримышечно. Контроль давления, ЧДД, температуры.

На вторые сутки анальгезия: ИПС лидокаина 30-50 мкг/кг/мин., ИПС дексдомитора 0,2-1 мкг/кг/час, трамадол 2-4 мг/кг раз в 6 часов или акупан 0,3 мг/кг раз в 8 часов внутримышечно, габапентин 10-30 мг/кг перорально, амантадин 5 мг/кг перорально. Третьи сутки: отмена ИПС и инфузии, перевод на пероральные формы НПВС, выписка. Для проведения данных операций использовали общий набор хирургических инструментов, костный бор с фрезами различных диаметров, костный цемент, набор нейрохирургических пальпаторов и ложек, кусачки Керрисона, кусачки Люэра, кусачки Листона, распатор, аспиратор,

микроскоп (или увеличительные линзы), коагулятор, лампы, стол хирургический. Все операции проводили в условиях строгой асептики и антисептики.

Во всех случаях с дорсальным доступом **в группе 5** к месту компрессии спинного мозга подходили через срединный над остистыми отростками линейный разрез кожи. Остеотомом удаляли прикрепления длинейших мышц с латеральных сторон остистых отростков. Кусачками Листона удаляли остистые отростки в области деформации. При необходимости и выраженной вентральной компрессии нейрохирургическим бором и борной фрезой проводили частичную корпэктомию. Далее в соседние 2-3 позвонка каудально и краниально от вершины деформации проводили спицы Киршнера диаметром 1.0-1.2 мм по 2 спицы в каждый позвонок или кортикальные винты диаметром от 2.0 до 2.7 мм в зависимости от размера дужки и тела позвонка. Канал под винты формировали костным сверлом диаметром от 1.5 до 2.0 мм в зависимости от запланированного размера винта или спицы соответствующего диаметра. Спицы/винты проводили по касательные дужки позвонка в направлении тела позвонка, чаще их проводили бикортикально. Основной задачей при проведении спиц/винтов было избежать попадания в спинномозговой канал, т.к. при кифотических деформациях визуальный контроль безопасного проведения значительно осложняется. Гемостаз проводили следующими вариантами или сочетаниями их: гемостатическая губка, экструдированная целлюлоза, холодный физиологический раствор, адреналин, разведенный 1:20 с физиологическим раствором. Спицы фиксировали проволочными серкляжами – формирование своего рода аналога одностороннего одноплоскостного фиксатора. Далее выполняли контроль проведения винтов/спиц с помощью компьютерной томографии (предварительно наложив временные швы на рану) или интраоперационно с открытой раной при помощи С дуги. При уверенности в безопасном проведении металлоконструкции стабилизировали спицы/винты полиметилметакрилатом. При этом после смешивания сухого и влажного компонента, не дожидаясь застывания, наносили костный цемент, контролируя и изолируя мягкие ткани и спинной мозг. Также длину

выступающих спиц и винтов оставляли таким образом, чтобы около 1 см оставалось для захвата имплантов костным цементом, но при этом после застывания цемента можно было герметично зашить дорсальные мышцы – экстензоры, подкожно-жировую клетчатку и кожу. Важно, чтобы металлоконструкция не нарушала внешний вид собаки в плане эстетики. При односторонней фиксации использовали по 3-4 винта. При двусторонней фиксации проводили по 2-3 винта с каждой стороны соответственно краниально и каудально.

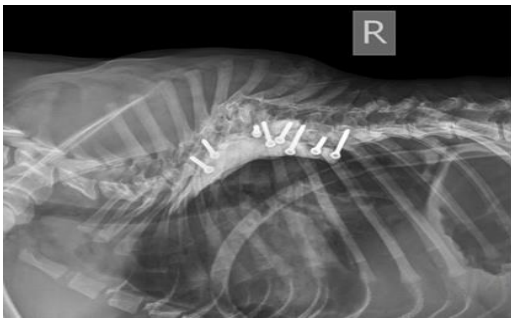
Данный метод не позволяет значительно исправить угол деформации и изменить угол Коба. Цель данной методики – провести декомпрессию спинного мозга в области вершины деформации и стабилизировать данный сегмент для профилактики прогрессирования развития деформации с компрессией спинного мозга.

### **5.3.3. Трансторакальный доступ со стабилизацией винтами и костным цементом (группа 6-1)**

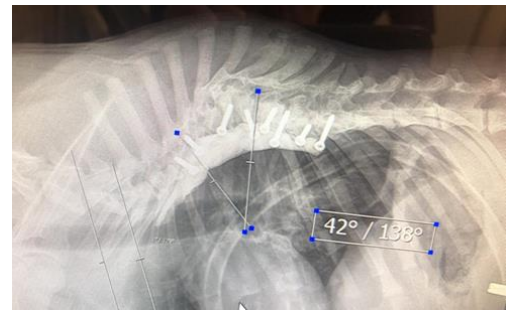
Проведение трансторакальной стабилизации с винтами и костным цементом (рис. 5.3.3.1-5.3.3.4). Пациента укладывали на операционный стол на левый бок, проводили линейный разрез кожи, далее рассекали широчайшую мышцу спины, лестничную мышцу. Проводили межреберную торакотомию в области вершины деформации. При этом, разрез может чуть смещаться краниальнее или каудальнее в зависимости от уровня деформации позвоночного столба. Визуализировали область деформации, затем скелетировали тела позвонков. Далее проводили фенестрацию межпозвонковых дисков хирургической фрезой по всей длине деформации. Следующим этапом бикортикально вводили по одному мультиаксиальному винту в каждое тело грудного позвонка краниальнее и каудальнее деформации. Как правило, винты вводили диаметром 2.0-2.7 мм, предварительно формируя канал сверлом 1.5-2.0 мм. Винты проводили в 2-3 позвонка краниально и каудально от центра деформации при этом вводили по 1-2



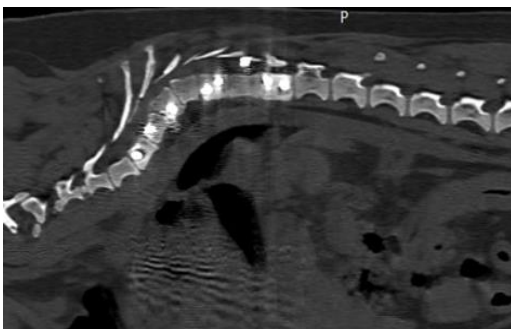
винта в каждый позвонок. Определяли количество стабилизируемых позвонков и количество винтов эмпирически. Затем капроновой нитью фиксировали за краниальный и каудальный винты и проводили дистракцию с целью коррекции деформации. Ассистент, который стоит дорсально по отношению к собаке также руками исправляет деформацию. В растянутом виде накладывали костный цемент. По методике, описанной выше, важно чтоб винт был полностью покрыт цементом и при этом оставалась возможность герметично закрыть грудную клетку. Защищали окружающие мягкие ткани, аорту и т.д., периодически поливая холодным физиологическим раствором.



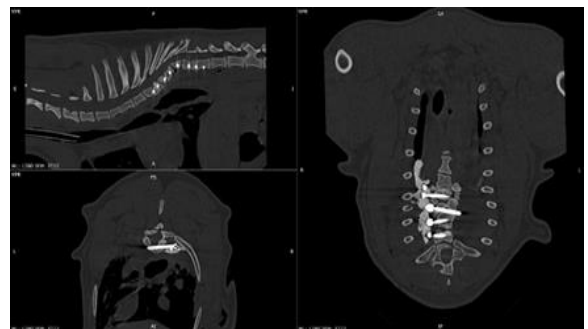
**Рис. 5.3.3.1. Латеральная проекция. Деформация устранена за счет установки винтов и костного цемента**



**Рис. 5.3.3.2. Латеральная проекция. Деформация устранена за счет установки винтов и костного цемента**



**Рис. 5.3.3.3. Латеральная проекция. КТ выполнено сразу после стабилизации винтами и костным цементом**



**Рис. 5.3.3.4. Фиксация позвоночного столба винтами и полиметилметакрилатом**

После застывания и остывания костного цемента визуально оценивали состояние легких, остальных органов грудной клетки. Удаляли марлевые салфетки, которыми окружали легкие и другие органы. Герметично ушивали

грудную клетку полиспастным швом, используя монофиламентный шовный материал размером 1-0. Как правило накладывали 3-4 шва. Затем послойно ушивали мышцы, подкожно-жировую клетчатку и кожу. На сутки ставили торакальный дренаж для контроля гематоторакса, пневмоторакса и тд. Через сутки дренаж удаляли. Данная методика позволяла исправить угол Кобба, исправить деформацию и за счет этого провести декомпрессию. Таким методом сделано 6 операций у собак.

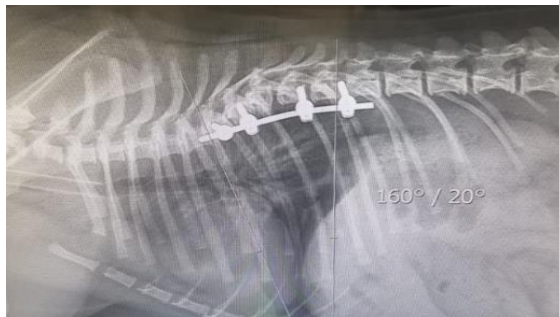
#### **5.3.4. Метод трансторакальной односторонней стабилизации с помощью транспедикулярного фиксатора и одной балки (группа б-2)**

Доступ и исправление деформации проводили как описано выше. Транспедикулярные винты использовали диаметром от 2,0 до 2,7 мм. Канал под них также рассверливали костным сверлом диаметром 1,5-2,0. Количество винтов, как правило, 1-2 в каждый позвонок в 2-3 позвонка краниальнее и каудальнее от вершины деформации. Затем в систему мультиаксиальных винтов заводили фиксирующую балку. Балки соответствовали диаметру транспедикулярного винта. Далее дистрактором позвонков, упираясь между винтами, проводим дистракцию до наличия объективного визуально контролируемого физиологического выпрямления позвоночного столба, обеспечивая тем самым декомпрессию спинного мозга в области деформации. После максимального выпрямления позвоночного столба фиксировали балку в фиксаторах винтов. Также при расположении балки учитывали возможность герметичного ушивания грудной клетки. Ушивание и дренирование грудной полости проводили по способу, описанному выше. Данным способом прооперировано 8 собак.

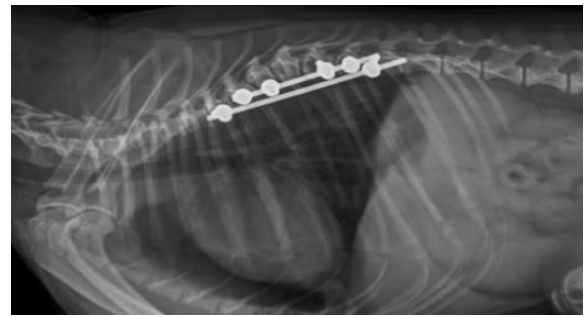
#### **5.3.5. Метод трансторакальной односторонней фиксации с помощью транспедикулярного фиксатора и двойного уровня стабильности (группа б-3)**

Между краниальным и каудальным винтами устанавливали дополнительную балку, цель которой разгрузить и распределить нагрузку с

основного уровня фиксации. После проведения фиксации на одном уровне проводили еще по одному мультиаксиальному винту в грудные позвонки по обе стороны от вершины деформации и фиксировали их дополнительной балкой, формируя два уровня стабильности. Далее проводили аналогичные этапы, описанные выше. Контроль проведения винтов осуществляли с помощью КТ или интраоперационной С дугой. Данным способом было выполнено 11 операций (рис. рис. 5.3.5.1-5.3.5.2). Во всех случаях наблюдали положительную динамику и благоприятные отдаленные результаты.



**Рис. 5.3.5.1. Собака. Латеральное положение. Кифотическая деформация на уровне Т5, Т6 устранена за счет установки трансторакальной балки**



**Рис. 5.3.5.2. Латеральная проекция. Кифотическая деформация на уровне Т5, Т6 устранена за счет установки трансторакальных балок**

Рентгенографию и/или КТ проводили сразу по окончании операции и через 30 суток для контроля над репаративной регенерацией тканей и состоянием позвоночного столба. Далее осмотр проводили через 3, 6 месяцев и 12 месяцев. Отдаленные результаты оценивали через 24-36 месяцев после оперативного вмешательства. Следует отметить, что в ранний послеоперационный период уже на следующие сутки собаки, не имевшие осложнений, самостоятельно передвигались в обеих группах, при неврологическом осмотре были выявлены значительные улучшения неврологического статуса. После подтверждения диагноза с помощью МРТ проводилось КТ кифотического сегмента с помощью аппарата Siemens Somatom Go.Now, в количестве 32 среза. КТ изображения были экспортированы в формате DICOM (Digital Imaging and Communications in

Medicine), программное обеспечение RadiAnt Dicom Viewer использовалось для отделения кости от мягких тканей, создавая трехмерную модель стереолитографии (STL) в формате интерфейса.

## 5.4. СРАВНИТЕЛЬНАЯ ХАРАКТЕРИСТИКА КОРРЕКЦИИ ПОЯСНИЧНО-КРЕСТЦОВОГО СТЕНОЗА

### 5.4.1. Статистическая характеристика пояснично-крестцового стеноза

Наши результаты относительно возраста, породы, пола, анамнеза и клинических признаков у собак с DLSS были аналогичны предыдущим исследованиям: чаще всего поражались кобели среднего возраста, средние и крупные породы, немецкие овчарки и лабрадоры-ретриверы, составляющие 60% собак (табл. 5.4.1.1).

Таблица 5.4.1.1. Статистика проявлений пояснично-крестцового стеноза

Критерий	Параметры	Абс. знач., голов	Отн. знач., %
Порода	<b>Общее количество животных</b>	<b>75</b>	<b>100</b>
	Немецкая овчарка	18	24,1
	Лабрадор-ретривер	16	21,3
	Бернский зенненхунд	11	14,6
	Среднеазиатская овчарка	7	9,3
	Эрдельтерьер	3	4,0
	Риджбек	3	4,0
	Ка-де-бо	3	4,0
	Бордосский дог	2	2,67
	Ньюфаундленд	2	2,67
	Тибетский мастиф	2	2,67
	Бигль	1	1,33
	Далматин	1	1,33
	Ирландский волкодав	1	1,33
	Русский черный терьер	1	1,33
	Леонбергер	1	1,33
	Дог	1	1,33
Кане-корсо	1	1,33	
Ротвейлер	1	1,33	
Возраст, лет	До 3	14	18,67
	3-5	13	17,33
	5-8	18	24,0
	Старше 8	30	40,0

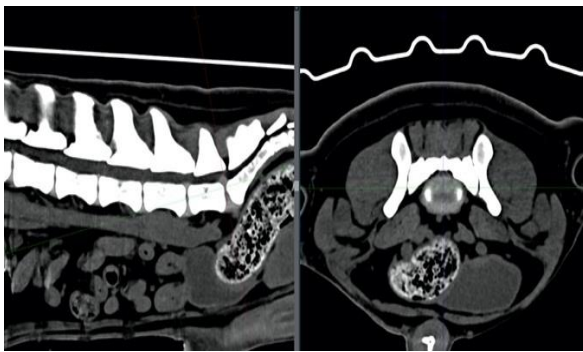
Критерий	Параметры	Абс. знач., голов	Отн. знач., %
Вес, кг	10-20	1	1,3
	20-30	3	4,0
	30-40	26	34,6
	Более 40	45	60,0
Пол	Самки	25	33,33
	Самцы	50	66,67

#### 5.4.2. Хирургическое лечение пояснично-крестцового стеноза

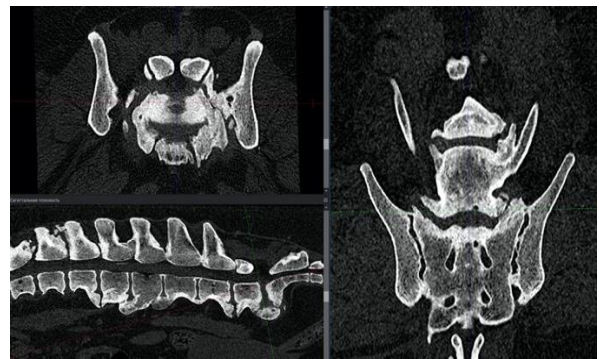
Общее число операций – 75 (с учетом методов: В.Р. Meij, N. Bergknut, 2010; L.A. Smolders, G. Voorhout et al., 2012). В группе 7 (коррекция посредством ламинэктомии и винтов с костным цементом) – 30 собак. В группе 8 (фиксация пояснично-крестцового отдела транспедикулярными системами) – 45 наблюдений. Усовершенствование методов хирургической коррекции представляется актуальным, так как данная проблема все чаще является повседневной врачебной практикой и требует оптимизации хирургического приема с учетом методов В.Р. Meij, N. Bergknut (2010), L.A. Smolders, G. Voorhout et al. (2012). Для диагностики применяли рентгенографическое исследование, МРТ и КТ (рис. 5.4.2.1, 5.4.2.2.).

**Рентгенографическое** исследование выполняли в латеро-латеральной и вентро-дорсальной проекциях. Оценивали сужение межпозвонкового пространства на уровне пояснично-крестцового сочленения, наличие/отсутствие субхондрального склероза тел позвонков и суставных отростков, люмбализацию/сакрализацию L7 и S1, наличие остеофитов на вентральной поверхности тел позвонков, спондилолистез, смещение дужки 1-го крестцового позвонка в спинномозговой канал. Данная методика не является специфической к диагностике пояснично-крестцового синдрома, так как визуализируемые костно-суставные изменения не могут являться причиной основной симптоматики. Необходима визуализация спинномозговых нервов и диаметр костно-мозгового канала.

**МРТ:** применяли режимы T1, T2, миело и Stir в трех плоскостях (сагиттальная, аксиальная и коронарная). Миело режим необходим для оценки тока ликвора, оценивали наличие дорсальной и/или вентральной компрессии. На T2 и T1 сагиттальных проекция обращали внимание на состояние спинномозговых нервов и «форму песчаных часов», что указывает на дорсальную и вентральную компрессию, состояние краевых пластинок тел позвонков, оценивали стабильность позвонков. На аксиальных и коронарных срезах оценивали компрессию спинного мозга, состояние межпозвонкового диска, латерализацию компрессии, наличие отека/ишемии исследуемой области. Также дополнительно выполняли косые срезы для выявления наличия компрессии корешков спинного мозга в исследуемой области.



**Рис. 5.4.2.1. МРТ пояснично-крестцового сегмента, сегментальная и сагиттальная проекции. Визуализируется протрузия межпозвонкового диска без выраженной латерализации. Значительное сужение диаметра спинномозгового канала с компрессией спинномозговых нервов**



**Рис. 5.4.2.2. КТ пояснично-крестцового сегмента. Спондилез поясничного отдела, значимые вентральные остеофиты в области L7-S1, субхондральный склероз в области концевых позвонков патологической области**

**КТ:** определяли в трех плоскостях наличие сужения спинномозгового канала, латерализацию компрессии, оценивали состояние краевых пластинок, выявляли наличие/отсутствии спондилолистеза, спондилита. Оценивали плотность костной ткани в области тел позвонков. Под наблюдением находилось 75 собак различных пород и метисов в возрасте от года до 9-ти лет. 30-ти собакам

в группе 7 выполняли оперативное вмешательство по исправлению дегенеративного пояснично-крестцового стеноза методом дорсальной ламинэктомии с последующей стабилизацией L7-S1 винтами 2,7-3,5-4,5 мм в диаметре и костным цементом. Группа 8 – 45 собак оперировали методом дорсальной ламинэктомии с установкой транспедикулярной системы L7-S1.

**Анестезиологическое пособие:** установка внутривенного катетера, индукция пропофола 2-4 мг/кг, интубация, обработка глаз корнерегелем. Введение антибиотика: амоксиклав 20 мг/кг или цефазолин 20 мг/кг внутривенно, далее введение транексама 10-20 мг/кг внутривенно, далее морфин 0,2-0,4 мг/кг или трамадол 2-4 мг/кг, или акупан 0,3 мг/кг внутримышечно, фиксация электродов на конечностях. Проведение межфасциального блока мышц-разгибателей позвоночника (ESP) под контролем УЗИ. Блок проводится билатерально бупивакаином 0,25% или ропивакаином 0,25% 0,3-0,4 мл/кг в одну точку, с добавлением дексдомитора 1 мкг на 1 мл раствора в качестве адьюванта.

Укладка пациента на операционном столе дорсо-вентрально, тазовые конечности вытянуты краниально, фиксация на операционном столе. Подсоединение дыхательного контура, пульсоксиметра, ЭКГ, тонометра, температурного датчика. Введение тракриума 0,3 мг/кг, перевод на ИВЛ по давлению (давление вдоха 10-15 мм вод. ст., ЧДД 10-14 вдохов в минуту, ПДКВ 3 мм вод. ст.). Обкладывание пациента грелками или теплыми перчатками, подключение инфузии и ИПС обезболивающего: фентанил 3-5 мкг/кг/час, кетамин 0,5-2 мг/кг/час или морфин-лидокаин-кетамин 3-5 мл/кг, или золетил 1-2 мг/кг/час, лидокаин 20-50 мкг/кг/мин, дексдомитор 0,5 мкг/кг/мин. Инфузия рингер или йоностерил или стерофундин 3-5 мл/кг/час. Поддержание анестезии изофлюран 0,6-1 об%. Во время операции контроль ЭКГ, сатурации, капнометрии, давления, температуры. Продолжительность операции 60-90 минут, во время зашивания операционной раны постепенное снижение анальгетиков и перевод пациента на спонтанное дыхание.

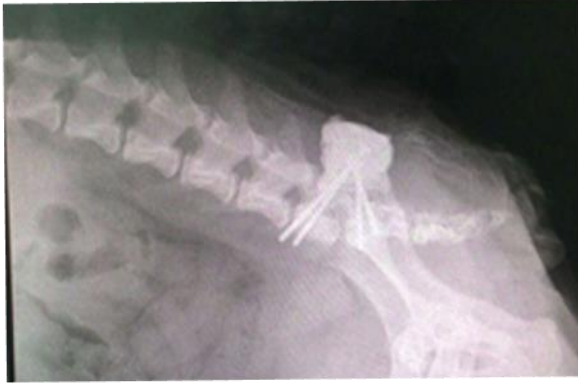В послеоперационный период активное согревание пациента, пробуждение. В первые сутки антибиотикотерапия амоксиклав 20 мг/кг каждые 12 часов, анальгезия ИПС морфин-лидокаин-кетамин 1 мл/кг/час, инфузия рингер или йоностерил или стерофундин 1-2 мл/кг/час на двое суток. Флекспрофен 1-2 мг/кг или мелоксивет 0,05-0,2 мг/кг раз в 24 часа, или онсиор 1 мг/кг раз в 24 часа внутримышечно. Контроль давления, ЧДД, температуры. На вторые сутки анальгезия: ИПС лидокаина 30-50 мкг/кг/мин, ИПС дексдомитора 0,2-1 мкг/кг/час, трамадол 2-4 мг/кг раз в 6 часов или акупан 0,3 мг/кг раз в 8 часов внутримышечно, габапентин 10-30 мг/кг перорально, амантадин 5 мг/кг перорально. Третьи сутки: отмена ИПС и инфузии, перевод на пероральные формы НПВС, выписка.

Дорсальную ламинэктомию выполняли по методу, описанному В.Р. Meij, N. Bergknut (2010). Каудальные две трети дужки L7 удаляли, формируя слот. При необходимости слот продлевали и на L6. Костный фрагмент удаляли, включая связки, проходящие под каудальной фасеткой L7, тем самым высвобождая защемленные нервные корешки L7 и S1. Частично удаляли дужку краниального сегмента первого крестцового позвонка. Рассекали желтую связку. Нервные корешки и дуральный мешок осматривали на наличие отека и спаек. В случае спаяк нервную ткань осторожно освобождали от протрузии диска, стараясь не повредить венозные синусы. Частичную дискэктомию выполняли для уменьшения компрессии. Эта процедура начиналась с дорсальной фенестрации и продолжалась удалением пульпозного ядра. Дальнейшая декомпрессия может быть достигнута путем фасетэктомии и/или фораминотомии. По возможности старались избегать фасетэктомии, так как это увеличивает нестабильность пояснично-крестцового отдела. После декомпрессии свободным трансплантатом подкожной жировой клетчатки укрывали спинномозговые нервы для предотвращения спаек с мышечной тканью. Для данной операций использовали стандартный хирургический и неврологический сет инструментов, кусачки Керрисона, микроскоп или линзы, как описано в главах выше.

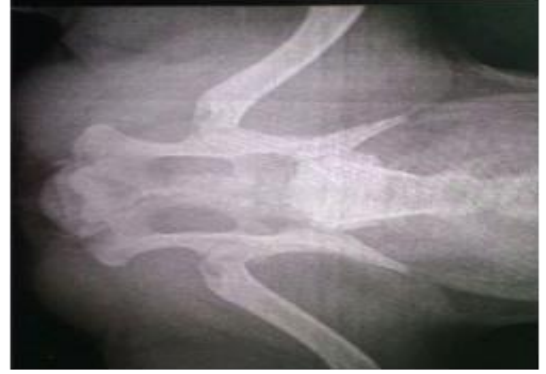

30-ти животным в группе 7 после декомпрессии выполняли distraction и стабилизацию позвоночного столба путем использование кортикальных винтов и костного цемента (рис. 5.4.2.3-5.4.2.8). Для этого в основание поперечного отростка 7-го поясничного позвонка вводили по одному винту диаметром от 2.7 до 4.5 мм с каждой стороны (диаметр винта подбирали в зависимости от размера дужки позвонка), а также в крылья крестцовой кости с каждой стороны вводили по одному кортикальному винту, как правило, того же размера. Винты вводили перпендикулярно по отношению к позвонку, основная задача была не попасть в спинномозговой канал, а также чтобы винт не компрессировал корешок.

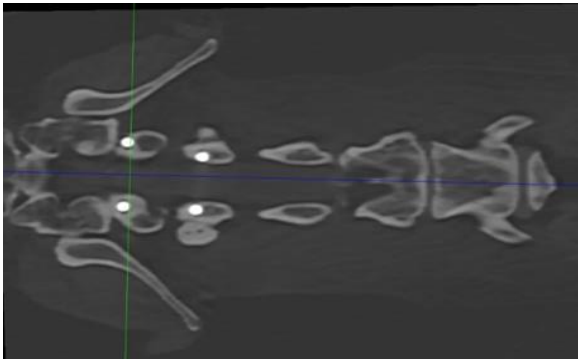
Туннели для винтов просверливали костным сверлом диаметром 2.5-4.0 мм соответственно. Винты между собой соединяли полиметилметакрилатом. Старались винты вводить бикортикально. Перед фиксацией винтов костным цементом с помощью нитей держалок производили distraction позвонков, проводили тщательный гемостаз, а также изолировали окружающие мягкие ткани, чтобы избежать ожогов при застывании костного цемента. При фиксации цементом также уделяли внимание, чтобы цемент не компрессировал спинномозговые нервы, поэтому при застывании цемента ассистент растягивал нити держалки для distraction. Длину винтов для укрывания костным цементом оставляли таким образом, чтобы можно было зашить дорсальные мышцы, и импланты не вызывали эстетического дефекта. Очень важно укрыть костный цемент под мышцами, т.к. это в значимой степени профилактирует септические осложнения. Также стремились к тому, чтобы оставшаяся над костной массой позвонка часть винта и его головка были окутаны костным цементом.



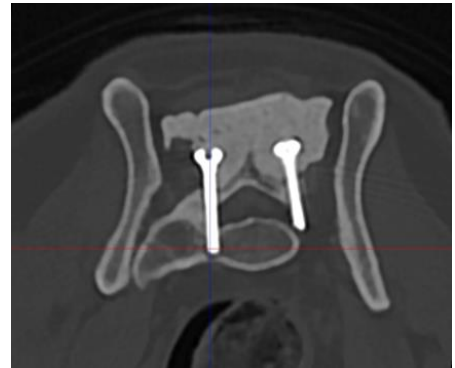**Рис. 5.4.2.3. Рентгенограмма, латеральная проекция. Состояние после дорсальной ламинэктомии, стабилизация L7-S1 винтами 3.5 мм в диаметре и костным цементом**



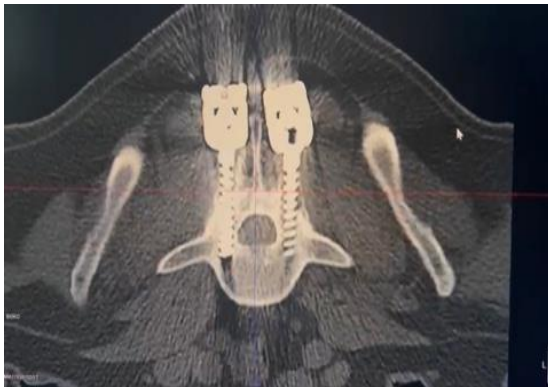**Рис. 5.4.2.4. Рентгенограмма вентро-дорсальная проекция. Состояние после дорсальной ламинэктомии, стабилизация L7-S1 винтами 3.5 мм в диаметре и костным цементом**



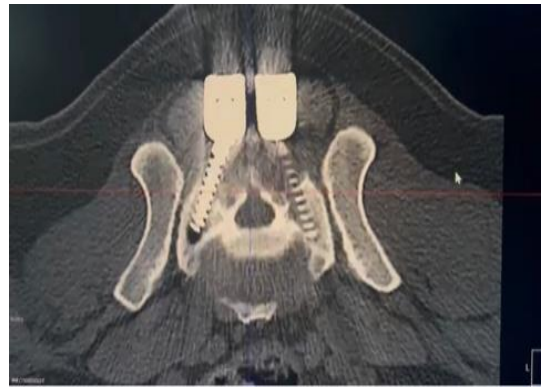
**Рис. 5.4.2.5. КТ. Дорсо-вентральная проекция. Визуализируются винты диаметром 3.5 мм в телах позвонков без миграции в спинномозговой канал**



**Рис. 5.4.2.6. КТ Сагиттальная проекция. Визуализируются винты диаметром 3.5 мм без проникновения в спинномозговой канал**



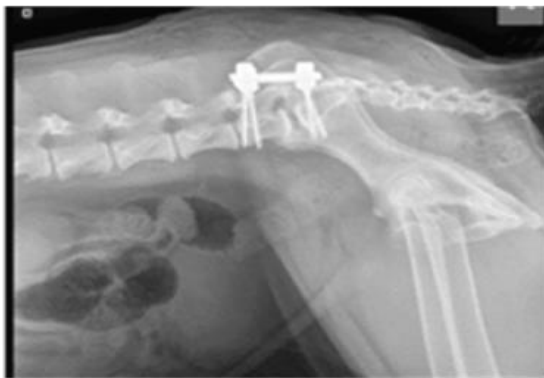**Рис. 5.4.2.7. КТ. Сагиттальная проекция. Снимок сразу после операции по стабилизации пояснично-крестцового отдела методом винты/костный цемент**



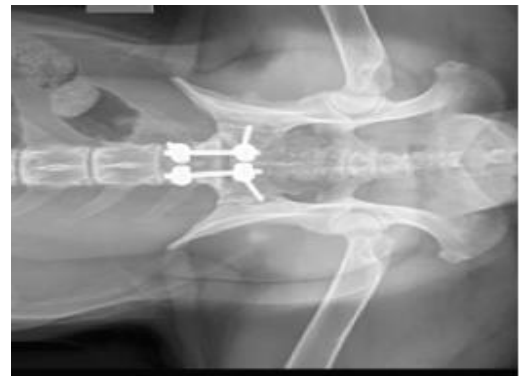**Рис. 5.4.2.8. КТ. Сегментальная проекция. Винты стоят монокортикально, минуя позвоночный канал**

### 5.4.3. Дорсальная ламинэктомия с установкой транспедикулярной системы (группа 8)

В регионе L7-S1, вначале делали дорсальный доступ, в некоторых случаях фенестрацию и удаление пульпозного ядра. Дистракцию и стабилизацию проводили транспедикулярными фиксаторами (рис. 5.4.3.1, 5.4.3.2). Винты диаметром от 3.0 до 5.0 мм в зависимости от размера дужки в 7-ой поясничный позвонок вводили в основание краниального суставного отростка и проводили его в тело позвонка моно- или бикортикально. Каудальный винт вводили в суставные фасетки крестцовой кости. Направление каудального винта было латерально в сторону крыла подвздошной кости. На наш взгляд это наиболее безопасный коридор для введения винта. Также перед введением винта в суставную фасетку проводили дистракцию позвонков на уровне L7-S1, а винт вводили в суставную фасетку и таким образом винт участвовал в дополнительной дистракции сегмента. Для этого дистрактором раздвигали позвонки, проводили артротомию пояснично-крестцового сустава, визуализировали суставную фасетку крестцовой кости и вводили винт в направлении к крылу подвздошной кости. Далее балками соединяли головки транспедикулярных винтов.



**Рис. 5.4.3.1. Рентгенограмма. Латеральная проекция. Установка транспедикулярной системы L7-S1**



**Рис. 5.4.3.2. Рентгенограмма. Вентродорсальная проекция. Установка транспедикулярной системы L7-S1**

Послеоперационное лечение состояло из противовоспалительной терапии, антибиотикотерапии, обезболивающих препаратов и ограниченных

контролируемых упражнений. Поскольку клинические признаки и нарушения, вызванные операциями, могут значительно отличаться у пациентов, важно адаптировать программы реабилитации к индивидуальным потребностям.

## 5.5. КЛИНИЧЕСКИЙ КОНТРОЛЬ КОРРЕКЦИИ НЕВРОЛОГИЧЕСКОГО ДЕФИЦИТА

Анализ породной и возрастной принадлежности к генетически детерминированным патологиям, клинический осмотр, дополнительные методы исследования позволяют выявить закономерность, при которой ААН чаще всего встречается у собак карликовых пород, живой массой до 4-х кг, в возрасте до 12-ти месяцев. Вобблер синдром наиболее часто диагностируется в 6-7 лет, чаще всего болезнь встречается у собак средних и крупных пород. Кифотические изменения в сочетании с кифосколиозами в нашей работе чаще диагностируются у мелких пород собак в возрасте до 12-ти месяцев.

**Таблица 5.5.1. Частота возрастной и породной предрасположенности к генетически детерминированным патологиям позвоночного столба у собак**

Показатель	ААН	Синдром воблера	Кифоз	Пояснично-крестцовый стеноз
	C1-C2	C5-C6-C7-T1	T4-T9	L7-S1
Возраст	До 12 мес 38,3%	6-7 лет 62,6%	До 12 мес 67,2%	Старше 8 лет 40%
Порода	Карликовые породы 66%	Средние породы 7%	Мелкие породы 100%	Средние породы 14%
	Мелкие породы 34%	Крупные породы 73%		Крупные породы 83%
Половая предрасположенность	53% самцы	62,6% самцы	60% самцы	66,6% самцы
<b>Результаты неврологического осмотра собак с патологиями на разных уровнях позвоночного столба</b>				
Симптом	ААН	Вобблер синдром	Кифоз	Пояснично-крестцовый стеноз
Рефлекс тазовых конечностей (коленный, сгибательный)	Норма/ повышен	Норма/ повышен	Норма/ повышен	Снижены/ норма

Рефлексы грудных конечностей	Норма/ повышен	Норма	Норма	Норма
Наличие атрофии мышц тазовых конечностей	Нет	Нет/ гипотрофия	Нет	Да, при длительности болезни более 1 мес
Тонус мышц тазовых конечностей	Норма	Норма/ повышен	Норма	Снижен
Тонус мышц грудных конечностей	Норма/ повышен	Норма/ повышен	Норма	Норма

Пояснично-крестцовый стеноз определяли у средних и крупных пород собак в возрасте старше 8-ми лет (табл. 5.5.1). Важным моментом в процессе коррекции неврологического дефицита является соблюдение параметров механистической эргономичности и подбор металлоконструкции, обеспечивающий в процессе операции конгруэнтность всех составляющих, осуществляющих стабилизацию изучаемых сегментов позвоночного столба в зависимости от массы тела животного (табл. 5.5.2).

Диагноз атланта-аксиальная нестабильность был поставлен на основании клинических и рентгенографических исследований у 77% пациентов, подтвержден по результатам КТ или МРТ. Острый болевой синдром отмечался в 25% случаях, а тетраплегия с отсутствием двигательной функции всех 4-х конечностей – в 26%. При этом, основными рентгенографическими критериями, определяющие данную патологию были: увеличение расстояния между дорсальной дужкой атланта и остистым отростком эпистрофея в 55% (66 собак из 120-ти), смещение зубовидного отростка в позвоночный канал в 52% (62 собаки из 120-ти), сочетание двух этих рентгенографических симптомов было в 92% случаях (110 собак из 120-ти).

**КТ:** на уровне С1-С2 во всех случаях определялось значительное сужение позвоночного канала. Зубовидный отросток эпистрофея (С2) смещен дорсально, внедряется в позвоночный канал без выраженной латерализации 67% случаев, с признаками значительной компрессии спинного мозга в 9%. У 72% пациентов

выявили фрагментацию зубовидного отростка эпистрофея. У 8% – аплазия зубовидного отростка.

**МРТ:** в регионе С1-С2 определяли сужение позвоночного канала в 100%. Зубовидный отросток эпистрофея (С2) уменьшен, слабо выражен (гипоплазия) у 8% пациентов, смещен дорсально и фрагментирован в 72%, с признаками значительной компрессии спинного мозга. В структуре спинного мозга на уровне компрессии определяли очаг гиперинтенсивного на Т2-ВИ, Т2-stir-ВИ, изоинтенсивного на Т1-ВИ МР-сигнала в 72%.

Мониторинг пациентов с атланта-аксиальной нестабильностью показал, что из 120-ти поступивших на прием и позднее прооперированных собак, наиболее подверженных данной патологии, чаще встречали такие породы как: йоркширский терьер – 18,33%, чихуа-хуа – 15,0%, незначительно отстают собаки породы той-терьер и ши-тцу – по 10,83%. При этом следует заметить, что наименьший показатель был установлен у беспородных собак и московской сторожевой собаки – 0,83%. Также согласно нашим исследованиям наиболее подвержены оказались собаки в молодом возрасте и весом до 5-ти кг, что составило 86,67%. Более старшие возраста также были подвержены данной патологии, но значительных отличий в процентном соотношении не установлено. По половому признаку достоверных отличий не установлено. Оба пола с одинаковой частотой поступали на операционный стол, хотя к окончанию наших наблюдений количество самцов превалировало над количественным показателем самок.

**Таблица 5.5.2. Использование винтов различного диаметра при стабилизации изучаемых сегментов позвоночного столба в зависимости от массы тела животного**

Масса тела, кг	Диаметр винтов, мм	Количество наблюдений
До 5	1.5-2.0	111
6-10	2.0-2.7	45
11-20	2.7-3.5	34
21-30	3.5-4.5	31
31-40	4.5	27
41 и более	4.5-5.0	76

Собаки с Вобблер синдромом в 80% (60 из 75-ти собак) имели симптом тетрапареза, раскоординированности грудных и тазовых конечностей. По нашим наблюдениям лишь у 18,6% (14 из 75-ти собак) выявлены рентгенологические изменения в виде сужения межпозвонкового пространства в каудальной части шейного отдела позвоночного столба, периостальная реакция на вентральной поверхности тел позвонков. Проявление синдрома Вобблера отмечено нами в возрасте 5-8 лет, что составило 62,67%. В меньшей степени это касалось собак более старшего (25,33%) и более младшего (12,0%) возрастов и массой более 40-ка кг, что составило 70,67%. Количество самцов в 1,67 раз превышало количество самок. Вобблер синдром наиболее часто диагностируется в 6-7 лет, чаще всего болезнь встречается у собак средних и крупных пород. Согласно научной литературе дискогенный синдром Вобблера, как правило, поражает собак крупных пород среднего и старшего возраста, причем доберман-пинчеры преобладают (Trotter E.J., 2009). Гипертрофия дорсального кольца вызывает хроническое прогрессирующее сжатие каудального сегмента шейного отдела спинного мозга. R.C. da Costa (2012) утверждает, что у доберманов-пинчеров наблюдается предрасположенность к клинически значимой компрессии шейного отдела спинного мозга из-за относительного врожденного стеноза позвоночного канала с потерей резервного пространства (Da Costa R.C., 2010). Однако, по данным многих исследователей, это состояние влияет на многие другие породы (включая мелких собак). Данные международной литературы совпадает с нашими результатами. В 21,3% (16 из 75-ти случаев) провели миелографию, которая в 100% подтвердила предварительный диагноз. Миелографию выполняли при технической невозможности проведения МРТ и/или КТ. Контрастная колонна при миелографии в патологическом участке имела форму песочных часов, выявляя компрессию с дорсальной и вентральной сторон. Причем высота вентральной компрессии протрузии диска была около 6-8 мм.

**КТ:** межпозвонковое пространство C5-C6 (или C6-C7) было сужено в 100%. Межпозвонковый диск C5-C6 (или C6-C7) пролабирует в позвоночный канал на

широком основании, вызывая умеренное сужение позвоночного канала с признаками умеренной компрессии спинного мозга в 76%. На уровне C5-C6 также определяли двустороннее латеральное и дорсальное сужение позвоночного канала за счет пролиферации дуг и ножек позвонков и суставных отростков в 84%. Смежные замыкательные пластины и субхондральные отделы суставных отростков склерозированы в 62%. По вентральному контуру замыкательных пластин определялись костные разрастания (спондилез) 74%.

**МРТ:** межпозвонковый диск C5-C6 (или C6-C7) пролабирует в позвоночный канал парамедианно в 76% случаев, вызывая сужение позвоночного канала с признаками компрессии спинного мозга. Зачастую компрессия спинного мозга определяется с дорсальной и вентральной сторон и имеет форму «песочных часов». На уровне C5-C6 также определялось умеренное дорсальное сужение позвоночного канала гипертрофированными дорсальной продольной / желтой связками. В структуре спинного мозга на уровне компрессии определялся очаг гиперинтенсивного на T2-ВИ, T2-stir-ВИ, гипоинтенсивного на T1-ВИ МР-сигнала в 18%. При исследовании в положении экстензии шейного отдела в 100% определяется усиление дорсо-вентральной компрессии спинного мозга. Вентральная компрессией, вызванная дорсальной протрузией межпозвонкового диска в 84% выступала дорсально на 7-8 мм, вызывая компрессию спинного мозга.

Собаки с кифозом в 27,2% (15 из 55-ти) имели 3-ю стадию неврологических расстройств, включающую в себя боль и тетрапарез тазовых конечностей; в 29% собаки поступили с 4-ой стадией, которая проявлялась в виде отсутствия двигательной функции тазовых конечностей. В 100% диагностировали патологию на рентгенограмме с измерением угла Кобба. Во всех 55-ти случаях проводили МРТ или КТ для подтверждения компрессии в вершине угла деформации, а также для исключения таких сопутствующих диагнозов как арахноидальный дивертикул, болезнь межпозвонкового диска груднопоясничного отдела.



Миелографию при данной болезни не проводили, т.к. деформации не позволяют в адекватной мере правильно интерпретировать рентгенограммы.

**КТ:** определяли кифотическую или кифосколетическую деформацию оси позвоночного столба в грудном отделе на уровне Т7-Т12 с умеренным вентральным сужением позвоночного канала. Определяются аномальные полупозвонки Т8, Т10 (клиновидной формы) в 31%. Дуги позвонков и остистые отростки Т7-Т12 истончены, укорочены (гипоплазия) у 68%. Определяется субхондральный склероз смежных замыкательных пластин в 62%.

**МРТ:** отмечали выраженную кифотическую и умеренную сколиотическую деформацию оси позвоночного столба в грудном отделе (Т2-Т13) с вентральным сужением позвоночного канала в 92%. Тела позвонков Т4-Т13 укорочены, клиновидной / бабочковидной формы у 82%. Спинной мозг на уровне кифоза истончен; МР-сигнал от вентрального столбика ликвора на Т2-myelo отсутствует в 16%. Количество собак, прооперированных до года, было на уровне 67,27%, общее их число составило 37 особей. В то время как собаки в возрасте 5-8 лет составили всего 9,1% (5 из 37-ми пациентов). В 23,64% случаев возраст животных был в пределах 1-5 лет. Больше всего собак с кифозом было весом от 5 до 10 кг, их процентное содержание было на уровне 52,73%. В 21,82% случаев вес пациентов был в пределах 10-20 кг и лишь в 10,91% случаев достигал 20-30 кг. Количество самцов превалировало над самками в 1,5 раза.

Пояснично-крестцовый стеноз в подавляющем большинстве случаев выявляли у собак крупных пород собак старше 8-ми лет. Специфичной симптоматикой было наличие боли при пальпации пояснично-крестцового отдела позвоночного столба, боль при поднятии хвоста и разгибании тазобедренного сустава. Но наиболее часто в 33,3% (25 из 75-ми собак) выявляли 3-ю стадию неврологических симптомов, снижение проприорецепции тазовых конечностей в сочетании с болью. Рентгенограмма пояснично-крестцового отдела не является специфичным методом диагностики ПКС так же, как и миелография, т.к. рентгенографически изменения могут быть случайной клинической находкой и не

вызывать клинической симптоматики. МРТ является «золотым стандартом» диагностики ПКС. Однако наличие остеофитов на вентральной поверхности тел позвонков пояснично-крестцового сегмента в латеро-латеральной проекции у 83%, у которых в дальнейшем было выявлено ПКС, что позволяет у пациентов с данными рентгенографическими изменениями подразумевать пояснично-крестцовый стеноз.

**КТ:** межпозвонковый диск L7-S1 пролабирует в позвоночный канал на широком основании в 100% случаев, вызывая его выраженное сужение с признаками значительной компрессии конского хвоста. По контурам тел позвонков L7-S1 определяются крупные крючкообразные костные разрастания в 82%. Межпозвонковые (фораминальные) отверстия значительно сужены остеофитами замыкательных пластин L7-S1 билатерально у 17% собак.

**МРТ:** межпозвонковый диск L7-S1 пролабирует в позвоночный канал медианно, вызывая его умеренное сужение с признаками умеренной компрессии конского хвоста в 100%, а также фораминально билатерально, вызывая умеренное сужение межпозвонковых отверстий с признаками умеренной компрессии спинномозговых нервов у 48%; дорсально позвоночный канал сужен гипертрофированной желтой связкой / дорсальной пластинкой крестца у 64%. При исследовании в состоянии экстензии пояснично-крестцового сочленения определяется усиление фораминальной компрессии билатерально у 84%.

Дегенеративный пояснично-крестцовый стеноз является наиболее частой причиной боли в поясничном отделе спины у собак средних и крупных пород. Еще в 1991 г в исследовании P.R. Watt (1991) дегенеративный пояснично-крестцовый стеноз был описан как частая причина заболевания пояснично-крестцового отдела у собак, которая в основном наблюдается у собак среднего возраста (7-8 лет), средних и крупных пород, с явной предрасположенностью для породы немецкая овчарка. Анализ полученных результатов совпадает с данными международной литературы и показал, что при выявлении пояснично-крестцового стеноза нами не отмечена породная предрасположенность, в данном случае мы

отметили наибольший процент подверженных этому заболеванию среди беспородных собак, который составил 20,0% (15 из 75-ти) прооперированных животных. При этом 68% прооперированных собак имели избыточный вес. Наибольшее количество случаев установлено нами у животных старше 8-ми лет, что составило 40,0% и весом более 40-ка кг. Количество самцов в 2 раза превосходило количество самок, подвергнутых операциям.

## **Глава 6. ХАРАКТЕРИСТИКА КЛИНИЧЕСКОГО КОНТРОЛЯ ПОКАЗАТЕЛЕЙ ПРИ КОРРЕКЦИИ АТЛАНТО-АКСИАЛЬНОЙ НЕСТАБИЛЬНОСТИ**

### **6.1. РЕЗУЛЬТАТ ХИРУРГИЧЕСКОГО ЛЕЧЕНИЯ АТЛАНТО-АКСИАЛЬНОЙ НЕСТАБИЛЬНОСТИ**

Общее количество операций по коррекции атланта-аксиальной нестабильности (ААН) составило 120 вмешательств, из них 30 составили операции с дорсальным доступом в группе 1. Данная операция показала удовлетворительные характеристики и на протяжении многих лет обеспечивала лечебные мероприятия при указанной патологии. При этом, наши исследования показали, что без осложнений оперативное вмешательство и послеоперационный период прошли у 13-ти животных, что составило 43,3% (табл. 6.1.1). Причем в группе 1-1, у 3-х собак при применении 1-го проволочного серкляжа осложнения были в 100% случаев. Поэтому далее у 27-ми собак в группе 1-2 применяли методику с 3-мя проволочными серкляжами и костным аутографтом.

Количество осложнений (табл. 6.1.2) составило 56,7%, среди которых чаще отмечали реоперацию (30%), самой частой причиной которой был разрыв серкляжа (20%), также отмечено инфицирование имплантов, проявляющееся припухлостью, экссудативным воспалением, абсцессами и свищами в 10% случаев. Следует отметить, что в группе 1-2 прорезывание серкляжа в 4,7% случаев. С досальным методом группах 1-1 и 1-2 в течение 30-ти суток после операции применяли корсет, который вызывал неудобства у собак в течение раннего послеоперационного периода, пролежни кожи и иные социальные неудобства для владельца собаки.

Данная операция чревата прорезанием проволоки по центру дорсальной дужки, так как центральная часть дужки у молодых животных представлена хрящевой тканью. Также в качестве недостатка досального метода следует сказать, что использование даже 3-х проволочных серкляжей имеет тенденцию к

разрывам серкляжа в течение месяца. Летальный исход мы наблюдали у 3-х животных по причине, связанной с проведением операции. Дорсальный доступ и проведение проволоки через остистый отросток эпистрофея и дорсальную дугу атланта вынуждает врача дополнительно изгибать шею оперируемой собаки, что зачастую усиливает компрессию спинного мозга и вызывает отек, приводящий к нарушению нервной проводимости и остановке дыхания.

**Таблица 6.1.1. Статистика проведения операций по стабилизации атланта-аксиальной нестабильности**

Параметры	Группа 1 Дорсальный доступ и проволочный серкляж		Группа 2 Вентральный метод и винты с костным цементом	
	Абс. знач., голов	Отн. знач., %	Абс. знач., голов	Отн. знач., %
Количество операций в зависимости от метода	30	100,0	90	100,0
Из них: восстановление животных без осложнений	13	43,3	74	82,2
Из них: с осложнениями	17	56,7	16	17,7
Из них: с повторяющимися осложнениями	9	30,0	11	12,2
Полное восстановление после осложнений	14	46,7	16	17,7
<b>Проявление осложнений</b>				
Инфицирование имплантов	3	10	4	4,4
Болевой синдром	4	13,3	5	5,5
Перелом металлоконструкций	-	-	2	2,2
Перелом костного цемента	-	-	6	6,6
Прорезывание серкляжа	3	10	-	-
Реоперация	9	30	10	11,1
Разрыв серкляжа	6	20	-	-
Летальный исход	3	10	2	2,2

**Примечание.** Патологические изменения (осложнения) повторяются и набираются у одних и тех же животных

Дорсальный доступ опасен травмированием спинного мозга во время проведения проволоки под дужкой атланта и возможного отека дыхательного центра, влекущее за собой остановку дыхания. В этом случае собак кладут на искусственную вентиляцию легких. Если отек уходит (как правило, в первые

сутки), то самостоятельное дыхание восстанавливается. Если нет, то в первые 1-3 суток животное погибает. Использование микроскопа и оптики снижает вероятность описанных осложнений.

Из 90 собак, прооперированных посредством вентрального доступа в группе 2 и установлением в позвонки С1-С2 винтов и укрепление их цементом, мы наблюдали осложнения в 17,7% случаев, среди которых констатировали следующие осложнения в послеоперационный период – реоперация (11,1%), перелом костного цемента или винта (6,6%), болевой синдром (5,5%). Летальный исход отмечен у 2-х животных по причине интраоперационного повреждения спинного мозга. Полное восстановление происходит в течение первых двух недель. При контрольном проведении КТ после операции проверяли попадание винтов в спинномозговой канал. Если не проводить данный контроль, и винт ятрогенно находится в спинномозговом канале, то в течение суток возникает высокая вероятность летального исхода.

**Таблица 6.1.2. Абсолютный показатель ранних и отдаленных послеоперационных осложнений в группе ААН**

Симптом	Осложнения	
	Ранний послеоперационный период (до 30 суток)	Отдаленные результаты (после 30 суток от даты операции)
Инфицирование имплантов	2	5
Болевой синдром	8	1
Перелом металлоконструкций	-	2
Перелом костного цемента	-	2
Прорезывание серкляжа	2	1
Реоперация	16	3
Разрыв серкляжа	6	-
Летальный исход	5	-

При сравнении результатов статистических данных было обнаружено, что при вентральном методе восстановление животных без осложнений составило 82,2%, в то время как при дорсальном – 43,3%. Также отмечается, что при вентральном доступе летальный исход составляет всего 2,2% против 10% отмеченных при дорсальном доступе. Полное восстановление после осложнений

при вентральном доступе составляет 47,7%, а при дорсальном – 17,7%, что, вероятно, связано с большей травматизацией тканей во время операции, а также более тяжелыми осложнениями. В данном случае основные риски осложнений связаны с ятрогенной травмой спинного мозга в момент проведения винтов. Следует отметить, что вентральная стабилизация винтами и костным цементом позволяет дать достаточную стабилизацию, но у некоторых животных из-за большой живой массы возникает риск несостоятельности имплантов. Также метод интраартикулярного введения винтов сложен технически из-за малого угла при трансартикулярном проведении винтов (Plessas I., Volk H., 2014).

Таким образом, метод проведения винтов с фиксацией их костным цементом позволяет с большей точностью установить импланты в нужных плоскостях с минимальным риском повреждения спинного мозга. Мы можем утверждать, что данный метод является оптимальным для устранения патологий атланта-аксиального сустава, поскольку он технически более доступен по сравнению с другими методами и имеет хорошие отдаленные результаты, которые мы получили при наблюдении за животными за более чем 4-х летний период. Данный метод позволяет обеспечить достаточную distraction зуба эпистрофея и стабилизацию позвонков с минимальными рисками осложнений.

При оценке степени неврологического дефицита у животных, которым проводили операцию методом дорсального доступа на 12-15 сутки после операции наблюдалось полное выздоровление у 10% собак, у 70% степень улучшилась до первой. Через 6 мес. выздоровление было у 80% животных, а 4-я степень сохранилась у 3,3% собак. При вентральном доступе на 12-15 сутки выздоровление наблюдалось у 70,0% собак, у 20,0% была 1-я степень. Через 6 мес. после операции у 96,7% животных было полное выздоровление, у 2,2% сохранилась 3-я степень. 4-я степень отсутствовала (табл. 6.1.3). Сравнительная результаты статистических данных было обнаружено, что при вентральном методе восстановление животных без осложнений составило 82,2%, в то время как при дорсальном – 43,3%. Также отмечается, что при вентральном доступе

летальный исход составляет всего 2,2% против 10% отмеченных при дорсальном доступе. Полное восстановление после осложнений при вентральном доступе составляет 17,7%, а при дорсальном – 46,7%, что, вероятно, связано с большей травматизацией тканей во время операции, а также более тяжелыми осложнениями.

Анализ динамики неврологического дефицита после дорсального и вентрального оперативных доступов показал, что по нулевой степени, то есть, по выздоровевшим животным, на 12-15 сутки вентральный доступ превосходит дорсальный доступ на 60% или в 21 раз ( $P < 0,001$ ) по количеству здоровых собак без осложнений. Первая степень неврологического дефицита была большей после дорсального оперативного доступа на 50% или на 3 головы ( $P < 0,05$ ), что лучше характеризует вентральный доступ. Вторая степень неврологического дефицита в относительных величинах чаще встречалась при дорсальном доступе на 1,1% при меньшем количестве голов на 3 ( $P < 0,05$ ). Третья степень неврологического дефицита чаще регистрировалась после дорсального оперативного вмешательства на 11,1% или на 2 головы, что также лучше характеризует вентральный способ оперативного вмешательства. Четвертая степень неврологического дефицита встречалась только после применения вентрального способа операции всего в 2% случаев, что лучше характеризует дорсальную хирургическую технику. При этом, коэффициент корреляции по Пирсону на 12-15 сутки степени неврологического дефицита с динамикой восстановления животных после операции разным оперативным доступом составил по относительному количеству голов минус 0,64 ( $P < 0,05$ ), а по количеству голов минус 0,62; это статистически подтверждает высокую взаимосвязь применяемой хирургической техники с выздоровлением собак.

Анализ влияния техники оперативного вмешательства на выздоровление животных на 27-30 сутки после операции прямо указывает на превосходство вентрального доступа, так как выздоровевших животных (нулевая степень неврологического дефицита) было на 45,5% или в 5,9 раз больше ( $P < 0,001$ ), чем



полностью восстановившихся собак в сравнении с дорсальной техникой оперативного вмешательства. Количество животных с первой степенью неврологического дефицита было большим после применения дорсальной техники операции на 42,3% или в 3,5 раза больше голов ( $P < 0,001$ ), что характеризует вентральную технику как более предпочтительную. Второй и третьей степени неврологического дефицита после применения дорсального доступа не наблюдалось, а по вентральному доступу встречали вторую степень патологии в 2% случаев без проявления третьей степени осложнений. Четвертая степень патологии была большей после дорсального оперативного доступа на 5,5% или в 2 раза больше от вентральной техники операции, что положительно характеризует именно вентральный оперативный доступ. Коэффициент корреляции на 27-30 сутки техники оперативного доступа и степени неврологического дефицита был выше среднего по относительному количеству голов минус 0,74 ( $P < 0,05$ ), а по абсолютному количеству голов минус 0,6; это означает, что при увеличении степени неврологического дефицита уменьшается количество животных при обеих хирургических техниках. Однако сам характер динамики уменьшения количества голов с патологиями позволяет рекомендовать вентральный оперативный доступ, как более предпочтительный который дает меньшее количество осложнений.

Влияние техники оперативного вмешательства на выздоровление животных на 6-й месяц после операции прямо указывает на превосходство вентрального доступа, так как полностью здоровых животных (нулевая степень неврологического дефицита) было на 16,7% или в 3,6 раза больше ( $P < 0,001$ ) в сравнении с дорсальной техникой оперативного вмешательства. Первой степени неврологического дефицита было больше после дорсального оперативного доступа на 8,9% или в 3 раза по количеству голов ( $P < 0,05$ ), что лучше характеризует вентральный оперативный доступ. Второй степени неврологического дефицита не наблюдалось у обоих сравниваемых хирургических техник. Третья степень осложнений была большей после

дорсальной хирургической техники на 4,5% при одинаковом количестве голов, что лучше характеризует вентральным оперативным доступ. Четвертая степень неврологического дефицита наблюдали только после дорсальной техники оперативного вмешательства около 3% случаев, что также делает более предпочтительной вентральную хирургическую технику.

**Таблица 6.1.3. Контроль степени неврологического дефицита у животных, прооперированных различными способами по причине ААН**

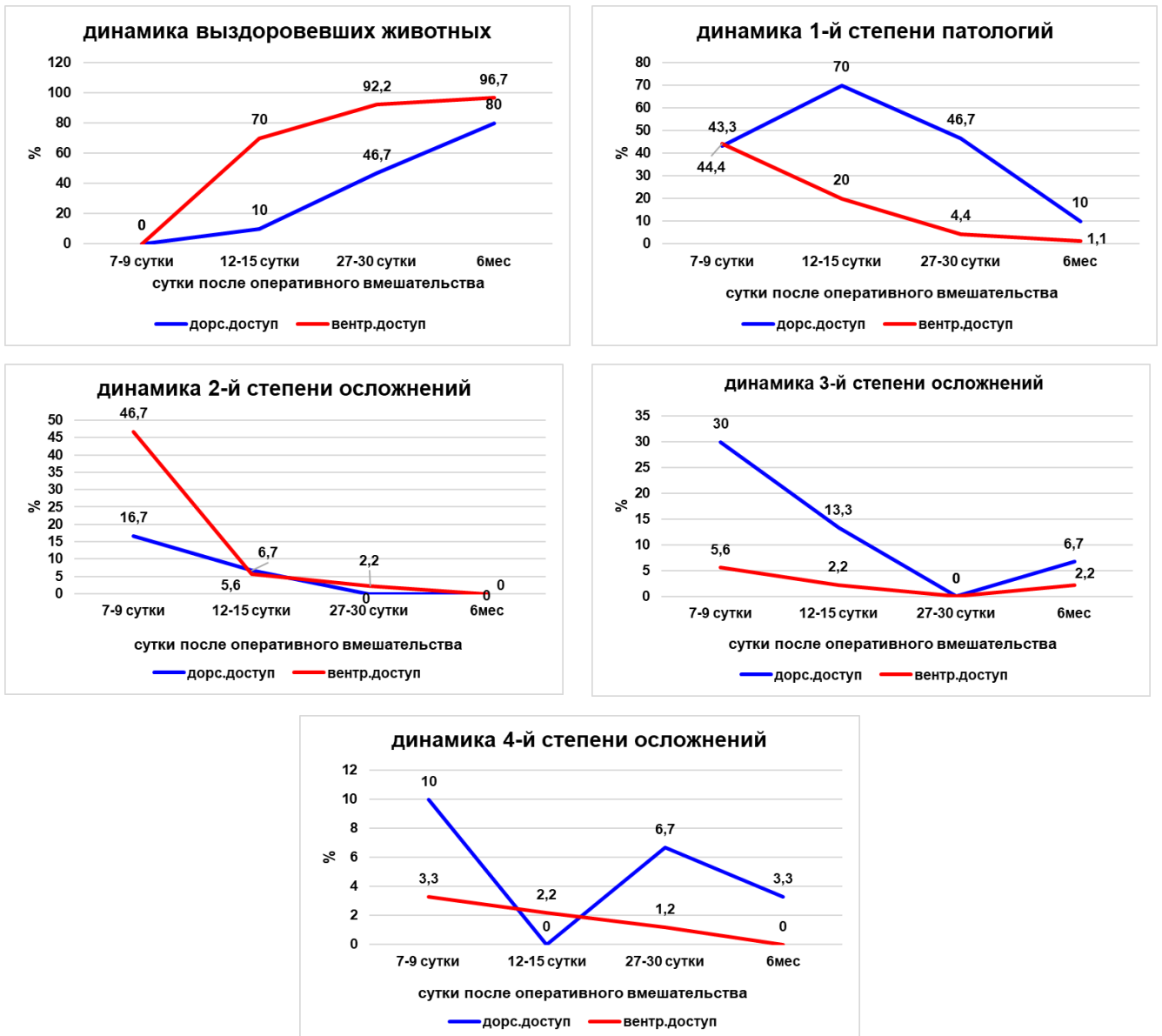
Степень неврологического дефицита	Кол-во животных на операции		Динамика восстановления прооперированных животных							
			7-9 суток		12-15 суток		27-30 суток		6 мес.	
Абс.	Абс.	%	Абс.	%	Абс.	%	Абс.	%	Абс.	%
<b>Дорсальный оперативный доступ (n=30)</b>										
<b>0</b>	0	-	0	-	3±0,27	10	14±0,1	46,7	24±0,29	80
<b>1</b>	3	10	13±0,12	43,3	21±0,27	70	14±0,1	46,7	3±0,29	10
<b>2</b>	6	20	5±0,12	16,7	2±0,27	6,7	0	-	0	-
<b>3</b>	15	50	9±0,12	30	4±0,27	13,3	0	-	2±0,29	6,7
<b>4</b>	6	20	3±0,12	10	0	-	2±0,1	6,7	1±0,29	3,3
<b>Вентральный оперативный доступ (n=90)</b>										
<b>0</b>	0	-	0	-	63±0,95 ***	70,0	83±0,23 ***	92,2	87±0,17 ***	96,7
<b>1</b>	2	2,2	40±0,12 **	44,4	18±0,95*	20,0	4±0,23 ***	4,4	1±0,17 *	1,1
<b>2</b>	30	33,3	42±0,12 ***	46,7	5±0,95*	5,6	2±0,23	2,2	0	-
<b>3</b>	26	28,9	5±0,12 *	5,6	2±0,95	2,2	0	-	2±0,17	2,2
<b>4</b>	32	35,6	3±0,12	3,3	2±0,95	2,2	1±0,23	1,2	0	-

**Примечание.** Степень неврологического дефицита определяли по методу Platt S., Garosi L. (2013). 0 – норма; 5 степень – не операбельна.

\* – P<0,05; \*\* – P<0,01; \*\*\* – P<0,001 сравнение по степени неврологического дефицита разных оперативных доступов

Коэффициент корреляции на 6-й месяц после операции между техникой оперативного доступа и степенью неврологического дефицита был выше среднего по относительному количеству голов минус 0,71 (P<0,05), а по абсолютному количеству собак минус 0,6; это означает, что при увеличении степени неврологического дефицита уменьшается количество животных при обоих

хирургических техниках. Анализ характера динамики уменьшения количества голов с осложнениями позволяет заключить, что вентральный оперативный доступ является более предпочтительным в практической работе ветеринарного врача. На рисунке 6.1.1 представлена динамика выздоровления собак после оперативного вмешательства разными оперативными доступами.



**Рис. 6.1.1. Динамика выздоровления собак после оперативного вмешательства разными оперативными доступами**

Предполагаем, что основные риски осложнений связаны с ятрогенной травмой спинного мозга в момент проведения винтов и компрессией костным

цементом мягких тканей. Следует отметить, что вентральная стабилизация трансартикулярными винтами позволяет дать достаточную стабилизацию, но у некоторых животных из-за большой живой массы возникает риск несостоятельности имплантов. Также данный метод сложен технически из-за малого угла при трансартикулярном проведении винтов (Plessas I., Volk H., 2014).

При оценке степени неврологического дефицита у животных, которым проводили операцию методом дорсального доступа, на 12-15 сутки после операции наблюдалось полное выздоровление у 10% собак, у 70% степень улучшилась до первой. Через 6 мес. выздоровление было у 80% животных, а 4-я степень сохранилась у 3,3% собак. При вентральном доступе на 12-15 сутки выздоровление наблюдалось у 70,0% собак, у 20,0% была 1-я степень. Через 6 мес. после операции у 96,7% животных было полное выздоровление, у 2,2% сохранилась 3-я степень, а 4-я степень отсутствовала (табл. 6.1.3). При этом следует отметить, что техника вентральной стабилизации кортикальными винтами и костным цементом эффективна более чем в 2 раза. Данные результаты позволяют высоко оценивать метод дорсального доступа и цемента, после которого состояние собак находится в более стабильной форме с более быстрым восстановлением в период до 12-15 суток.

Результаты исследования доказали, что дорсальная стабилизация восьмиобразным серкляжом значительно уступает методике вентральной стабилизации с применением костного цемента. Метод проведения винтов с фиксацией костным цементом позволяет с большей точностью установить имплантаты в необходимых плоскостях с минимальным риском воздействия на спинной мозг. В этой связи, мы можем утверждать, что данный метод является оптимальным для лечения патологий атланта-аксиального сустава, поскольку он технически более доступен по сравнению с другими методами и имеет хорошие отдаленные результаты.

Обобщая имеющиеся данные, можно отметить, что техника вентральной стабилизации кортикальными винтами и костным цементом эффективна более

чем в 2 раза. Данные результаты позволяют высоко оценивать метод дорсального доступа и цемента, после которого состояние собак находится в более стабильной форме с более быстрым восстановлением в период до 12-15 суток. Также вентральная стабилизация не требует послеоперационного корсета, что упрощает послеоперационный период как для владельца, так и для собаки. Результаты исследования доказали, что дорсальная стабилизация проволочными серкляжами и костным аутогранулятом значительно уступает методике вентральной стабилизации с применением костного цемента. Однако процент осложнений при каждой хирургической технике снижается при увеличении опыта хирурга. Метод проведения винтов с фиксацией костным цементом позволяет с большей точностью установить имплантаты в необходимых плоскостях с минимальным риском воздействия на спинной мозг. В этой связи мы можем утверждать, что данный метод является оптимальным для лечения патологий атланто-аксиального сустава, поскольку он технически более доступен по сравнению с другими методами и имеет хорошие отдаленные результаты.

## **6.2. ДИНАМИКА ПОКАЗАТЕЛЕЙ КРОВИ СОБАК С АТЛАНТО-АКСИАЛЬНОЙ НЕСТАБИЛЬНОСТЬЮ ПРИ ИСПОЛЬЗОВАНИИ СЕРКЛЯЖНОГО ШВА (ГРУППА 1)**

Атланто-аксиальная нестабильность – это зачастую недостаток поддерживающего эффекта связок, который сопровождается компрессией спинного мозга, приводящая к неврологической дисфункции. У пораженных собак проявляются различные клинические признаки от шейной гиперестезии до тетраплегии и в тяжелых случаях даже остановки дыхания и смерти (Navig M.E., Cornell K.K. et al., 2005; Parry A.T., Upjohn M.M. et al., 2010; Reber K., Bürki A. et al., 2013). Вместе с этим, важной составляющей контроля над послеоперационным периодом является исследование гематологических показателей, динамика которых характеризует все процессы, происходящие на фоне хирургического вмешательства. Распространенность бессимптомных аномалий у собак

карликовых пород неизвестна, но следует иметь в виду возможность выявления субклинических аномалий у собак, страдающих другим, не связанным с ними заболеванием. Это означает, что перед диагностикой атланта-аксиальной нестабильности следует по возможности исключить другие заболевания, перечисленные в дифференциальном диагнозе. С другой стороны, атланта-аксиальную нестабильность может быть трудно идентифицировать с помощью стандартных методов визуализации. В некоторых случаях анатомия позвонков может быть нормальной, а признаки нестабильности могут быть не видны при использовании стандартного позиционирования (Sanders S.G., Bagley R.S. et al., 2004).

**Таблица 6.2.1. Общеклинические показатели крови собак с атланта-аксиальной нестабильностью при использовании серкляжного шва (группа 1; n=12)**

Показатель	Референсные значения	Контрольная группа (собаки на первичном приеме)	Сутки после операции		
			1-3	12-15	27-30
WBC, $\times 10^9/\text{л}$	6,0-16,8	13,3 $\pm$ 0,23	17,3 $\pm$ 3,14	14,4 $\pm$ 2,07	12,6 $\pm$ 1,89
RBC, $\times 10^{12}/\text{л}$	5,2-8,7	5,72 $\pm$ 0,58	5,12 $\pm$ 0,77	4,90 $\pm$ 0,83	5,30 $\pm$ 0,71
НВ, г/л	120,2-182,1	156,7 $\pm$ 8,68	124,2 $\pm$ 5,93*	128,3 $\pm$ 7,46	135,7 $\pm$ 5,35
PLT, $\times 10^9/\text{л}$	198,3-912,7	436,3 $\pm$ 7,86	481,4 $\pm$ 7,73 ***	494,7 $\pm$ 2,48 ***	486,6 $\pm$ 8,76 ***
НСТ, %	36,9-57,1	41,3 $\pm$ 1,75	38,5 $\pm$ 2,09	38,3 $\pm$ 2,26	41,2 $\pm$ 2,44
СОЭ (ESR),	2,1-3,7	3,1 $\pm$ 0,22	5,4 $\pm$ 0,84*	8,8 $\pm$ 1,16***	6,7 $\pm$ 0,91**
MCV, фл.	61,3-74,7	72,4 $\pm$ 3,63	75,19 $\pm$ 3,55	78,15 $\pm$ 2,48	77,74 $\pm$ 3,91
MCHC, %	31,9-36,6	37,94 $\pm$ 3,99	32,38 $\pm$ 3,02	33,71 $\pm$ 3,09	32,94 $\pm$ 2,69
RDW, %	12,1-16,30	13,7 $\pm$ 1,58	12,3 $\pm$ 1,28	15,8 $\pm$ 2,34	13,20 $\pm$ 2,02
MCH, пг	22,1-26,6	27,4 $\pm$ 2,62	24,25 $\pm$ 2,52**	26,18 $\pm$ 2,73	25,6 $\pm$ 3,03
Гранулоциты, %	46,3-86,7	69,6 $\pm$ 3,56	72,3 $\pm$ 3,03	75,9 $\pm$ 1,45**	73,7 $\pm$ 1,13* *
Моноциты, %	1,4-5,3	3,5 $\pm$ 0,43	4,1 $\pm$ 0,76	3,9 $\pm$ 0,66	4,2 $\pm$ 0,76
Лимфоциты, %	21,7-41,0	26,9 $\pm$ 2,0	23,60 $\pm$ 2,09	20,20 $\pm$ 1,53*	22,10 $\pm$ 1,7

**Примечание.** \*P<0,05; \*\*P<0,01; \*\*\*P<0,001 (достоверность различий относительно контрольной группы)

После оперативной коррекции атланта-аксиальной нестабильности у собак общеклинические показатели крови сопровождались достоверным повышением уровня лейкоцитов на 30,08% (P<0,001), тромбоцитов на 10,34% (P<0,001) и

гранулоцитов на 3,88% ( $P < 0,01$ ) на 1-3 сутки после операции в сравнении с контрольной группой (табл. 6.2.1). Подобные клинические изменения крови подтверждают острые воспалительные процессы в организме собак и возможное повышение жизнедеятельности условно-патогенной микрофлоры. Эритроцитарная составляющая крови имела динамические сдвиги, но общее их количество находилось в пределах физиологической нормы, что говорит об отсутствии кровопотери во время операции.

Повышенное количество гранулоцитов в крови собак сохранялось до 27-30 суток послеоперационного лечения на фоне снижения уровня лейкоцитов в границы физиологической нормы. Скорость оседания эритроцитов была ожидаемо повышена на 1-3 сутки после операции на 74,19% ( $P < 0,05$ ), однако вместо снижения уровня СОЭ к 27-30 суткам мы констатировали еще большее повышение в 2,2 раза ( $P < 0,01$ ) по сравнению со здоровыми животными. Нарушения атланта-аксиального сочленения могут быть результатом отделения или перелома зубовидного отростка, или разрыва, или растяжения поперечной связки атланта. Эпистрофей вращается дорсально, оказывая давление на спинной мозг. Если зубовидный отросток все еще прикреплен к эпистрофею, он фактически «пронизывает» спинной мозг с вентральной стороны. Острый травматический вывих, вероятно, будет фатальным в большинстве случаев (Geary J.G., Oliver J.E. et al., 1967). Но чаще всего случаи патологии имеют более хронический характер (Leblond G., Gaitero L. et al., 2017).

**Морфология эритроцитов.** Изучение влияния оперативного вмешательства на структурную характеристику эритроцитов собак показало как наличие интенсификации регенеративных процессов морфологии, так и длительного негативного эффекта, который сохранялся на 27-30 сутки и более. Количество нормоцитов, которое на 1-3 сутки было на 7,04% ниже, чем у животных контрольной группы, к 27-30 дню восстановилось до диапазона референсных значений, увеличившись на 9,22% по сравнению с показателями на 1-3 сутки. Однако значение микроцитов к 27-30 дню послеоперационного периода

было на 3,77% выше контрольной группы, что говорит о длительности регенеративного процесса. В то же время остальные морфологические варианты эритроцитов на 27-30 сутки достоверно снижались в сравнении с животными на 1-3 сутки: эхиноциты на 87,5%, акантоциты на 61,76%, шизоциты на 94,74%, (табл. 6.2.2).

Снижение эластичности мембраны эритроцитов может быть следствием гипоксии, ацидоза, влияния продуктов липопероксидного обмена, а также механических воздействий. Способность к деформации эритроцитов обеспечивается также особыми свойствами липидного бислоя мембраны и белкового каркаса, их составом и структурой; внутренней вязкостью клетки, которая зависит, прежде всего, от концентрации и физико-химических свойств гемоглобина. Изучение состояния эритроцитов в течение послеоперационного периода и их правильная интерпретация позволят выявить осложнения на ранней стадии развития и определить особенности лечебных мероприятий (Ватников Ю.А., 2012; Navig M.E., Cornell K.K., 2005).

**Таблица 6.2.2. Результаты структурной характеристики эритроцитов с атланто-аксиальной нестабильностью при использовании серкляжного шва (группа 1; n=12)**

Показатель	Референсные значения	Контрольная группа (собаки на первичном приеме)	Сутки		
			1-3	12-15	27-30
Нормоциты, %	80,3-92,1	85,2±0,13	79,2±2,87*	85,7±1,87	86,5±1,63
Микроциты, %	5,7-10,2	10,6±0,4	13,2±1,01*	11,8±0,96	11,0±1,06
Макроциты, %	4,1-7,8	4,4±0,16	7,7±0,57***	3,0±0,25***	2,4±0,61**
Дискоциты, %	85,3-96,2	95,6±0,16	85,1±1,42	96,3±0,72	97,6±0,29
Шизоциты, %	0	0	3,8±0,22	2,7±0,37	0,2±0,2
Эхиноциты, %	0	1,0±0,16	3,2±0,48***	0,8±0,12	0,4±0,23***
Акантоциты, %	0-5	3,4±0,16	3,4±0,47	0,2±0,18***	1,3±0,14***
Стоматоциты, %	0	0	2,2±0,28	0,0±0,0	0,6±0,15
Кодоциты, %	0	0	2,3±0,29	0,2±0,19	0,1±0,10

**Примечание.** \* P<0,05 (достоверность различий относительно контрольной группы).

**Биохимические показатели крови.** Анализ динамики биохимических изменений в крови собак позволяет заключить, что большинство показателей находились в пределах физиологических норм как на 1-3 сутки, так и на 27-30



сутки после операции при выраженных изменениях морфологического состава крови. Ниже референсных физиологических значений опускался уровень холестерина на 0,19 ммоль/л, что на 1,02 ммоль/л ( $P < 0,05$ ) ниже уровня контрольных животных (табл. 6.2.3).

**Таблица 6.2.3. Биохимические показатели крови у собак атланта-аксиальной нестабильностью при использовании серкляжного шва (группа 1; n=12)**

Показатель	Ед. измерения	Референсные значения	Контрольная группа (собаки на первичном приеме)	Сутки		
				1-3	12-15	27-30
Билирубин общий (Tbil)	мкмоль/л	<13,5	7,31±0,39	6,20±0,79	5,40±0,84	4,60±0,89*
Билирубин прямой (Dbil)	мкмоль/л	<5,5	3,2±0,29	3,2±0,54	2,20±0,49	3,2±0,52
АСТ (GOT)	Ед/л	8-42	31,08±3,38	29,10±2,49	24,20±2,24	33,0±2,93
АЛТ (GPT)	Ед/л	10-58	36,2±3,67	34,0±3,13	36,10±2,73	40,95±2,7
Мочевина (Urea)	ммоль/л	3,5-9,2	5,1±0,32	5,70±0,91	6,40±0,84	6,80±0,86
Креатинин (Creat)	мкмоль/л	26-130 для щенков до 4-12 мес – 30-80	33,17±1,86	46,05±2,97**	34,10±2,24	41,17±2,75*
Общий белок (Prot, total)	г/л	старше 6 мес: 55-75 (до 6 мес: 44-56)	66,26±5,14	69,24±6,95	66,13±5,2	63,26±3,26
Альбумин (Alb)	г/л	25-39	28,2±1,78	23,10±2,98	25,30±3,26	23,52±3,28
Щелочная фосфатаза (ALP, IFCC)	Ед/л	для щенков 4-6 мес – 120-430, от 6 мес – 10-250	49,8±3,63	78,63±4,59***	87,87±6,37***	83,30±5,49***
Альфа-Амилаза, общая (α-Amylase, total)	Ед/л	300-1500	473,58±19,1	545,7±13,7**	431,2±17,3	443,4±12,7
Глюкоза (Glu)	ммоль/л	3,3-6,3	4,6±0,17	5,30±0,57	5,80±0,64	4,50±0,62
Холестерин	ммоль/л	2,5-6,0	3,33±0,32	2,31±0,52	2,61±0,52	2,36±0,43
Триглицериды	ммоль/л	0,15-0,84	0,47±0,07	0,42±0,08	0,44±0,07	0,41±0,06

Показатель	Ед. измерения	Референсные значения	Контрольная группа (собаки на первичном приеме)	Сутки		
				1-3	12-15	27-30
ЛДГ (LDH, IFCC)	Ед/л	23-220	60,3±5,34	60,10±7,41	72,30±5,24*	64,5±3,57
Глобулин (Glob)	г/л	16-50	38,06±0,89	46,14±3,97	40,83±2,42	39,74±2,64
Альбумин/глобулин (Alb/Glob)	расчетный, г/л	0,65-1,49	0,74±0,04	0,51±0,1*	0,62±0,1	0,59±0,11

**Примечание.** \*  $P < 0,05$  (достоверность различий относительно контрольной группы).

При сравнении с животными контрольной группы отчетливо видно негативное влияние послеоперационных процессов на дезинтоксикационную и белковосинтезирующую функцию печени, что подтверждается достоверным повышением (на 4,49%,  $P < 0,05$ ) на 1-3 сутки, а затем снижением уровня общего белка (на 4,53%) на 27-30 сутки в сравнении с контролем. Уровень альбуминов достоверно снизился на 27-30 сутки в сравнении с контролем на 16,6%. Количество глобулинов на 27-30 сутки повысилось на 4,4% у собак после операции по сравнению с контролем, что вполне ожидаемо и объясняется повышенной продукцией иммуноглобулинов лимфоцитами.

Таким образом, при проведении хирургической операции посредством дорсального доступа с использованием проволочного серкляжа у собак было обнаружено значительное повышение уровня лейкоцитов на 30,08%, тромбоцитов на 10,34% ( $P < 0,001$ ) и гранулоцитов на 3,88% ( $P < 0,01$ ) на 1-3 сутки после операции в сравнении с контрольной группой. Эритроцитарная составляющая крови имела динамические сдвиги, но общее их количество находилось в пределах физиологической нормы, что говорит об отсутствии кровопотери во время операции. Количество нормоцитов, которое на 1-3 сутки было на 7,04% ниже, чем у животных контрольной группы, к 27-30 дню восстановилось до диапазона референсных значений. Морфологические варианты эритроцитов достоверно снижались в сравнении с контрольными животными. Анализ

динамики биохимических изменений в крови собак позволяет заключить, что большинство показателей находились в пределах физиологических норм как на 1-3 сутки, так и на 27-30 сутки после операции.

### **6.3. ДИНАМИКА ПОКАЗАТЕЛЕЙ КРОВИ СОБАК ПОСЛЕ ОПЕРАЦИИ ПО КОРРЕКЦИИ АТЛАНТО-АКСИАЛЬНОЙ НЕСТАБИЛЬНОСТИ, ИМЕЮЩИХ ОСЛОЖНЕНИЯ ПРИ ИСПОЛЬЗОВАНИИ СЕРКЛЯЖНОГО ШВА (ГРУППА 1)**

В результате проведения оперативных вмешательств были отмечены осложнения различного генеза, проявляющиеся клинически в виде воспалительной реакции из 30-ти собак, с осложнениями было 17 особей, что составило 56%. При этом, с повторяющимися осложнениями – 9 (30%).

**Общеклинические показатели крови.** При проведении операции посредством дорсального доступа и с использованием проволоки локальные воспалительные процессы вокруг операционной раны на 1-3 сутки после оперативного исправления атланта-аксиальной нестабильности собак сопровождалось повышением уровня лейкоцитов на 39,3% ( $P < 0,05$ ), СОЭ – в 3,6 раз ( $P < 0,001$ ), гранулоцитов – на 34,58% ( $P < 0,001$ ) выше контрольной группы животных. Подобная картина крови подтверждает локальные воспалительные процессы в организме животных (табл. 6.3.1).

Большинство клинических случаев атланта-аксиальной нестабильности имеют сочетание врожденных и травматических причин, однако врожденные аномалии предрасполагают пациента к повреждению после относительно небольшой травмы. К анатомическим врожденным аномалиям, предрасполагающим к атланта-аксиальной нестабильности, относятся несращение, дорсальная ангуляция, агенезия или гипоплазия зубовидного отростка, а также отсутствие поперечной связки зубовидного отростка. В работе А.Т. Parry, М.М. Urjohn et al. (2010) сообщалось о неполной оссификации атланта, а также дисфункции связочных структур (Planchamp V., Bluteau J. et al., 2020).

**Таблица 6.3.1. Общеклинические показатели крови собак с ААН, имеющих осложнения при использовании серкляжного шва (группа 1; n=13)**

Показатель	Референсные значения	Контрольная группа (собаки на первичном приеме)	Сутки после операции		
			1-3 (n=13)	9-11 (n=9)	27-30 (n=9)
WBC, $\times 10^9/\text{л}$	6,0-16,8	13,3 $\pm$ 0,23	18,53 $\pm$ 2,37*	17,43 $\pm$ 2,14	16,07 $\pm$ 1,46
RBC, $\times 10^{12}/\text{л}$	5,2-8,7	5,72 $\pm$ 0,58	4,6 $\pm$ 0,99	4,89 $\pm$ 0,83	5,27 $\pm$ 1,06
НВ, г/л	120,2-182,1	156,7 $\pm$ 8,68	103,81 $\pm$ 9,38 ***	117,38 $\pm$ 6,46 ***	129,8 $\pm$ 8,31**
PLT, $\times 10^9/\text{л}$	198,3-912,7	436,3 $\pm$ 7,86	485,53 $\pm$ 11,82**	496,73 $\pm$ 17,66 **	488,10 $\pm$ 9,68 ***
НСТ, %	36,9-57,1	41,3 $\pm$ 1,75	29,8 $\pm$ 2,95**	36,2 $\pm$ 1,79	37,24 $\pm$ 1,86
СОЭ (ESR),	2,1-3,7	3,1 $\pm$ 0,22	11,12 $\pm$ 0,71 ***	8,92 $\pm$ 1,42 ***	5,78 $\pm$ 0,95*
MCV, фл	61,3-74,7	72,4 $\pm$ 3,63	64,78 $\pm$ 1,22 ***	74,02 $\pm$ 1,19	70,66 $\pm$ 2,14
МСНС, %	31,9-36,6	37,94 $\pm$ 3,99	34,84 $\pm$ 2,21	32,42 $\pm$ 1,58 **	34,85 $\pm$ 1,86
RDW, %	12,1-16,30	13,7 $\pm$ 1,58	16,08 $\pm$ 1,38	15,66 $\pm$ 0,83	14,0 $\pm$ 2,02
МСН, пг	22,1-26,6	27,4 $\pm$ 2,62	22,57 $\pm$ 0,56 ***	24,08 $\pm$ 0,60*	24,63 $\pm$ 1,20
Гранулоциты, %	46,3-86,7	69,6 $\pm$ 3,56	93,67 $\pm$ 1,48 ***	90,86 $\pm$ 1,87 ***	89,0 $\pm$ 1,19 ***
Моноциты, %	1,4-5,3	3,5 $\pm$ 0,43	1,47 $\pm$ 0,22 ***	2,04 $\pm$ 0,18 ***	1,08 $\pm$ 0,14 ***
Лимфоциты, %	21,7-41,0	26,9 $\pm$ 2,0	4,86 $\pm$ 0,85 ***	7,01 $\pm$ 0,87 ***	9,92 $\pm$ 1,03 ***

Глубокое изучение особенностей течения ААН, ее возникновение, вовлечение анатомических структур, время оперативного вмешательства, степень травматизации тканей и, как следствие, появление осложнений как периоперационных, так и в процессе постоперационного периода. Так, количество эритроцитов и гемоглобина на 1-3 сутки исследования снижались ниже нижней границы референсных показателей на 11,5% ( $P < 0,001$ ) и на 13,6% ( $P < 0,001$ ) соответственно, что свидетельствует о нарастающем снижении оксигенации тканей и наличии тканевой гипоксии. Подобные изменения требуют применения железосодержащих препаратов и фармакологической стимуляции эритропоэза для ускорения регенеративных процессов. Количество тромбоцитов

было существенно выше здоровых животных (на 11,3%;  $P<0,001$ ), однако оставалось в пределах референсных значений.

Указанные показатели крови вернулись в границы физиологической нормы только к 27-30 суткам наблюдений, кроме СОЭ, которая и на завершение наблюдения за животными была выше максимально допустимого уровня в 1,56 раз ( $P<0,05$ ).

**Морфология эритроцитов.** При проведении операции дорсальным доступом локальный воспалительный процесс легкой степени после оперативного вмешательства показал наличие определенных функциональных сдвигов морфологии эритроцитов собак на протяжении 27-30 суток после операции (табл. 6.3.2).

**Таблица 6.3.2. Структурная характеристика эритроцитов с ААН с осложнением при использовании серкляжного шва (группа 1)**

Показатель	Референсные значения	Контрольная группа. Собаки на первичном приеме	Сутки		
			1-3 (n=13)	9-11 (n=9)	27-30 (n=9)
Нормоциты, %	80,3-92,1	85,2±0,13	71,8±0,81**	81,08±1,15**	82,8±1,23
Микроциты, %	5,7-10,2	10,6±0,4	17,4±0,59***	10,8±0,43	11,2±0,28
Макроциты, %	4,1-7,8	4,4±0,16	10,8±0,32***	8,1±0,31***	6,0±0,41**
Дискоциты, %	85,3-96,2	95,6±0,16	80,9±0,43***	89,6±1,59**	94,4±0,90
Шизоциты, %	0	0	4,2±0,15	0,8±0,27	0,2±0,19
Эхиноциты, %	0	1,0±0,16	4,0±0,23***	2,2±0,28***	0,3±0,29***
Акантоциты, %	0-5	3,4±0,16	4,9±0,19***	2,3±0,17***	1,2±0,15***
Стоматоциты, %	0	0	2,7±0,21	2,4±0,24	1,6±0,18
Кодоциты, %	0	0	3,3±0,13	2,6±0,18	2,2±0,15

**Примечание.** \*  $P<0,05$ ; \*\* $P<0,01$ ; \*\*\* $P <0,001$ ; (достоверность различий относительно контрольной группы)

Процент эритроцитов с нормальной морфологией снизился ниже нижнего референсного значения на 10,59% ( $P<0,01$ ) на 1-3 сутки после операции и вернулся в границы физиологической нормы на 9-11 суток наблюдений. Микроциты характеризовались максимальным ростом на 1-3 сутки после операции на 70,59% ( $P<0,001$ ) выше максимального значения физиологической нормы и оставались на повышенном уровне (больше на 9,8%) и к завершению

периода наблюдений. Аналогичная картина динамики уровня на 1-3 сутки наблюдалась по акантоцитам с возвращением в допустимые границы к 27-30 суткам. Однако количество дискоцитов, которое на 1-3 сутки после операции было на 15,38% ниже, чем в контрольной группе животных, уже на 9-11 сутки увеличилось на 10,75% относительно животных на 1-3 сутки и вошло в пределы референсных значений. Особенности картины крови по шизоцитам, эхиноцитам, стоматоцитам и кодоцитам характеризовались повышенным уровнем на протяжении всего периода наблюдений.

Изменения крови являют собой динамику постоперационного периода, при этом, для благоприятного исхода дорсальные хирургические методы зависят от образования фиброзной ткани и постоянного спондилодеза для стабилизации атланта-аксиального сустава, обеспечиваемого ортопедической проволокой или синтетическим нерассасывающимся шовным материалом (Shores A., Tepper L.C., 2007; Forterre F., Vizcaino-Reves N. et al., 2012). Возможно использование дорсального поперечного штифта, костной пластины в сочетании с метилметакрилатом (Sánchez-Masian D., Luján-Feliu-Pascual A. et al., 2014). В этой связи, время постоперационного периода, связанное с динамикой клеток крови, добавляют диагностическую ценность течения репаративного процесса в постоперационный период.

**Биохимические показатели крови.** Анализ динамики биохимических показателей крови собак с локальным послеоперационным воспалением позволяет заключить, что их большинство было достоверно выше здоровых животных, однако они находились в пределах референсных значений. На 1-3 сутки после операции у собак поднимался уровень мочевины на 13% ( $P < 0,001$ ) выше максимально допустимого уровня, что подтверждает интенсификацию распада белков в организме. К 27-30 суткам концентрация мочевины возвращалась в допустимые интервалы, однако превышала контрольную группу на 62,9% ( $P < 0,001$ ). Возможно, комплексная антибиотикотерапия привела к повышению уровня трансфераз, однако в допустимых пределах (табл. 6.3.3).

Креатинин также повысился на 1-3 сутки на 66,7% ( $P < 0,001$ ) в сравнении с контрольной группой и снизился до физиологических значений на 27-30 сутки послеоперационного ухода. Однако повышение креатинина происходило в допустимых интервалах, и подобная картина характеризует повышенную функциональную нагрузку на процессы почечной фильтрации и реабсорбции.

**Таблица 6.3.3. Биохимические показатели крови у собак с осложнениями при использовании серкляжного шва (группа 1)**

Показатели	Ед. измерения	Референс-ные значения	Контрольная группа. Собаки на первичном приеме	Сутки		
				1-3 (n=13)	9-11 (n=9)	27-30 (n=9)
Билирубин общий (Tbil)	мкмоль/л	<13,5	7,31±0,39	11,46±1,11**	8,93±0,86	6,96±0,61
Билирубин прямой (Dbil)	мкмоль/л	<5,5	3,2±0,29	5,40±0,36***	4,09±0,48	3,74±0,46
АСТ (GOT)	Ед/л	8-42	31,08±3,38	30,62±0,67	32,86±1,91	32,88±0,76
АЛТ (GPT)	Ед/л	10-58	36,2±3,67	41,97±0,77	37,11±1,15	35,03±0,88
Мочевина (Urea)	ммоль/л	3,5 – 9,2	5,1±0,32	10,40±1,07***	8,94±1,05**	8,31±0,5***
Креатинин (Creat)	мкмоль/л	26-130 для щенков до 4-12 мес – 30-80	33,17±1,86	55,29±2,07***	48,97±2,35***	43,91±1,97***
Общий белок (Prot, total)	г/л	старше 6 мес: 55-75 (до 6 мес: 44-56)	66,26±5,14	57,98±3,45	63,09±5,14	66,91±4,33
Альбумин (Alb)	г/л	25-39	28,2±1,78	22,89±1,41***	24,87±1,98	23,14±1,95*
Щелочная фосфатаза (ALP, IFCC)	Ед/л	для щенков 4-6 мес – 120-430, от 6 мес - 10-250	49,8±3,63	78,20±2,64***	68,68±5,05***	49,90±3,81
Альфа-Амилаза, общая (α-Amylase, total)	Ед/л	300-1500	473,58±19,1	632,92±24,5***	589,61±17,7***	549,21±17,3***

Показатели	Ед. измерения	Референсные значения	Контрольная группа. Собаки на первичном приеме	Сутки		
				1-3 (n=13)	9-11 (n=9)	27-30 (n=9)
Глюкоза (Glu)	ммоль/л	3,3-6,3	4,6±0,17	4,98±0,40	5,17±0,65	4,71±0,74
Холестерин	ммоль/л	2,5-6,0	3,33±0,32	2,57±0,32	2,74±0,40	2,61±0,50
Триглицериды	ммоль/л	0,15-0,84	0,47±0,07	0,37±0,07	0,53±0,04	0,48±0,04
ЛДГ (LDH, IFCC)	Ед/л	23-220	60,3±5,34	93,50±3,94 ***	85,66±4,37 ***	72,80±3,74* *
Глобулин (Glob)	г/л	16-50	38,06±0,89	35,09±3,29	38,22±3,99	43,77±2,84
Альбумин/глобулин (Alb/Glob)	Расчетный, г/л	0,65-1,49	0,74±0,04	0,65±0,04	0,65±0,04*	0,53±0,05**

**Примечание.** \* P<0,05; \*\*P<0,01;\*\*\*P <0,001; (достоверность различий относительно контрольной группы)

Триглицериды в крови собак опытной группы снизились на 1-3 сутки на 21,3% в сравнении со здоровыми животными и оставались на этом уровне и на 27-30 сутки наблюдений. Подобная динамика триглицеридов свидетельствует о повышенном их расходе у собак после операции, как важного запасного источника энергии в организме, что подтверждается увеличением ЛДГ (на 55,1%; P<0,001) на 1-3 сутки в допустимых границах по сравнению с контролем, как катализатора превращения пировиноградной кислоты в молочную и усиления анаэробного окисления глюкозы.

Количество глобулинов на 1-3 сутки снизилось на 7,8% у собак с легким постоперационным воспалением в сравнении с контролем, что вполне ожидаемо и объясняется повышенной продукцией иммуноглобулинов лимфоцитами. К 9-11 суткам глобулины вернулись в допустимые интервалы, хотя их количество оставалось больше контрольной группы на всем протяжении лечения животных. На этом фоне количество альбуминов снизилось на 18,83% (P<0,05) в сравнении со здоровыми животными и на 8,44% (P<0,05) ниже нижнего физиологического предела, оставшись на подобном уровне и на 27-30 сутки.



Таким образом, при проведении операции посредством дорсального доступа и с использованием проволоки локальные воспалительные процессы вокруг операционной раны на 1-3 сутки после оперативного исправления атланто-аксиальной нестабильности собак сопровождались повышением уровня лейкоцитов (на 39,3%), среди которых значение гранулоцитов было на 34,58% выше референсных значений. Количество эритроцитов, гемоглобина и эритроцитарных индексов снижались ниже референсных показателей, что свидетельствует о нарастающем снижении оксигенации тканей и наличии тканевой гипоксии. Процент эритроцитов с нормальной морфологией снизился ниже нижнего референсного значения на 10,59% на 1-3 сутки после операции и вернулся в границы физиологической нормы на 9-11 сутки наблюдений. Кроме того, на 1-3 сутки после операции у собак поднимался уровень мочевины. Также было отмечено повышение креатинина на 1-3 сутки, снижение триглицеридов и глобулинов. Все показатели вернулись к физиологической норме к 27-30 суткам.

#### **6.4. ДИНАМИКА ПОКАЗАТЕЛЕЙ ЛИКВОРА ПРИ КОРРЕКЦИИ АТЛАНТО-АКСИАЛЬНОЙ НЕСТАБИЛЬНОСТИ У СОБАК С ОСЛОЖНЕНИЯМИ ПРИ ИСПОЛЬЗОВАНИИ СЕРКЛЯЖНОГО ШВА (ГРУППА 1)**

Дорсальная хирургическая техника включала использование проволоки, проволоки и полиметилметакрилата, плетеного шовного материала, металлического ретрактора и спиц (Sanders S.G., Bagley R.S. et al., 2004; Dewey C.W., Marino D.J. et al., 2013). Органолептическое исследование ликвора собак с осложнениями после оперативного вмешательства показало, что цвет ликвора был светло-белый, мутный с выраженной ксантохромией и фибринозной пленкой. К физиологическому цвету и прозрачности ликвор возвращался на 27-30 сутки после операции. Следует отметить, что для стабилизации атланто-аксиального сустава в исследовании G. Leblond, L. Gaitero et al. (2017) использовались три основных метода (дорсальный шов, трансартикулярная фиксация и имплантация

нескольких имплантатов из полимера). Описаны многочисленные вариации этих методик, в том числе множественные субъективно определенные места имплантации винтов/штифтов. Установлено, что стабилизация дорсальным швом имеет меньшую жесткость, чем конструкции с несколькими имплантатами, но биомеханические свойства вентральных методов не сравнивались. Точно так же технические результаты (такие как точность установки имплантата) не были определены или сравнены между методами. В целом, выбор метода стабилизации по-прежнему зависит от предпочтений хирурга и уровня комфорта, однако следует также принимать во внимание тип нестабильности, анатомическую морфологию, качество кости и стадию роста пациента (Leblond G., Gaitero L. et al., 2017).

В случае осложнений после оперативного вмешательства по исправлению атланта-аксиальной нестабильности собак реакции Панди и Нонне-Аппельта были положительными на 1-3 сутки. Начиная с 9-11 суток после операции, реакции Панди и Нонне-Аппельта становились отрицательными. В то же время у собак опытной группы на 1-3 день после осложнения уровень общего белка в ликворе был выше контрольной группы в 5,9 раз ( $P < 0,01$ ), на 9-11 сутки после операции был больше в 1,8 раз с возвращением к референсным значениям к 27-30 суткам после оперативного вмешательства (табл. 6.4.1).

Уровень глюкозы на 1-3 сутки после осложнений был меньше на 1,44 ммоль/л ( $P < 0,01$ ) в сравнении с контрольной группой животных, на 9-11 сутки после операции глюкозы было меньше на 0,86 ммоль/л ( $P < 0,05$ ). В последствии уровень глюкозы в ликворе выравнился с животными контрольной группы и не имел достоверных различий. Концентрация хлора на 1-3 сутки после осложнений была больше на 19,35 ммоль/л ( $P < 0,01$ ), на 9-11 сутки уровень хлора также был больше на 9,3 ммоль/л (в 1,07 раз). К 27-30 суткам после осложнений концентрация хлора возвращалась к референсным значениям.

Уровень pH ликвора собак после осложнений на 1-3 сутки был ниже на 0,87 единиц, на 9-11 сутки – на 1,03 единицы по сравнению со здоровыми животными.

Возвращение рН в границы физиологической нормы наблюдалось к 27-30 суткам после операции.

**Таблица 6.4.1. Общеклинические показатели ликвора собак с атланта-аксиальной нестабильностью с осложнениями при использовании серкляжного шва (группа 1)**

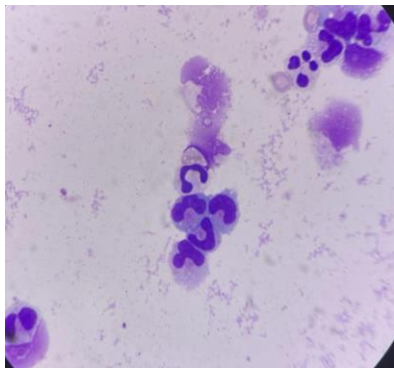
Показатель	Референс-ные значения	Клинически здоровые собаки (n=3)	Сутки после операции		
			1-3 (n=6)	9-11 (n=6)	27-30 (n=6)
<b>органолептические свойства</b>					
Цвет	бесцветен	бесцветен	бесцветен	бесцветен	бесцветен
Ксантохромия	отр	отр	отр	отр	отр
Прозрачность	прозрачен	прозрачен	прозрачен	прозрачен	прозрачен
Фибринозная пленка	нет	нет	нет	нет	нет
<b>химические свойства</b>					
Реакция Панди	отр	отр	+	отр	отр
Реакция Нонне-Аппельта	отр	отр	+	отр	отр
Белок, г/л	до 0,30	0,18±0,01	1,06±0,25**	0,33±0,11	0,28±0,03*
Глюкоза, ммоль/л	2,5-3,8	2,79±0,17	1,35±0,33**	1,93±0,29*	2,57±0,30
Хлор, ммоль/л	120-130	124,37±1,08	143,72±3,93**	133,67±7,58	129,51±2,77
рН	7,3-7,5	7,38±0,06	6,51±0,54	6,35±0,29**	7,33±0,50
<b>ликворограмма</b>					
Цитоз, кл./мкл	до 6 кл./мкл	2,40±0,24	6,67±0,21***	5,5±0,22***	3,11±0,31

**Примечание.** \*-P<0,05;\*\*-P<0,01;\*\*\*-P<0,001 (в сравнении с контрольной группой).

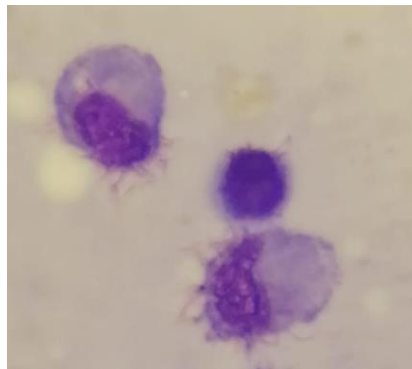
Осложнения после оперативного исправления атланта-аксиальной нестабильности собак в послеоперационный период приводило к незначительному плеоцитозу в ликворе. Цитоз превосходил контрольные значения в 2,78 раз (P<0,001). На 9-11 сутки после операции цитоз в опытной группе с осложнениями был больше по сравнению с контролем в 2,3 раза (P<0,001). На 27-30 сутки после осложнений, цитоз у собак был в пределах референсных границ.

При цитологическом исследовании концентрированного мазка спинномозговой жидкости было обнаружено незначительное содержание нейтрофилов и моноцитов (рис. 6.4.1-6.4.3).

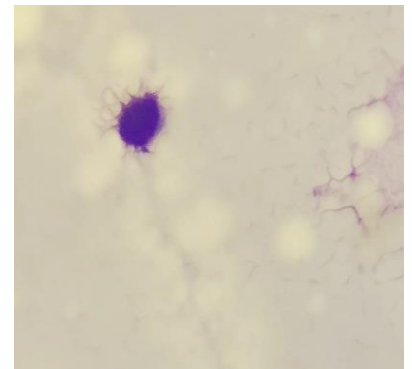
Кроме того, отмечено наличие лимфоцитов, что возможно говорит о некоторой активности в связи с реакцией на травматический стресс и воспалительный фактор, явившийся следствием давления зуба эпистрофея на оболочки спинного мозга, а также хирургическое вмешательство – как местной, так и системной травматизации тканей, заключающейся в стимуляции факторов естественной резистентности.



**Рис. 6.4.1. Ликвор. Мазок.  
Нейтрофилы.  
Окр. гематоксилин и  
эозин, ув. 200**



**Рис. 6.4.2. Ликвор. Мазок.  
Моноциты.  
Окр. гематоксилин и эозин,  
ув. 200**



**Рис. 6.4.3. Ликвор. Мазок.  
Лимфоцит.  
Окр. Гематоксилин и  
эозин, ув. 200**

Данная динамика ликвора показала объективную зависимость количественных показателей от периода постоперационных изменений. Следует отметить, что при дорсальном доступе воспалительная реакция наступает при травмировании спинного мозга во время проведения серкляжа под дужкой. Вследствие отека дыхательного центра происходит остановка дыхания. В таком случае собаку кладут на искусственную вентиляцию легких. Если отек уходит (как правило, в первые сутки), то самостоятельное дыхание восстанавливается, если нет – то в первые 1-3 суток животное погибает. Реакция клеток ликвора неспецифична и является смешанной клеточной реакцией, включающей

увеличение количества моноцитов нейтрофилов, лимфоцитов. При этом, необходимо отметить, что динамика нейтрофилов напрямую может быть связана с реакцией на утилизацию стромы эритроцитов.

### **6.5. ДИНАМИКА ПОКАЗАТЕЛЕЙ КРОВИ СОБАК ПРИ КОРРЕКЦИИ АТЛАНТО-АКСИАЛЬНОЙ НЕСТАБИЛЬНОСТИ ВЕНТРАЛЬНЫМ ДОСТУПОМ И ПРИМЕНЕНИЕМ ВИНТОВ В СОЧЕТАНИИ С КОСТНЫМ ЦЕМЕНТОМ (ГРУППА 2)**

Целью хирургического лечения является стабилизация нестабильного сочленения и последующее предотвращение дальнейшего повреждения спинного мозга. По данным ряда авторов исторически сложилось так, что хирургическое лечение атланта-аксиальной нестабильности было связано с частотой осложнений до 71% для дорсальной фиксации и 53% для вентральной фиксации. Успех хирургической техники, используемой для лечения атланта-аксиальной нестабильности, в конечном итоге зависит от способности достичь жесткой и стойкой фиксации первого и второго шейных (C1-C2) позвонков. По опыту авторов, у многих собак с ААН вентральное тело позвонка C2 анатомически ненормально, а кости относительно мягкие, что затрудняет проведение любой операции. Большинство трудностей при хирургическом лечении этого заболевания возникают, когда не достигается соответствующий угол наклона, необходимый для прямого трансартикулярного введения штифта или винта (Beaver D.P., Ellison G.W. et al., 2000; Sanders S.G., Bagley R.S. et al., 2004). Многочисленные анатомические аномалии этой области часто требуют адаптации метода хирургической фиксации к конкретному животному. Для тех животных, у которых низкая прочность костей или анатомические аномалии, препятствующие традиционным методам фиксации, может потребоваться адаптация метода вентральной фиксации с использованием комбинации кортикальных костных винтов, штифтов, проволоки и ПММА (Sanders S.G., Bagley R.S. et al., 2004).

В современной практике стабилизация достигается за счет жесткой фиксации пораженной двигательной единицы через сращение позвонков. Поскольку основной целью является костное сращение, обычно предпочтение отдается инструментальным конструкциям с жесткими биомеханическими характеристиками (высокая жесткость, минимальный диапазон движений) (Reber K., Bürki A. et al., 2013; Leblond G., Gaitero L. et al., 2017).

**Общеклинические показатели крови.** Анализ клинического исследования крови собак после оперативного исправления атланта-аксиальной нестабильности путем вентрального доступа и винтов с костным цементом сопровождалось повышением уровня лейкоцитов на 7,52%, тромбоцитов на 8,48% ( $P < 0,05$ ) и гранулоцитов на 8,62% ( $P < 0,01$ ) и снижением уровня эритроцитов на 9,44% на 1-3 сутки после операции в сравнении с контрольной группой (табл. 6.5.1).

**Таблица 6.5.1. Общеклинические показатели крови собак с атланта-аксиальной нестабильностью вентральным доступом (группа 2; n=45)**

Показатель	Референс-ные значения	Контрольная группа Собаки на первичном приеме	Сутки после операции		
			1-3	12-15	27-30
WBC, $\times 10^9/\text{л}$	6,0-16,8	13,3 $\pm$ 0,23	14,3 $\pm$ 0,77	14,6 $\pm$ 0,45*	11,6 $\pm$ 0,66*
RBC, $\times 10^{12}/\text{л}$	5,2-8,7	5,72 $\pm$ 0,58	5,18 $\pm$ 0,40	5,31 $\pm$ 0,33	5,62 $\pm$ 0,36
НВ, г/л	120,2-182,1	156,7 $\pm$ 8,68	130,2 $\pm$ 5,72***	139,3 $\pm$ 4,7**	138,5 $\pm$ 6,96*
PLT, $\times 10^9/\text{л}$	198,3-912,7	436,3 $\pm$ 7,86	473,3 $\pm$ 14,29*	492,82 $\pm$ 12,66***	482,6 $\pm$ 12,8***
HCT, %	36,9-57,1	41,3 $\pm$ 1,75	34,6 $\pm$ 1,04	39,6 $\pm$ 1,46	43,2 $\pm$ 1,16
СОЭ (ESR),	2,1-3,7	3,1 $\pm$ 0,22	5,60 $\pm$ 0,4***	4,80 $\pm$ 0,34***	3,10 $\pm$ 0,20
MCV, фл	61,3-74,7	72,4 $\pm$ 3,63	66,78 $\pm$ 1,93*	68,93 $\pm$ 1,75	76,87 $\pm$ 1,57*
MCHC, %	31,9-36,6	37,94 $\pm$ 3,99	37,6 $\pm$ 2,15	35,2 $\pm$ 1,26	32,06 $\pm$ 1,52**
RDW, %	12,1-16,30	13,7 $\pm$ 1,58	12,27 $\pm$ 0,77	12,06 $\pm$ 0,84	11,10 $\pm$ 0,44*
MCH, пг	22,1-26,6	27,4 $\pm$ 2,62	25,14 $\pm$ 1,02	26,23 $\pm$ 1,31	24,64 $\pm$ 1,12
Гранулоциты, %	46,3-86,7	69,6 $\pm$ 3,56	75,6 $\pm$ 1,69**	76,9 $\pm$ 1,74***	74,6 $\pm$ 1,86*
Моноциты, %	1,4-5,3	3,5 $\pm$ 0,43	2,8 $\pm$ 0,16**	2,3 $\pm$ 0,12***	3,0 $\pm$ 0,20*
Лимфоциты, %	21,7-41,0	26,9 $\pm$ 2,0	21,3 $\pm$ 0,98*	20,8 $\pm$ 1,11*	22,4 $\pm$ 0,85*

**Примечание.** \*  $P < 0,05$ ; \*\* $P < 0,01$ ; \*\*\* $P < 0,001$ ; (достоверность различий относительно контрольной группы)

При этом, несмотря на повышение показателей в сравнении с контролем, значения оставались в пределах референса. Скорость оседания эритроцитов была ожидаемо повышена на 1-3 сутки после операции в 1,8 раза ( $P<0,001$ ) с тенденцией к снижению СОЭ к 27-30 суткам до уровня здоровых животных. Уровень лимфоцитов на 1-3 сутки после операции снизился ниже контрольных животных на 20,82% ( $P<0,05$ ), что было ниже нижней референсной границы на 1,84%. К 27-30 суткам количество лимфоцитов вошло в диапазон физиологической нормы.

**Морфология эритроцитов.** Исследованиями установлено, что влияние послеоперационных процессов на структурную характеристику эритроцитов собак показало наличие как позитивной интенсификации структурных преобразований, так и длительного негативного эффекта, который сохранялся на 27-30 сутки. Процент микроцитов, макроцитов, акантоцитов был достоверно больше контроля на 1-3 сутки на 29,25% ( $P<0,01$ ), 111,36% ( $P<0,001$ ), 23,53% ( $P<0,05$ ) соответственно (табл. 6.5.2).

**Таблица 6.5.2 Структурная характеристика эритроцитов с атланта-аксиальной нестабильностью и операцией вентральным доступом и винтами с костным цементом (группа 2; n=45)**

Показатель	Референсные значения	Контрольная группа. Собаки на первичном приеме	Сутки		
			1-3	12-15	27-30
Нормоциты, %	80,3-92,1	85,2±0,13	77,1±1,56***	80,5±1,42**	85,91±0,85
Микроциты, %	5,7-10,2	10,6±0,4	13,7±0,98**	12,2±0,78	10,98±1,01
Макроциты, %	4,1-7,8	4,4±0,16	9,3±0,85***	7,4±0,68***	3,1±0,24***
Дискоциты, %	85,3-96,2	95,6±0,16	84,91±0,98***	96,6±0,31	95,8±0,31
Шизоциты, %	0	0	4,1±0,37	3,0±0,27	2,2±0,18
Эхиноциты, %	0	1,0±0,16	3,1±0,30***	0,3±0,13**	0,3±0,14***
Акантоциты, %	0-5	3,4±0,16	4,2±0,35*	0,1±0,10***	1,3±0,15***
Стоматоциты, %	0	0	1,4±0,20	0,0±0,0	0,20±0,13
Кодоциты, %	0	0	2,3±0,28	0,0±0,0	0,20±0,19

**Примечание.** \*  $P<0,05$ ; \*\* $P<0,01$ ; \*\*\* $P <0,001$ ; (достоверность различий относительно контрольной группы)

Кроме того, в крови у собак на 1-3 сутки появились другие морфологические варианты эритроцитов, такие как шизоциты, эхиноциты, стоматоциты и кодоциты. Интересной особенностью у подопытных собак после операции было снижение количества нормоцитов ниже нижней границы физиологической нормы на 3,99% ( $P < 0,001$ ) на 1-3 сутки и увеличение выше контрольных животных на 27-30 сутки на 0,83%, что говорит о восстановлении физиологических функций красных клеток крови организма после перенесенного оперативного вмешательства.

Для хирургической стабилизации атланта-аксиальной нестабильности использовались многочисленные методы. В отчете S.G. Sanders, R.S. Bagley (2004), сравнивающем различные хирургические методы и частоту осложнений, зафиксирована частота неудач в 48% случаев при использовании дорсальных методов по сравнению с частотой неудач в 38% случаев при использовании вентральных методов. Те же критерии применялись для определения успеха или неудачи, тогда частота неудач всех вентральных процедур составила бы 44%. Факторы риска, такие как время от начала и продолжительность клинических признаков, а также степень неврологических нарушений, также могут влиять на результаты операции.

**Динамика биохимических изменений** в крови собак позволяет заключить, что большинство показателей находились в пределах физиологических норм как на 1-3 сутки, так и на 27-30 сутки после операции при выраженных изменениях морфологического состава крови. В то же время, если сравнивать полученные данные с животными контрольной группы, то отчетливо видны функциональные изменения печени, почек и поджелудочной железы под влиянием послеоперационных процессов, что подтверждается достоверным повышением амилазы (на 19,3%,  $P < 0,001$ ) на 1-3 сутки, которая оставалась повышенной на 12,1% ( $P < 0,01$ ) на 27-30 сутки в сравнении с контролем (табл. 6.5.3).

Вместе с этим, уровень общего билирубина и АСТ достоверно снизился на 1-3 сутки на 17,65% ( $P < 0,05$ ) и на 12,16% соответственно. Креатинин повысился



на 68,83% ( $P<0,001$ ) в сравнении с контрольной группой, что указывает на увеличение функциональной нагрузки на почки. Количество глобулинов на 27-30 сутки повысилось на 25,85% ( $P<0,05$ ) у собак после операции по сравнению с контролем, что можно объяснить повышенной продукцией иммуноглобулинов В-лимфоцитами.

Таким образом, анализ клинического исследования крови собак после оперативного исправления атланта-аксиальной нестабильности путем вентрального доступа и винтов с костным цементом сопровождалось повышением уровня лейкоцитов на 7,52% ( $P<0,05$ ), тромбоцитов на 8,48% ( $P<0,001$ ) и гранулоцитов на 8,62% ( $P<0,001$ ) и снижением уровня эритроцитов на 9,44%, на 1-3 сутки после операции в сравнении с контрольной группой. Стоит отметить, что данные показатели оставались в пределах референсных значений.

**Таблица 6.5.3. Биохимические показатели крови у собак с атланта-аксиальной нестабильностью и операцией вентральным доступом и винтами с костным цементом (группа 2; n=45)**

Показатель	Ед. измерения	Референсные значения	Контрольная группа Собаки на первичном приеме	Сутки		
				1-3	12-15	27-30
Билирубин общий (Tbil)	мкмоль/л	<13,5	7,31±0,39	6,02±0,48*	6,42±0,51	7,43±0,56
Билирубин прямой (Dbil)	мкмоль/л	<5,5	3,2±0,29	3,3±0,29	3,2±0,27	3,1±0,31
АСТ (GOT)	Ед/л	8-42	31,08±3,38	27,3±1,79	26,2±2,13	27,0±2,1
АЛТ (GPT)	Ед/л	10-58	36,2±3,67	32,04±2,21	36,95±2,42	33,66±2,26
Мочевина (Urea)	ммоль/л	3,5-9,2	5,1±0,32	6,72±0,62*	6,13±0,45	5,82±0,36
Креатинин (Creat)	мкмоль/л	26-130 для щенков до 4-12 мес – 30-80	33,17±1,86	56,0±3,88***	43,98±3,42**	47,91±4,01***
Общий белок (Prot, total)	г/л	старше 6 мес: 55-75 (до 6 мес: 44-56)	66,26±5,14	71,3±3,84	76,1±4,15	73,0±3,81
Альбумин (Alb)	г/л	25-39	28,2±1,78	27,0±2,21	26,2±1,83	25,1±1,70

Показатель	Ед. измерения	Референсные значения	Контрольная группа Собаки на первичном приеме	Сутки		
				1-3	12-15	27-30
Щелочная фосфатаза (ALP, IFCC)	Ед/л	для щенков 4-6 мес – 120-430, от 6 мес - 10-250	49,8±3,63	48,1±2,81	52,4±3,31	51,0±3,46
Альфа-Амилаза, общая (α-Amylase, total)	Ед/л	300-1500	473,58±19,1	565,0±19,2 ***	547,2±16,9 ***	531,0±17,2 **
Глюкоза (Glu)	ммоль/л	3,3-6,3	4,6±0,17	5,09±0,28	4,19±0,22	3,99±0,24*
Холестерин	ммоль/л	2,5-6,0	3,33±0,32	3,34±0,23	3,63±0,24	2,87±0,20
Триглицериды	ммоль/л	0,15-0,85	0,47±0,07	0,47±0,04	0,79±0,06 ***	0,81±0,06 ***
ЛДГ (LDH, IFCC)	Ед/л	22-220	60,3±5,34	66,20±3,46	52,0±3,67*	58,7±3,68
Глобулин (Glob)	г/л	15-50	38,06±0,89	44,3±2,57 *	49,9±3,38 **	47,9±3,87 *
Альбумин/глобулин (Alb/Glob)	расчетный, г/л	0,63-1,5	0,74±0,04	0,61±0,04 **	0,53±0,04 ***	0,58±0,03 ***

**Примечание.** \* P<0,05; \*\*P<0,01;\*\*\*P <0,001; (достоверность различий относительно контрольной группы)

Процент микроцитов, макроцитов, акантоцитов был достоверно больше контроля на 1-3 сутки на 29,25% (P<0,01), 111,36% (P<0,001), 23,53% (P<0,05) соответственно. Также отмечено, появление в крови собак на 1-3 сутки шизоцитов, эхиноцитов, стоматоцитов и кодоцитов, что мы связываем с появлением реакции на токсическое воздействие анестезиологического пособия и наличия детрита ран. Интересной особенностью у подопытных собак после операции было снижение количества нормоцитов ниже нижней границы физиологической нормы на 3,99% (P<0,001) на 1-3 сутки и увеличение выше контрольных животных на 27-30 сутки на 0,83%, что говорит о восстановлении организма после перенесенного оперативного вмешательства.

Динамика биохимических изменений в крови собак позволяет заключить, что большинство показателей находились в пределах физиологических норм как на 1-3 сутки, так и на 27-30 сутки после операции при выраженных изменениях морфологического состава крови.

#### **6.6. ДИНАМИКА ПОКАЗАТЕЛЕЙ КРОВИ СОБАК С ОСЛОЖНЕНИЯМИ ПОСЛЕ ОПЕРАЦИИ ПО КОРРЕКЦИИ АТЛАНТО-АКСИАЛЬНОЙ НЕСТАБИЛЬНОСТИ ВЕНТРАЛЬНЫМ ДОСТУПОМ И ВИНТАМИ С КОСТНЫМ ЦЕМЕНТОМ (ГРУППА 2)**

Работа с постоперационными осложнениями – сложная и многогранная задача, ведь осложнение признаков, характеризующих болезнь, приводят к неправильной констатации применения оперативного метода, и лишь время дает указание на причину осложнений. В большинстве случаев атланто-аксиальная нестабильность диагностируется с помощью визуализации краниовертебральной области, либо путем демонстрации подвывиха, либо аномального зубовидного отростка (Cerde-Gonzalez S., Dewey C.W., 2010; Dewey C.W., Marino D.J. et al., 2013). При этом, степень нестабильности не всегда коррелирует с тяжестью клинических признаков. В исследовании O. Stigen, M. Aleksandersen et al. (2013) у нескольких стандартных пуделей наблюдались рентгенологические признаки аномальных зубовидных отростков, в то время как у большинства из них не было симптомов, либо они имели в анамнезе «приступоподобные» эпизоды, но при обследовании не было неврологического дефицита. Все это усложняет и без того тяжелый постоперационный период, обремененный воспалительным или даже гнойным процессом. В этой связи показатели крови, особенно в ранний постоперационный период, являются важной составляющей контроля над течением репаративных процессов (Ватников Ю.А. 2012).

**Общеклинические показатели крови.** Воспалительные процессы, вызванные осложнениями различного генеза на 1-3 сутки после оперативного исправления атланто-аксиальной нестабильности собак сопровождались

повышением уровня лейкоцитов на 39,77%, СОЭ – в 10,27 раз ( $P < 0,001$ ) выше контрольных животных. Относительное количество гранулоцитов увеличилось на 1-3 сутки на 9,48% и оставалось повышенным на 27-30 сутки на фоне снижения уровня лимфоцитов. Количество моноцитов на 1-3 сутки повысилось в сравнении с контролем на 31,14% ( $P < 0,01$ ) (табл. 6.6.1). Подобные изменения картины крови подтверждают локальные воспалительные процессы в организме собак.

**Таблица 6.6.1. Общеклинические показатели крови собак с атланто-аксиальной нестабильностью и осложнениями при операции вентральным доступом и винтами с костным цементом (группа 2)**

Показатель	Референсные значения	Контрольная группа Собаки на первичном приеме	Сутки после повторной операции		
			1-3 (n=12)	9-11 (n=10)	27-30 (n=10)
WBC, $\times 10^9/\text{л}$	6,0-16,8	13,3 $\pm$ 0,23	16,0 $\pm$ 2,02	14,52 $\pm$ 2,29	9,11 $\pm$ 1,78*
RBC, $\times 10^{12}/\text{л}$	5,2-8,7	5,72 $\pm$ 0,58	4,62 $\pm$ 0,69	4,91 $\pm$ 0,52	5,32 $\pm$ 0,60
НВ, г/л	120,2-182,1	156,7 $\pm$ 8,68	104,67 $\pm$ 9,27***	117,6 $\pm$ 11,77**	128,44 $\pm$ 10,51*
PLT, $\times 10^9/\text{л}$	198,3-912,7	436,3 $\pm$ 7,86	305,82 $\pm$ 35,7**	396,9 $\pm$ 30,61	388,34 $\pm$ 30,87
HCT, %	36,9-57,1	41,3 $\pm$ 1,75	29,97 $\pm$ 3,59*	34,08 $\pm$ 4,45	38,44 $\pm$ 3,77
СОЭ (ESR), мм	2,1-3,7	3,1 $\pm$ 0,22	11,3 $\pm$ 1,71***	6,07 $\pm$ 1,08***	2,81 $\pm$ 0,74*
MCV, фл	61,3-74,7	72,4 $\pm$ 3,63	64,87 $\pm$ 4,15	69,41 $\pm$ 4,69	72,26 $\pm$ 5,63
МСНС, % (НВ/НСТ)	31,9-36,6	37,94 $\pm$ 3,99	34,96 $\pm$ 2,80	34,51 $\pm$ 3,04	33,41 $\pm$ 2,48
RDW, %	12,1-16,30	13,7 $\pm$ 1,58	16,14 $\pm$ 1,75	15,77 $\pm$ 1,77	14,11 $\pm$ 1,47
МСН, пг	22,1-26,6	27,4 $\pm$ 2,62	22,66 $\pm$ 1,46*	23,95 $\pm$ 1,49	24,14 $\pm$ 1,47
Гранулоциты, %	46,3-86,7	69,6 $\pm$ 3,56	76,2 $\pm$ 2,82*	79,35 $\pm$ 3,17**	76,21 $\pm$ 3,54
Моноциты, %	1,4-5,3	3,5 $\pm$ 0,43	4,59 $\pm$ 0,45*	6,13 $\pm$ 0,61***	5,16 $\pm$ 0,61*
Лимфоциты, %	21,7-41,0	26,9 $\pm$ 2,0	19,21 $\pm$ 1,74**	14,52 $\pm$ 2,15***	18,63 $\pm$ 1,6**

**Примечания.** \*  $P < 0,05$ ; \*\* $P < 0,01$ ; \*\*\* $P < 0,001$ ; (достоверность различий относительно контрольной группы)

Количество эритроцитов и гемоглобина снижалось ниже нижней границы референсных показателей на 11,15% и на 12,92% ( $P < 0,001$ ) соответственно, что свидетельствует о нарастающем снижении оксигенации тканей и наличии тканевой гипоксии. Подобные изменения требуют применения железосодержащих препаратов и фармакологической стимуляции эритропоэза

для ускорения регенеративных процессов. Количество тромбоцитов было существенно ниже контрольных животных (на 29,91%;  $P < 0,01$ ), однако оставалось в пределах референсных значений.

Указанные показатели крови вернулись в границы физиологической нормы только к 27-30 суткам, включая и СОЭ, которая на завершение наблюдения за животными вернулась в границы физиологической нормы.

**Морфология эритроцитов.** Локальный воспалительный процесс легкой степени после оперативного вмешательства по коррекции атланта-аксиальной нестабильности показал наличие определенных функциональных сдвигов морфологии эритроцитов собак на протяжении 27-30 суток и более после операции. Процент эритроцитов с нормальной морфологией снизился ниже нижнего референсного значения на 6,48% на 1-3 сутки после операции и вернулся в границы физиологической нормы на 9-11 сутки наблюдений. Микроциты характеризовались максимальным увеличением на 1-3 сутки после операции на 42,16% ( $P < 0,01$ ) выше максимального значения физиологической нормы и оставались на повышенном уровне (больше на 0,98%) и на завершение периода наблюдений (табл. 6.6.2).

Аналогичная картина повышенного уровня на 1-3 сутки наблюдалась по акантоцитам с возвращением в допустимые границы к 27-30 суткам. Особенности картины крови по шизоцитам, эхиноцитам, стоматоцитам и кодоцитам характеризовались повышенным уровнем на протяжении всего периода наблюдений после очагового параоперационного воспаления. В свою очередь, количество дискоцитов, которое на 1-3 сутки после операции было на 5,39% ниже нижней границы нормы, уже на 9-11 сутки возросло на 13,26%, войдя в диапазон референсных значений.

Корреляционный и дисперсионный анализы показали, что степень влияния (корреляция) способа хирургической коррекции при ААН достоверно влияет на следующие показатели клинического анализа крови: количество лейкоцитов – 95% ( $P < 0,001$ ), количество эритроцитов – 96,2% ( $P < 0,01$ ), уровень гемоглобина –

88,4% ( $P<0,05$ ), гематокрит – 83,2% ( $P<0,01$ ), количество дискоцитов – 86,6% ( $P<0,01$ ), шизоцитов – 85% ( $P<0,01$ ); в то же время корреляция (степень влияния) отсутствует с относительным количеством акантоцитов, что подтверждает наше предположение о превосходстве вентрального доступа над дорсальным способом хирургической коррекции ААН.

**Таблица 6.6.2. Структурная характеристика эритроцитов с атланта-аксиальной нестабильностью и осложнением при операции вентральным доступом и винтами с костным цементом (группа 2)**

Показатель	Референсные значения	Контрольная группа Собаки на первичном приеме	Сутки после повторной операции		
			1-3 (n=12)	9-11 (n=10)	27-30 (n=10)
Нормоциты, %	80,3-92,1	85,2±0,13	75,1±3,94**	80,9±3,0	83,1±2,11
Микроциты, %	5,7-10,2	10,6±0,4	14,5±1,28**	10,9±1,28	10,3±1,30
Макроциты, %	4,1-7,8	4,4±0,16	10,4±1,08***	8,2±0,98**	6,6±1,31
Дискоциты, %	85,3-96,2	95,6±0,16	80,7±2,47***	91,4±1,36**	94,3±1,38
Шизоциты, %	0	0	4,2±0,11	1,8±0,25	0,2±0,18
Эхиноциты, %	0	1,0±0,16	4,1±0,52***	1,0±0,0	0,3±0,28
Акантоциты, %	0-5	3,4±0,16	5,1±0,53**	3,1±0,31	1,2±0,13***
Стоматоциты, %	0	0	2,8±0,24	1,6±0,31	1,7±0,15
Кодоциты, %	0	0	3,1±0,40	1,1±0,19	2,3±0,15

**Примечание.** \*  $P<0,05$ ; \*\* $P<0,01$ ; \*\*\* $P <0,001$ ; (достоверность различий относительно контрольной группы)

При сравнении различных методов инструментальной обработки позвоночника важно учитывать связанный с этим риск неправильной установки имплантата. В медицине принимаются всесторонние меры предосторожности, чтобы избежать как нарушение позвоночного канала, так и повреждение позвоночной артерии при выполнении стабилизации шейного отдела позвоночника.

Установка имплантата в шейном отделе позвоночника у собак представляет собой сложную задачу, особенно при использовании вентрального доступа. В.Ф. Hettlich, М.А. Allen et al. (2013) провели исследование на трупах с использованием различных углов прикрепления позвонков С4 и С5 и выявили высокие показатели нарушения позвоночного канала (до 100% при использовании бикортикальных педикулярных штифтов). Подобные результаты ранее были получены при

установке педикулярных имплантатов C4 и C5, нарушающих позвоночный канал в 62,5% случаев, в отличие от винтов, расположенных внутри поперечного отростка, не вызывающих нарушения (Hicks D.G., Pitts M.J. et al., 2009). Использование монокортикальных винтов, помещенных в тело позвонка, является альтернативой и привело к снижению частоты нарушения позвоночного канала в трупном исследовании (9,7%) (Hettlich B.F., Allen M.J. et al., 2013). Тем не менее, при использовании этого метода остается опасение, что непреднамеренное бикортикальное сверление может привести к серьезному повреждению спинного мозга, поскольку сверло ориентировано на спинной мозг (Leblond G., Gaitero L. et al., 2017).

**Анализ динамики биохимических изменений** в крови собак с локальным послеоперационным воспалением позволяет заключить, что большинство показателей были достоверно выше здоровых животных, однако в пределах референсных значений. На 1-3 сутки после операции у собак поднимался уровень мочевины на 11,3% ( $P < 0,01$ ) выше максимально допустимого уровня, что подтверждает интенсификацию распада белков в организме. К 27-30 суткам концентрация мочевины вернулась в допустимые интервалы. Повышенная нагрузка на печень назначением антибиотиков привела к повышению уровня трансфераз, однако в допустимых пределах (табл. 6.6.3).

Креатинин также повысился на 1-3 сутки на 65,03% ( $P < 0,001$ ) в сравнении с контрольной группой и снизился до сопоставимых значений на 27-30 сутки послеоперационного ухода. Однако повышение креатинина происходило в допустимых интервалах, и подобная картина характеризует повышенную функциональную нагрузку на процессы почечной фильтрации и реабсорбции.

Триглицериды в крови собак опытной группы снизились на 1-3 сутки на 17,02% в сравнении со здоровыми животными и оставались на подобном уровне и на 27-30 сутки наблюдений. Подобная динамика триглицеридов свидетельствует о повышенном их расходе у собак после операции, как важного запасного источника энергии в организме, что подтверждается увеличением ЛДГ (на 57%;

$P < 0,01$ ) на 1-3 сутки в допустимых границах по сравнению с контролем, как катализатора превращения пировиноградной кислоты в молочную и усиления анаэробного окисления глюкозы.

**Таблица 6.6.3. Биохимические показатели крови у собак и осложнением при операции вентральным доступом и винтами с костным цементом при ААН (группа 2)**

Показатели	Ед. измерения	Референсные значения	Контрольная группа Собаки на первичном приеме	Сутки после повторной операции		
				1-3 (n=12)	9-11 (n=10)	27-30 (n=10)
Билирубин общий (Tbil)	мкмоль/л	<13,5	7,31±0,39	6,36±1,05	4,88±0,63**	3,5±0,43***
Билирубин прямой (Dbil)	мкмоль/л	<5,5	3,2±0,29	3,33±0,51	2,01±0,26	1,7±0,29
АСТ (GOT)	Ед/л	8-42	31,08±3,38	30,53±2,56	32,77±3,43	33,1±3,07
АЛТ (GPT)	Ед/л	10-58	36,2±3,67	42,08±3,8	36,56±3,14	34,73±3,61
Мочевина (Urea)	ммоль/л	3,5-9,2	5,1±0,32	10,24±1,29**	8,77±0,88**	8,13±0,69***
Креатинин (Creat)	мкмоль/л	26-130 для щенков до 4-12 мес – 30-80	33,17±1,86	54,74±4,38***	49,26±3,03***	44,26±4,81*
Общий белок (Prot, total)	г/л	старше 6 мес: 55-75 (до 6 мес: 44- 56)	66,26±5,14	58,44±3,44	62,93±4,76	67,13±5,4
Альбумин (Alb)	г/л	25-39	28,2±1,78	22,77±1,91	24,68±3,22	22,99±2,28
Щелочная фосфатаза (ALP, IFCC)	Ед/л	для щенков 4-6 мес – 120-430, от 6 мес - 10-250	49,8±3,63	79,98±4,98***	69,06±4,91**	50,42±4,66
Альфа-Амилаза, общая (α-Amylase, total)	Ед/л	300-1500	473,58±19,1	634,06±38,4***	590,84±43,2*	550,13±42,6
Глюкоза (Glu)	ммоль/л	3,3-6,3	4,6±0,17	5,1±0,15	5,28±0,29	4,83±0,37
Холестерин	ммоль/л	2,5-6,0	3,33±0,32	2,6±0,19	2,66±0,34	2,52±0,16*



Показатели	Ед. измерения	Референсные значения	Контрольная группа Собаки на первичном приеме	Сутки после повторной операции		
				1-3 (n=12)	9-11 (n=10)	27-30 (n=10)
Триглицериды	ммоль/л	0,15-0,84	0,47±0,07	0,39±0,05	0,55±0,06	0,49±0,06
ЛДГ (LDH, IFCC)	Ед/л	23-220	60,3±5,34	94,68±8,45**	86,77±8,13*	73,73±6,58
Глобулин (Glob)	г/л	16-50	38,06±0,89	35,67±2,27	38,26±3,16	44,14±3,53
Альбумин/глобулин (Alb/Glob)	расчетный, г/л	0,65-1,49	0,74±0,04	0,64±0,06	0,65±0,06	0,52±0,05* *

**Примечание.** \* P<0,05; \*\*P<0,01;\*\*\*P <0,001; (достоверность различий относительно контрольной группы)

Количество глобулинов на 1-3 сутки снизилось на 6,28% у собак с легким параоперационным воспалением в сравнении с контролем, что вполне ожидаемо и объясняется повышенной продукцией иммуноглобулинов лимфоцитами. К 9-11 суткам глобулины вернулись в допустимые интервалы, хотя их количество оставалось больше контрольной группы на всем протяжении лечения животных. На этом фоне количество альбуминов снизилось на 19,26% в сравнении со здоровыми животными и на 8,92% ниже нижнего физиологического предела, оставшись на подобном уровне и на 27-30 сутки.

### **6.7. Динамика показателей ликвора при коррекции атланта-аксиальной нестабильности у собак операцией вентральным доступом и винтами в сочетании с костным цементом с осложнениями различного генеза (группа 2)**

Исследование ликвора собак после оперативного вмешательства показало, что такие характеристики как цвет, ксантохромия, прозрачность и фибринозная пленка находились в пределах физиологической нормы. Ликвор был бесцветным и прозрачным, ксантохромия и фибринозная пленка не наблюдалась ни на 1-3 сутки, ни на 9-11 сутки, ни на 27-30 сутки после операции (табл. 6.7.1).

**Таблица 6.7.1 Общеклинические показатели ликвора собак с атланта-аксиальной нестабильностью, операцией вентральным доступом и винтов с костным цементом имеющих осложнения (группа 2)**

Показатель	Референсные значения	Клинически здоровые собаки (n=3)	Сутки после операции		
			1-3 (n=9)	9-11 (n=9)	27-30 (n=9)
<b>органолептические свойства</b>					
Цвет	бесцветен	бесцветен	бесцветен	бесцветен	бесцветен
Ксантохромия	отр	отр	отр	отр	отр
Прозрачность	прозрачен	прозрачен	прозрачен	прозрачен	прозрачен
Фибринозная пленка	нет	нет	нет	нет	нет
<b>химические свойства</b>					
Реакция Панди	отр	отр	отр	отр	отр
Реакция Нонне-Аппельта	отр	отр	отр	отр	отр
Белок, г/л	до 0,30	0,18±0,01	0,28±0,04*	0,23±0,02*	0,19±0,02
Глюкоза, ммоль/л	2,5-3,8	2,79±0,17	2,07±0,20*	2,51±0,22	2,73±0,19
Хлор, ммоль/л	120-130	124,37±1,08	123,08±7,23	125,7±5,15	122,66±5,49
pH	7,3-7,5	7,38±0,06	7,41±0,51	7,40±0,49	7,42±0,66
<b>ликворограмма</b>					
Цитоз, кл./мкл	до 6 кл./мкл	2,40±0,24	4,22±0,15***	3,11±0,11*	2,11±0,11

**Примечание.** \* – P<0,05; \*\*\* – P<0,001 (в сравнении с контрольной группой)

Оперативное вмешательство по коррекции атланта-аксиальной нестабильности собак и операцией вентральным доступом и винтами с костным цементом не отразилось на химическом составе ликвора, показатели которого оставались в пределах физиологической нормы на протяжении месяца после операции. Реакции Панди и Нонне-Аппельта оставались отрицательными у животных опытной и контрольной групп. В то же время у собак опытной группы на 1-3 день после оперативного вмешательства уровень общего белка в ликворе был выше контрольной группы в 1,56 раз (P<0,05) с тенденцией к уменьшению на 9-11 сутки, после операции и возвращением к исходным значениям к 27-30 суткам после оперативного вмешательства.

Уровень глюкозы на 1-3 сутки после операции был меньше в 1,35 раз (P<0,05) в сравнении с контрольной группой животных. В последствии уровень

глюкозы в ликворе выровнялся с животными контрольной группы и не имел достоверных различий.

Концентрация хлора не имела достоверных различий по отношению к контролю и находилась на сопоставимом уровне. Уровень рН ликвора собак также был в пределах физиологической нормы и не имел достоверных различий на протяжении всего периода наблюдения за животными.

Хорошие результаты были получены при применении кортикальных костных винтов через суставную щель С1-С2 посредством вентрального доступа. Поскольку многие собаки с атланта-аксиальной нестабильностью имеют деформированные позвонки С1 и С2, эта конструкция представляет собой стабилизирующий имплантат, который можно специально модифицировать для каждого хирургического применения (Sanders S.G., Bagley R.S. et al., 2004).

Цитоз на 1-3 сутки после операции был в 1,76 раз выше контроля, однако входил в референсные значения. На 9-11 сутки после операции цитоз в опытной и контрольной группе животных был на сопоставимом уровне. На 27-30 сутки после операции цитоз у собак в опытной группе был даже ниже, чем в контроле. Клеточный состав, обнаруженный нами в окрашенном мазке, не отличался от предыдущих исследований, и лимфоциты, и моноциты отображали динамику восстановительного периода. Нагрев цемента во время его укладки и фиксации, по нашему мнению, не оказывает какого-либо значимого влияния на динамику клеток. При вентральном доступе во время проведения винта был случай попадания его в спинномозговой канал, что было установлено на КТ после операции и перенаправлено в безопасную от спинномозгового канала сторону. На общем состоянии пациента это клинически не отразилось, а лишь увеличило время операции.

Оперативное вмешательство по коррекции атланта-аксиальной нестабильности у собак не влияет негативно на состав ликвора собак, однако способствует физиологическому плеоцитозу в пределах физиологической нормы. На 1-3 сутки после оперативного вмешательства цитоз был больше контрольной

группы в 1,76 раза ( $P < 0,001$ ), а на 9-11 сутки – в 1,3 раза ( $P < 0,05$ ). К 27-30 суткам цитоз был даже ниже, чем в контрольной группе на 12,08%.

Таким образом, локальные воспалительные процессы вокруг операционной раны на 1-3 сутки после оперативного исправления вентральным доступом при атланта-аксиальной нестабильности собак сопровождались повышением уровня лейкоцитов на 39,77% выше животных контрольной группы. Подобные изменения картины крови подтверждают локальные воспалительные процессы в организме собак. Относительное количество гранулоцитов и лимфоцитов оставалось на сопоставимом уровне с контрольной группой. Количество эритроцитов, гемоглобина снижались, что свидетельствует о нарастающем снижении оксигенации тканей и наличию тканевой гипоксии.

Процент эритроцитов с нормальной структурой снизился ниже нижнего референсного значения на 6,48% на 1-3 сутки после операции и вернулся в границы физиологической нормы на 9-11 сутки наблюдений. Особенности картины крови по шизоцитам, эхиноцитам, стоматоцитам и кодоцитам характеризовались повышенным уровнем на протяжении всего периода наблюдений после очагового параоперационного воспаления. В свою очередь, количество дискоцитов, которое на 1-3 сутки после операции было на 5,39% ниже нижней границы нормы, уже на 9-11 сутки возросло на 13,26%, войдя в диапазон референсных значений.

Анализ динамики биохимических изменений в крови собак с локальным послеоперационным воспалением позволяет заключить, что большинство показателей были достоверно выше здоровых животных, однако в пределах референсных значений. На 1-3 сутки после операции у собак поднимался уровень мочевины в 2 раза и креатинина на 65,03% ( $P < 0,001$ ) в сравнении с контрольной группой, что подтверждает интенсификацию распада белков в организме. Повышенная нагрузка на печень назначением антибиотиков привела к повышению уровня трансфераз, однако в допустимых пределах. Осложнения после оперативного исправления атланта-аксиальной нестабильности собак в послеоперационный период приводило к незначительному плеоцитозу без появления эритроцитов в ликворе.

## Глава 7. ХАРАКТЕРИСТИКА КЛИНИЧЕСКОГО КОНТРОЛЯ ПОКАЗАТЕЛЕЙ ПРИ КОРРЕКЦИИ ВОББЛЕР СИНДРОМА

### 7.1. РЕЗУЛЬТАТ ХИРУРГИЧЕСКОГО ЛЕЧЕНИЯ ВОББЛЕР СИНДРОМА

Исследования показали, что все сравниваемые способы коррекции диск-ассоциированной патологии продемонстрировали высокую степень применения (табл. 7.1.1, 7.1.2). Применение операции, включающее в себя наличие кейджа, винтов и крепление их костным цементом (группа 3) показало, что восстановление животных без осложнений отмечено в 22-х случаях, что составило 55,0% из 40-ка прооперированных животных. При этом, наличие факта осложнений отмечено в 45,0% случаев, а количество повторяющихся осложнений установлено нами у 9-ти животных (22,5%). Большинство осложнений возникало в раннем послеоперационном периоде и проявлялось нестабильностью имплантов, переломом цемента и т.д.

**Таблица 7.1.1. Сравнительная статистика исходов операций при дискогенном синдроме Вобблера**

Клиническое проявление осложнений	Методы оперативного вмешательства			
	Группа 3		Группа 4	
	Абс.	%	Абс.	%
Общее количество операций у животных	40	100	35	100
Восстановление животных без осложнений	22	55,0	29	82,9
Наличие факта осложнений	18	45,0	6	17,1
Количество повторяющихся осложнений	9	22,5	4	11,4
Полное восстановление после осложнений	18	45,0	6	17,1
Болевой синдром	6	15,0	2	5,7
Перелом цемента	8	20,0	-	-
Перелом имплантов	2	5,0	-	-
Расшатывание винта	3	7,5	2	5,7
Смещение кейджа	5	12,5	-	-
Реоперация	8	20,0	2	5,7%

**Примечание.** Патологические изменения (осложнения) повторяются и набираются у одних и тех же животных

**Результаты исследований** показали, что все апробированные нами конструкции могут быть применены для стабилизации шейных позвонков, при этом следует отметить, что наиболее надежными являются устройства, состоящие из одной двойной или двух параллельных пластин с монокортикальным введением резьбовой части винтов, что подтверждено исследованиями М.А. Solano, N. Fitzpatrick et al. (2015), где была использована хирургическая техника с использованием межпозвонкового тракционного винта в сочетании с фиксирующими пластинами для лечения диск-ассоциированного синдрома Вобблера. Вторым по надежности на наш взгляд является способ у животных в группе 4-1, включающий в себя транспедикулярные винты, соединенные двумя параллельными балками.

Исследование болевого синдрома показало, что использование винтов с костным цементом обнаружило 6 случаев (15%) из 40-ка прооперированных животных. Ухудшение степени неврологического дефицита установлено в 7,5% случаях в первой группе, что, по-видимому, произошло из-за некорректного проведения винта или слишком сильной дистракции. Отмечено 20% случаев перелома костного цемента и 5% – перелома винтов. Вместе с этим, в первой группе установлено расшатывание винтов и смещение кейджа в 12,5%. При этом, наличие кейджа изменяет биомеханику шейного отдела позвоночника и может способствовать развитию нестабильности смежных сегментов в 20-30% случаев (Bergman R.L., Levine J.M. et al., 2008; Nakozaki T., Ichinohe T. et al., 2016). Но следует отметить, что компенсация двигательной активности позвоночника у собак проявляется в подавляющем количестве случаев, при этом вопрос отдаленных результатов на сегодняшний день остается открытым. Реоперация была проведена на 8-ми животных (20%). В основном это касалось переломов костного цемента и расшатывания винтов, что безусловно увеличило процент успешного восстановления прооперированных животных. У всех животных был отмечен отек тканей. При этом, не обнаружено инфицирование имплантов, переломов позвонков, свищей и не отмечено случаев летального исхода.

**Таблица 7.1.2. Ранние и отдаленные послеоперационные осложнения**

Симптомы	Осложнения	
	Ранние послеоперационные осложнения (в течении 30 суток)	Поздние послеоперационные осложнения (через 30 суток и более после операции)
Болевой синдром	7	1
Перелом цемента	3	5
Перелом имплантов		2
Расшатывание винтов		5
Смещение кейджа	4	1
Реоперация	8	2

Количество операций, проведенных без осложнений в группе 4-2 (Кейдж + блокируемые пластины) составило 35 собак. В данном случае операцию проводили посредством установки кейджа и фиксации позвонков одной двойной пластиной или двумя параллельными пластинами. В данной группе восстановление животных без осложнений отмечено у 29-ти особей, что составило 82,9%. Наличие факта осложнений отмечено у 6-ти собак (17,1%), при этом следует отметить, что у всех собак произошло полное восстановление после коррекции осложнений. По нашему мнению, конструкция, используемая в группе 4-1, представляет сложное строение и имеет большее количество критических точек, связанных с контролем крепления балок и установкой винтов в тела позвонков, которые распределяются билатерально. Также транспедикулярные винты достаточно сложно погрузить и укрыть под длинные мышцы головы и шеи.

Результаты статистического анализа неврологического дефицита у собак с синдромом Воблера показали, что в первой группе (кейдж + винты и цемент) 37,5% собак имели 3-ю степень неврологического дефицита. На 7-9 сутки после операции полное выздоровление наблюдалось у 10% животных, у 47,5% выявлена 1-я степень. На 12-15 сутки количество выздоровевших собак составило 30%, а через 6 мес. – 82,5% собак (табл. 7.1.3).

До операции 45,7% животных определили 3-ю степень неврологического дефицита. В группе животных с применением пластин на 12-15 сутки полностью здоровыми были 57,1% собак, у 17,1% установили 1 степень. Через 6 мес. после

операции 88,6% животных были здоровы. Установленный высокий процент во второй группе мы считаем достоверным, так как данный эффект возможен по причине высокой эргономичности металлоконструкций и точного выполнения метода. Подбор размеров кейджа, пластин и винтов, а также формы пластин, может осуществляться перед операцией, воспроизводя любое количество замеров и других работ с металлоконструкцией.

**Таблица 7.1.3. Контроль степени неврологического дефицита у животных с синдромом Воблера, прооперированных различными способами**

Степень неврологического дефицита		Количество животных до операции		Динамика восстановления прооперированных животных							
				7-9 сутки		12-15 суток		27-30 суток		6 мес	
Абс.	%	Абс.	%	Абс.	%	Абс.	%	Абс.	%	Абс.	%
<b>Кейдж + винты и цемент (n=40) (1 группа)</b>											
<b>0</b>	0	-		4±0,17	10	24±0,24	30	30±0,29	75	33±0,28	82,5
<b>1</b>	5	12,5		19±0,17	47,5	5±0,24	12,5	3±0,29	7,5	2±0,28	5
<b>2</b>	9	22,5		6±0,17	15	4±0,24	10	5±0,29	12,5	0	-
<b>3</b>	15	37,5		5±0,17	12,5	3±0,24	7,5	1±0,29	2,5	1±0,28	2,5
<b>4</b>	11	27,5		6±0,17	15	4±0,24	10	1±0,29	2,5	4±0,28	10
<b>Кейдж + блокируемые пластины (n=35) (2 группа)</b>											
<b>0</b>	0	-		1±0,1**	2,9	20±0,22*	57,1	31±0,28	88,6	31±0,27	88,6
<b>1</b>	5	14,3		14±0,1	40	6±0,22	17,1	1±0,28*	2,9	0	-
<b>2</b>	8	22,9		12±0,1*	34,3	4±0,22	11,4	1±0,28**	2,9	0	-
<b>3</b>	16	45,7		7±0,1*	20	1±0,22*	2,9	1±0,28	2,9	2±0,27	5,7
<b>4</b>	6	17,1		1±0,1*	2,9	4±0,22	11,4	1±0,28	2,9	2±0,27*	5,7

**Примечание.** Степень неврологического дефицита определяли по методу Platt S., Garosi L. (2013). 0 – норма; 5 степень – не операбельна.

\* –  $P<0,05$ ; \*\* –  $P<0,01$ ; \*\*\* –  $P<0,001$  сравнение степеней неврологического дефицита разных хирургических техник

Статистический анализ динамики неврологического дефицита после первой и второй хирургических техник показал, что по нулевой степени, то есть, по выздоровевшим животным, на 7-9 сутки применение винтов и цемента превосходит применение блокируемых пластин на 7,1% или в 4 раза ( $P<0,01$ ) по количеству здоровых собак без осложнений. Однако первая степень неврологического дефицита была большей после первой хирургической техники с винтами и цементом на 13,2% или в 1,36 раз ( $P<0,05$ ), что лучше характеризует применение кейджа с блокируемыми пластинами. Вторая степень



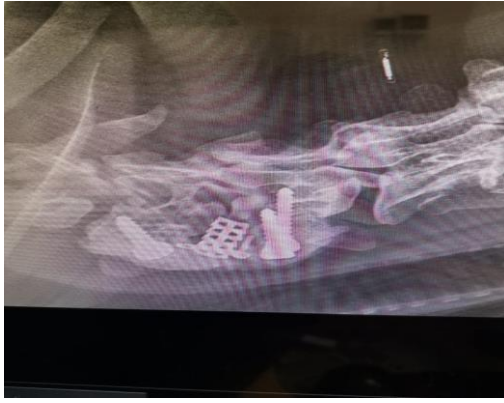неврологического дефицита чаще встречалась при применении кейджа с винтами и цементом на 19,3% или в 2 раза по количеству голов ( $P<0,05$ ). Третья степень неврологического дефицита чаще регистрировалась во второй группе собак после применения кейджа с блокируемыми пластинами на 7,5% или на 2 головы ( $P<0,05$ ), что лучше характеризует применение кейджа с винтами и цементом. Четвертая степень неврологического дефицита чаще встречалась после применения кейджа с винтами и цементом на 12,1% или в 6 раз ( $P<0,05$ ), что достоверно лучше характеризует хирургическую технику с применением кейджа с блокируемыми пластинами. При этом, коэффициент корреляции по Пирсону на 7-9 сутки степени неврологического дефицита с динамикой восстановления животных после операции разными способами составил по относительному абсолютному количеству голов минус 0,22, это статистически подтверждает низкую недостоверную взаимосвязь применяемой хирургической техники с выздоровлением собак на 7-9 сутки.

Коэффициент корреляции по Пирсону на 12-15 сутки степени неврологического дефицита с динамикой восстановления животных после операции разными способами составил по абсолютному количеству голов минус 0,75 ( $P<0,05$ ), а по относительному количеству голов минус 0,71 ( $P<0,05$ ). Это статистически подтверждает вышесреднюю взаимосвязь применяемой хирургической техники с выздоровлением собак на 12-15 сутки. При этом по нулевой степени неврологического дефицита, то есть, по выздоровевшим животным, на 12-15 сутки применение винтов и цемента превосходит применение блокируемых пластин на 4 головы, однако уступает применению блокируемых пластин на 27,1% ( $P<0,05$ ) по количеству здоровых собак без осложнений. В то же время первая степень неврологического дефицита была большей после второй хирургической техники с блокируемыми пластинами на 4,6% или на одну голову, что лучше характеризует применение кейджа с блокируемыми пластинами. Вторая степень неврологического дефицита чаще встречалась при применении кейджа с блокируемыми пластинами на 1,4% при одинаковом количестве голов.

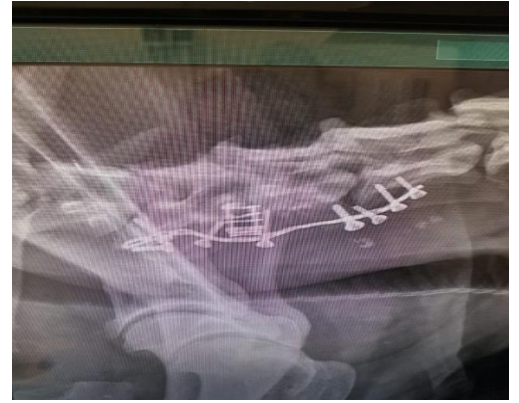Третья степень неврологического дефицита чаще регистрировалась в первой группе собак после применения кейджа с винтами и цементом на 4,6% или в 3 раза ( $P<0,05$ ), что лучше характеризует применение кейджа с блокируемыми пластинами. Наиболее тяжелая четвертая степень неврологического дефицита чаще встречалась после применения кейджа с блокируемыми пластинами на 1,4%, что выводит сравниваемые хирургические техники на сопоставимый уровень к 12-15 суткам после оперативного вмешательства.

Анализ влияния техники оперативного вмешательства на выздоровление животных на 27-30 сутки после операции прямо указывает на превосходство применения кейджа с блокируемыми пластинами, так как выздоровевших животных (нулевая степень неврологического дефицита) было на 13,6% больше в сравнении с применением винтов и цемента. Количество животных с первой степенью неврологического дефицита было большим после применения кейджа с винтами и цементом на 4,6% или в 3 раза ( $P<0,05$ ), что характеризует технику блокируемых пластин как более предпочтительную. Вторая степень неврологического дефицита наблюдалась чаще после применения кейджа с винтами и цементом на 9,6% случаев ( $P<0,05$ ), что лучше характеризует технику применения блокируемых пластин. По третьей и четвертой степеням патологии наблюдалась сопоставимая картина и по количеству голов и по их процентному распределению. Однако по совокупности степеней патологии применение кейджа с блокируемыми пластинами достоверно предпочтительнее по 0-2 степеням осложнений. Коэффициент корреляции на 27-30 сутки хирургической техники и степени неврологического дефицита был выше среднего по относительному и абсолютному количеству голов минус 0,73 ( $P<0,05$ ); это означает, что при увеличении степени неврологического дефицита уменьшается количество животных при обеих хирургических техниках. Однако сам характер динамики уменьшения количества голов с патологиями по 0-2 степеням осложнений позволяет рекомендовать кейдж с блокируемыми пластинами, как более предпочтительный с меньшим количеством осложнений.

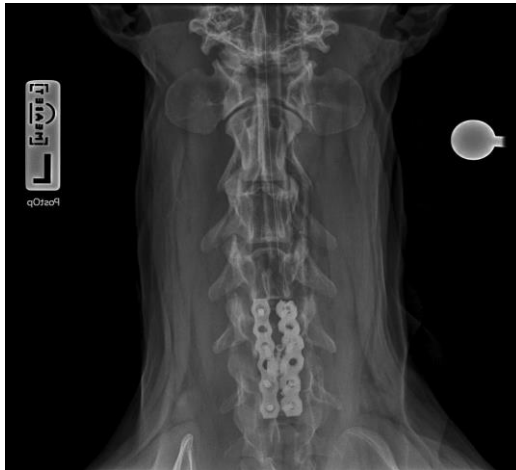
Влияние техники оперативного вмешательства на выздоровление животных на 6-й месяц после операции прямо указывает на превосходство применения кейджа с блокируемыми пластинами, так как полностью здоровых животных (нулевая степень неврологического дефицита) было на 6,1% больше в сравнении с применением винтов и цемента. Первой и второй степени осложнений не наблюдалось после применения кейджа с блокируемыми пластинами, что лучше характеризует именно эту хирургическую технику, так как первая степень осложнений проявилась после применения кейджа с винтами и цементом в 5% случаев. Третья и четвертая степень осложнений фиксировалась после применения обеих хирургических техник. Однако наиболее тяжелой, четвертой степени осложнений было больше после применения кейджа с винтами и цементом на 4,3% или в 2 раза ( $P < 0,05$ ). При этом коэффициент корреляции на 6-й месяц после операции между хирургическими техниками и степенью осложнений был выше среднего по относительному и абсолютному количеству голов минус 0,66 ( $P < 0,05$ ), то есть при увеличении степени неврологического дефицита уменьшается количество животных при обеих хирургических подходах. Анализ характера динамики уменьшения количества голов с осложнениями позволяет заключить, что применение кейджа с блокируемыми пластинами является несколько более предпочтительным в практической работе ветеринарного врача на фоне того, что обе хирургические техники имеют право на существование. До операции у 45,7% животных определили 3-ю степень неврологического дефицита. В группе 4 животных с применением пластин на 12-15 сутки полностью здоровыми были 57,1% собак, у 17,1% установили 1-ю степень. Через 6 мес. после операции 88,6% животных были здоровы. Установленный высокий процент в группе 4 мы считаем достоверным, так как данный эффект возможен по причине высокой эргономичности металлоконструкций и точного выполнения метода. Подбор размеров кейджа, пластин и винтов, а также формы пластин может осуществляться перед операцией, воспроизводя любое количество замеров и других работ с металлоконструкцией.



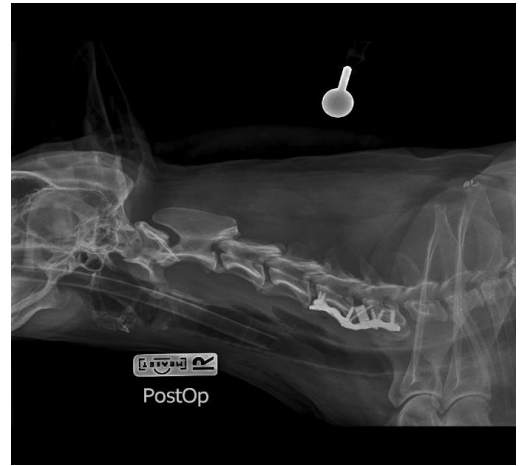
**Рис. 6.5.1.1.** Рентгенограмма шейного отдела позвоночного столба в латеро-латеральной проекции. Состояние через 9 мес. Перелом костного цемента



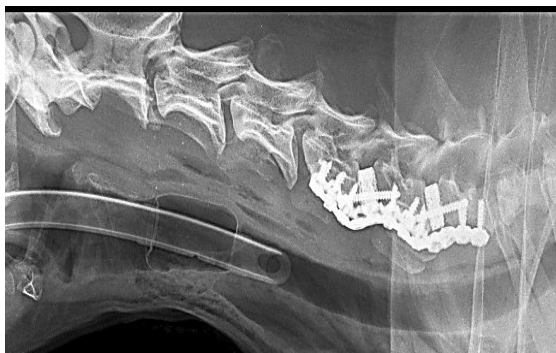**Рис. 6.5.1.2.** Рентгенограмма шейного отдела позвоночного столба в латеро-латеральной проекции. Нестабильность винтов при использовании одной пластины



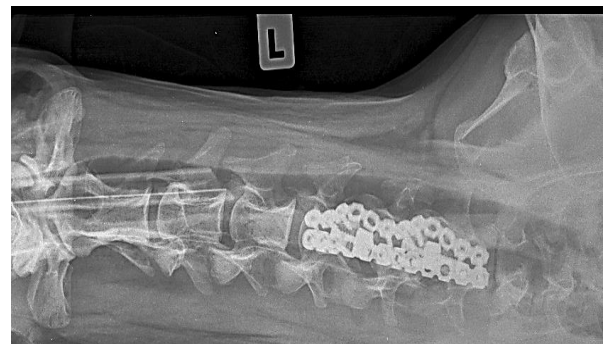
**Рис. 6.5.1.3.** Рентгенограмма шейного отдела позвоночного столба. Вентродорсальная проекция, состояние 1,5 года после стабилизации кейджем и 2-мя пластинами. Металлоконструкция стабильна



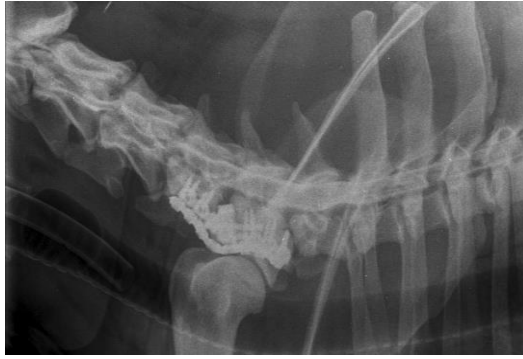**Рис. 6.5.1.4.** Рентгенограмма. Латеро-латеральная проекция, состояние 1,5 года после стабилизации кейджем и 2-мя пластинами. Металлоконструкция стабильна



**Рис. 6.5.1.5.** Рентгенограмма послеоперационная в латеро-латеральной и вентродорсальной проекции. Стабилизация позвоночного столба на уровне C5-C7

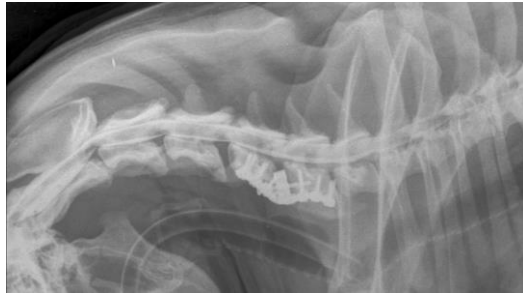

**Рис. 6.5.1.6.** Рентгенограмма послеоперационная в вентродорсальной проекции

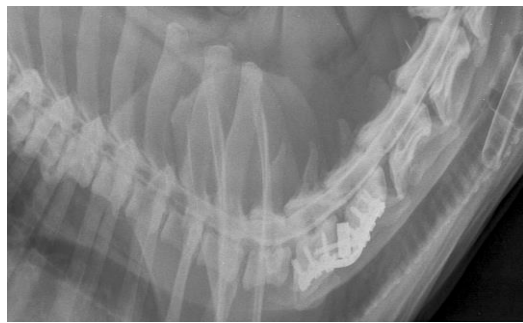


**Рисунок 6.5.1.7. Миелография собаки в отдаленном послеоперационном периоде после проведения комбинированной фиксации уровня C5-C6:**

**Рис. А – в нативном положении**



**Рис. Б – в состоянии флексии шеи**



**Рис. В – в состоянии экстензии шеи. В послеоперационной области компрессии нет**

Результаты исследований показали, что все апробированные конструкции могут быть применены для стабилизации шейных позвонков, при этом следует отметить, что устройства, состоящие из двух транспедикулярных фиксаторов с монокортикальным введением резьбовой части, обладают хорошими качествами (группа 4-1). Хотя основным по надежности, на наш взгляд, является способ, включающий в себя две параллельные моделированные пластины (или одной цельной двусторонней пластины под винты с угловой стабильностью), закрепленные четырьмя монокортикальными винтами в каждый позвонок (группа 4-2). В процессе операции осуществлялся вентральный доступ и фенестрация пораженного диска, экстирпация ядра с последующим применением одной или двух пластин. При этом послеоперационное МРТ и миелография подтверждают

декомпрессию спинного мозга, а также стабильность сегмента при экстензии и флексии каудальной части шейного сегмента позвоночного столба. В 69,3% (52 из 75-ти) выполняли КТ или МРТ после операции, при которых в 100% случаев значительно уменьшался уровень вентральной компрессии спинного мозга. Дорсальное фиброзное кольцо пролабировалось в позвоночный канал на 1-2 мм, что не вызывает клинических симптомов.

Проведенными исследованиями установлено, что применение двух параллельных пластин, укрепленных четырьмя кортикальными винтами, расположенными под углами 25-35° в билатеральном направлении, обеспечивает качественное проведение операций в 82,8% случаев из-за высокой эргономичности метода (рис. 6.5.1.1-6.5.1.7). Коррекция межтельным кейджем с укреплением его межпозвонковым винтом, проведенным по диагонали, и двумя параллельными транспедикулярными балками является успешной, но в значительной мере уступает пластине. В любом случае, при вентральном доступе не выполняется доступ в позвоночный канал, не проводится ventral slot, что значительно снижает риски повреждений венозных синусов с последующим кровотечением. Положительный результат и декомпрессия достигается посредством distraction, таким образом распрямляется дорсальная часть фиброзного кольца, уменьшается давление на оболочки спинного мозга и на сам спинной мозг, а последующая стабилизация позволяет минимизировать микронеустойчивость сегмента, профилактирует смещение кейджа и снижает риски последующей гипертрофии фиброзного кольца и травмы спинного мозга.

## **7.2. ДИНАМИКА ПОКАЗАТЕЛЕЙ КРОВИ СОБАК С СИНДРОМОМ ВОББЛЕРА ПРИ ИСПОЛЬЗОВАНИИ ВИНТОВ В СОЧЕТАНИИ С КОСТНЫМ ЦЕМЕНТОМ (ГРУППА 3)**

**Общеклинические показатели крови.** Послеоперационное наблюдение при синдроме Вобблера показало повышение уровня лейкоцитов на 33,71% ( $P < 0,05$ ), эритроцитов на 12,86% ( $P < 0,01$ ), и гранулоцитов на 5,02% на 1-3 сутки

после операции в сравнении с контрольной группой (табл. 7.2.1). Однако наблюдаемое повышение происходило в опытной группе в референсных границах физиологической нормы. Повышенное количество гранулоцитов в крови собак в сравнении с контрольной группой сохранялось до 27-30 суток послеоперационного лечения на фоне снижения уровня лейкоцитов в границы физиологической нормы.

Скорость оседания эритроцитов у данной группы собак имела тенденцию инертного повышения к 1-3 суток после операции (на 14,85%) и снизилась на 32,73% ( $P < 0,001$ ) к 27-30 суткам в сравнении с контрольными животными. Уровень лимфоцитов на 1-3 сутки после операции снизился ниже контрольных значений на 8,68%. К 27-30 суткам количество лимфоцитов снизилось еще сильнее – на 17,8% ( $P < 0,05$ ) по сравнению со здоровыми животными, однако показатели не вышли за пределы физиологической нормы.

**Таблица 7.2.1. Общеклинические показатели крови собак с синдромом Воблера при использовании винтов и костного цемента (группа 3; n=20)**

Показатель	Референсные значения	Контрольная группа (собаки на первичном приеме)	Сутки после операции		
			1-3	12-15	27-30
WBC, $\times 10^9/\text{л}$	6,0-16,8	11,6 $\pm$ 0,90	15,51 $\pm$ 1,45*	12,37 $\pm$ 1,29	12,79 $\pm$ 1,11
RBC, $\times 10^{12}/\text{л}$	5,2-8,7	5,6 $\pm$ 0,55	6,32 $\pm$ 0,5	5,13 $\pm$ 0,38	5,11 $\pm$ 0,46
НВ, г/л	120,2-182,1	143,7 $\pm$ 2,08	144,17 $\pm$ 4,17	131,79 $\pm$ 7,33	135,59 $\pm$ 7,65
PLT, $\times 10^9/\text{л}$	198,3-912,7	468,3 $\pm$ 17,51	461,73 $\pm$ 21,93	486,37 $\pm$ 21,54	478,61 $\pm$ 15,12
НСТ, %	36,9-57,1	46,7 $\pm$ 1,42	40,27 $\pm$ 2,14*	42,12 $\pm$ 2,18	41,17 $\pm$ 2,23*
СОЭ (ESR),	2,1-3,7	3,3 $\pm$ 0,14	3,79 $\pm$ 0,33	4,82 $\pm$ 0,40**	2,22 $\pm$ 0,19***
MCV, фл	61,3-74,7	83,32 $\pm$ 0,33	63,8 $\pm$ 3,36***	82,22 $\pm$ 4,33	80,75 $\pm$ 1,86
MCHC, %	31,9-36,6	30,77 $\pm$ 0,72	35,8 $\pm$ 1,56**	31,29 $\pm$ 2,07	32,9 $\pm$ 2,2
RDW, %	12,1-16,3	14,8 $\pm$ 0,21	14,53 $\pm$ 1,19	15,36 $\pm$ 1,21	14,24 $\pm$ 1,13
MCH, пг	22,1-26,6	25,66 $\pm$ 0,51	22,81 $\pm$ 0,96*	25,69 $\pm$ 1,47	26,53 $\pm$ 1,53
Гранулоциты, %	46,3-86,7	67,7 $\pm$ 0,94	71,10 $\pm$ 2,79	71,71 $\pm$ 2,13	73,08 $\pm$ 2,1*
Моноциты, %	1,4-5,3	3,6 $\pm$ 0,16	2,73 $\pm$ 0,33*	3,53 $\pm$ 0,23	3,33 $\pm$ 0,28
Лимфоциты, %	21,7-41,0	28,7 $\pm$ 2,06	26,21 $\pm$ 2,26	24,76 $\pm$ 2,16	23,59 $\pm$ 1,21*

**Примечание.** \*  $P < 0,05$  (достоверность различий относительно контрольной группы)

**Морфология эритроцитов.** Влияние послеоперационного процесса при синдроме Воблера на структурную характеристику эритроцитов собак, показало

как функциональные сдвиги регенеративных процессов морфологии эритроцитов, так и длительный негативный эффект, который сохранялся до 27-30 суток после операции у собак.

**Таблица 7.2.2. Структурная характеристика эритроцитов собак с синдромом Вобблера при использовании винтов и костного цемента (группа 3; n=20)**

Показатель	Референс-ные значения	Контрольная группа (собаки на первичном приеме)	Сутки		
			1-3	12-15	27-30
Нормоциты, %	80,3-92,1	85,6±0,16	78,7±2,05**	83,15±1,26	82,5±1,28*
Микроциты, %	5,7-10,2	7,4±0,16	13,8±1,26***	11,1±1,03**	10,8±1,26*
Макроциты, %	4,1-7,8	7,1±0,1	7,8±0,42	5,75±0,52*	6,9±0,76
Дискоциты, %	85,3-96,2	95,1±0,1	86,05±1,42***	96,68±0,48**	97,6±0,37
Шизоциты, %	0	0	3,8±0,44	0,8±0,10	0,2±0,18
Эхиноциты, %	0	1,4±0,16	3,2±0,32***	1,6±0,11	0,4±0,18***
Акантоциты, %	0-5	2,9±0,10	3,3±0,34	1,0±0,11***	0,0±0,0
Стоматоциты, %	0	0	2,2±0,18	0,0±0,0	1,6±0,11
Кодоциты, %	0	0	1,45±0,25	0,0±0,0	0,2±0,20

**Примечание.** \* P<0,05 (достоверность различий относительно контрольной группы)

Процент микроцитов и макроцитов был достоверно (P<0,01) больше контроля на 1-3 сутки на 86,49% и 9,86% соответственно. При этом, в крови появлялись различные морфологические варианты эритроцитов, такие как эхиноциты (3,2±0,32%), стоматоциты (2,2±0,18%), увеличилось количество акантоцитов на 13,79% по сравнению с контролем (табл. 7.2.2).

**Биохимические показатели крови.** При синдроме Вобблера компрессия каудального отдела шейного отдела спинного мозга возникает в результате протрузии межпозвонкового диска и, как правило, легких пороков развития позвонков, часто в сочетании с компрессией спинного мозга в дорсальном отделе вследствие гипертрофии желтой связки (VanGundy Т.Е., 1988). Клинические признаки варьируют от гиперестезии шейного отдела позвоночника до тетраплегии. Медленно прогрессирующая атаксия и парез тазовых конечностей являются наиболее частыми проявлениями (VanGundy Т.Е., 1988; Sharp N.J., Wheeler S.J., 2004). Существует много споров о лечении синдрома Вобблера (Jeffery N.D., McKee W.M., 2001). Его часто определяют, как прогрессирующее



заболевание, при котором необходима ранняя операция, чтобы остановить прогрессирование симптомов (McKee W.M., Sharp N.J., 2003; De Decker S., Packer R.M.A. et al., 2019).

Биохимические изменения в крови собак при оперативном исправлении синдрома Воблера позволяет заключить, что большинство показателей находились в пределах физиологических норм как на 1-3 сутки, так и на 27-30 сутки. Однако, если сравнивать полученные данные с животными контрольной группы, то отчетливо видны адаптационные изменения печени, почек и поджелудочной железы под влиянием послеоперационных процессов, которые можно охарактеризовать как саногенетические. Наблюдалось достоверное повышение общего билирубина (на 21,69%,  $P < 0,05$ ) на 1-3 сутки в сравнении с контролем с возвращением к сопоставимому уровню на 27-30 сутки. Креатинин повысился на 3,16%, альфа-амилаза повысилась на 2,6% в сравнении с контрольной группой. При этом альфа-амилаза осталась повышена у прооперированных животных к 27-30 суткам на 3,31% по сравнению с контролем в пределах физиологической нормы (табл. 7.2.3).

**Таблица 7.2.3. Биохимические показатели крови у собак с синдромом Воблера при использовании винтов и костного цемента (группа 3; n=20)**

Показатели	Ед. измерения	Референсные значения	Контрольная группа (собаки на первичном приеме)	Сутки		
				1-3	12-15	27-30
Билирубин общий (Tbil)	мкмоль/л	<13,5	7,24±0,39	8,81±0,6*	7,79±0,74	7,22±0,64
Билирубин прямой (Dbil)	мкмоль/л	<5,5	2,98±0,28	4,2±0,37	3,91±0,29	3,37±0,40
АСТ (GOT)	Ед/л	8-42	40,52±1,75	39,08±2,77	27,04±2,39	36,36±3,8
АЛТ (GPT)	Ед/л	10-58	44,36±1,46	44,18±4,25	39,12±4,03	47,88±4,32
Мочевина (Urea)	ммоль/л	3,5-9,2	5,87±0,32	6,68±0,54	6,43±0,63	6,67±0,69
Креатинин (Creat)	мкмоль/л	26-130 для щенков до 4-12 мес – 30-80	48,47±0,77	50,0±4,07	31,0±3,08***	46,9±3,37

Показатели	Ед. измерения	Референсные значения	Контрольная группа (собаки на первичном приеме)	Сутки		
				1-3	12-15	27-30
Общий белок (Prot, total)	г/л	старше 6 мес: 55-75 (до 6 мес: 44-56)	65,73±5,14	68,19±6,56	65,69±5,89	63,96±5,07
Альбумин (Alb)	г/л	25-39	25,96±0,52	23,0±1,67	25,7±1,41	29,1±2,07
Щелочная фосфатаза (ALP, IFCC)	Ед/л	для щенков 4-6 мес – 120-430, от 6 мес - 10-250	54,54±3,83	56,84±4,66	51,24±4,17	51,44±5,01
Альфа-Амилаза, общая (α-Amylase, total)	Ед/л	300-1500	689,74±32,3	707,71±20,9	702,67±25,2	712,63±20,5
Глюкоза (Glu)	ммоль/л	3,3-6,3	4,89±0,17	4,78±0,47	4,96±0,57	4,45±0,42
Холестерин	ммоль/л	2,5-6,0	2,81±0,32	2,33±0,25	2,58±0,30	2,32±0,15
Триглицериды	ммоль/л	0,15-0,84	0,21±0,02	0,32±0,03**	0,45±0,03***	0,42±0,03***
ЛДГ (LDH, IFCC)	Ед/л	23-220	60,78±1,72	66,3±3,82	64,41±4,27	66,42±1,53*
Глобулин (Glob)	г/л	16-50	39,77±0,89	45,19±3,0	39,99±3,66	34,86±2,89
Альбумин/глобулин (Alb/Glob)	расчетный, г/л	0,65-1,49	0,65±0,01	0,51±0,04**	0,64±0,05	0,83±0,07

**Примечание.** \* P<0,05 (достоверность различий относительно контрольной группы)

Количество глобулинов на 1-3 сутки повысилось на 13,63%, а на 27-30 сутки снизилось уже на 12,35% у собак после операции по сравнению с контролем, что можно объяснить иммуносупрессорными процессами продукции иммуноглобулинов В-лимфоцитами. В результате лабораторных исследований при проведении хирургической операции для коррекции синдрома Воблера с использованием винтов и костного цемента было обнаружено небольшое

повышение лейкоцитов в пределах референсных значений, среди которых наибольшую часть составляли гранулоциты. При исследовании эритроцитов были обнаружены шизоциты, эхиноциты в большом количестве. Биохимический анализ показал достоверное повышение глобулинов, уровень которых вернулся в норму уже на 12-15 сутки.

### **7.3. ДИНАМИКА ПОКАЗАТЕЛЕЙ КРОВИ СОБАК С СИНДРОМОМ ВОББЛЕРА ПРИ ИСПОЛЬЗОВАНИИ ВИНТОВ В СОЧЕТАНИИ С КОСТНЫМ ЦЕМЕНТОМ С ОСЛОЖНЕНИЯМИ РАЗЛИЧНОГО ГЕНЕЗА (ГРУППА 3)**

Осложнения были установлены в 52% случаев от общего количества, прооперированных в количестве 40-ка собак. При этом, количество повторяющихся осложнений было отмечено 9, что составило 22,5%. В исследовании R.C. Da Costa, J.M. Parent et al. (2006) сравнивались результаты консервативного и хирургического лечения 104-х собак с шейной спондиломиелопатией. В этом исследовании у 54% собак, получавших консервативное лечение, состояние улучшилось, а у 26% оно осталось прежним, в результате чего был сделан вывод, что консервативное лечение улучшило или стабилизировало клиническое состояние у 80% пациентов при длительном наблюдении. В другом исследовании те же авторы описали клиническое и магнитно-резонансное наблюдение за девятью доберманами, которых лечили от синдрома Вобблера (Da Costa R.C., Parent J.M. et al., 2008). У семи из этих девяти собак был поставлен диагноз шейной спондиломиелопатии. Во время последующей оценки у пяти из этих девяти собак, прошедших лечение, наблюдалось улучшение состояния, а у двух осталось на прежнем уровне.

При проведении операции с костным цементом локальные воспалительные процессы вокруг операционной раны на 1-3 сутки после оперативного исправления синдрома Вобблера собак сопровождались повышением уровня лейкоцитов в 2,4 раза, СОЭ – в 2,2 раза ( $P < 0,01$ ), гранулоцитов – на 34,49%

( $P < 0,01$ ). На этом фоне снижались моноциты – на 52,78% ( $P < 0,001$ ) и лимфоциты в 4,2 раза ( $P < 0,001$ ) в сравнении с контрольной группой. Подобная картина крови подтверждают локальные воспалительные процессы в организме, что вполне ожидаемо после проведения операции (табл. 7.3.1).

**Таблица 7.3.1. Общеклинические показатели крови собак с синдромом Воблера при использовании винтов в сочетании с костным цементом и осложнениями различного генеза (группа 3)**

Показатель	Референсные значения	Контрольная группа (собаки на первичном приеме)	Сутки после операции		
			1-3 (n=15)	9-11 (n=15)	27-30 (n=15)
WBC, $\times 10^9/\text{л}$	6,0-16,8	11,6 $\pm$ 0,90	14,59 $\pm$ 1,66	11,28 $\pm$ 1,25	9,13 $\pm$ 1,13
RBC, $\times 10^{12}/\text{л}$	5,2-8,7	5,6 $\pm$ 0,55	4,47 $\pm$ 0,41	5,33 $\pm$ 0,83	5,62 $\pm$ 0,86
НВ, г/л	120,2-182,1	143,7 $\pm$ 2,76	115,38 $\pm$ 5,13***	128,74 $\pm$ 4,47*	139,11 $\pm$ 4,78
PLT, $\times 10^9/\text{л}$	198,3-912,7	468,3 $\pm$ 17,51	472,29 $\pm$ 29,15	484,77 $\pm$ 41,29	473,14 $\pm$ 41,24
НСТ, %	36,9-57,1	46,7 $\pm$ 1,75	30,62 $\pm$ 2,87***	39,5 $\pm$ 3,86	41,07 $\pm$ 4,69
СОЭ (ESR),	2,1-3,7	3,3 $\pm$ 0,11	7,12 $\pm$ 1,03**	7,08 $\pm$ 1,46*	4,01 $\pm$ 0,70
MCV, фл	61,3-74,7	83,4 $\pm$ 4,4	68,5 $\pm$ 3,25*	74,12 $\pm$ 6,52	73,08 $\pm$ 6,73
MCHC, %	31,9-36,6	30,77 $\pm$ 1,54	37,68 $\pm$ 2,66	32,6 $\pm$ 3,01	33,87 $\pm$ 4,66
RDW, %	12,1-16,30	14,8 $\pm$ 0,88	15,05 $\pm$ 1,44	14,08 $\pm$ 1,67	12,75 $\pm$ 2,55
MCH, пг	22,1-26,6	25,66 $\pm$ 1,06	25,81 $\pm$ 2,52	24,2 $\pm$ 3,18	24,75 $\pm$ 3,72
Гранулоциты, %	46,3-86,7	67,7 $\pm$ 0,39	91,05 $\pm$ 1,68***	88,52 $\pm$ 4,65***	81,56 $\pm$ 3,89**
Моноциты, %	1,4-5,3	3,6 $\pm$ 0,24	1,70 $\pm$ 0,26***	4,99 $\pm$ 0,44*	4,03 $\pm$ 0,44
Лимфоциты, %	21,7-41,0	28,7 $\pm$ 0,42	6,87 $\pm$ 0,6***	6,49 $\pm$ 1,04***	14,52 $\pm$ 0,86***

**Примечание.** \*  $P < 0,05$ ; \*\* $P < 0,01$ ; \*\*\* $P < 0,001$ ; (достоверность различий относительно контрольной группы)

Количество эритроцитов и гемоглобина снизилось ниже границы референсных значений на 14,04% и на 4,01% ( $P < 0,001$ ) соответственно, что свидетельствует о нарастающем снижении оксигенации тканей и наличию тканевой гипоксии. Количество тромбоцитов было выше, чем у здоровых животных (на 0,85%), однако оставалось в пределах референсных значений. Анализируемые показатели крови вернулись в границы физиологической нормы к 9-11 и к 27-30 суткам наблюдений кроме СОЭ, которая и на завершение наблюдения за животными была выше максимально допустимого уровня на 8,38%.

**Морфология эритроцитов.** У собак с внешне нормальными грудными конечностями иногда трудно отличить синдром Вобблера от поражения грудопоясничного отдела (VanGundy T.E., 1988; McKee W.M., Downes C.J., 2003; Sharp N.J.H., Wheeler S.J., 2005). Пораженные собаки часто демонстрируют характерную «разъединенную» походку в том смысле, что грудные и тазовые конечности продвигаются вперед с разной скоростью. Может наблюдаться боль в шее, но обычно она не выражена явно (Seim H.B., 2000). При проведении операции с использованием винтов и костного цемента в некоторых случаях отмечали воспалительный процесс после оперативного вмешательства по коррекции синдрома Вобблера, а также обнаружили наличие определенных функциональных сдвигов морфологии эритроцитов собак на протяжении 27-30 суток и более после операции (табл. 7.3.2).

**Таблица 7.3.2 Структурная характеристика эритроцитов собак с синдромом Вобблера при использовании винтов в сочетании с костным цементом и осложнениями различного генеза (группа 3)**

Показатель	Референс-ные значения	Контрольная группа (собаки на первичном приеме)	Сутки		
			1-3 (n=15)	9-11 (n=15)	27-30 (n=15)
Нормоциты, %	80,3-92,1	85,6±0,16	75,67±2,77**	82,7±2,68	84,5±2,62
Микроциты, %	5,7-10,2	7,4±0,16	15,27±1,7***	11,9±1,62*	9,6±2,03
Макроциты, %	4,1-7,8	7,1±0,1	9,07±0,94*	5,4±1,88	5,9±1,87
Дискоциты, %	85,3-96,2	95,1±0,1	87,4±1,39***	93,9±0,95	99,2±0,16***
Шизоциты, %	0	0	3,4±0,33	1,27±0,34	0,13±0,12
Эхиноциты, %	0	1,4±0,16	1,8±0,18	1,88±0,23	0,13±0,11**
Акантоциты, %	0-5	2,9±0,10	3,13±0,44	2,9±0,13	0,5±0,27***
Стоматоциты, %	0	0	2,0±0,23	0,0±0,0	0,0±0,0
Кодоциты, %	0	0	2,27±0,24	0,0±0,0	0,0±0,0

**Примечание.** \* P<0,05; \*\*P<0,01;\*\*\*P <0,001; (достоверность различий относительно контрольной группы)

Процент эритроцитов с нормальной структурой снизился ниже нижнего референсного значения на 5,77% (P<0,01) на 1-3 сутки после операции и вернулся в границы физиологической нормы на 9-11 сутки наблюдений. Микроциты характеризовались максимальным увеличением на 1-3 сутки после операции на

49,71% ( $P < 0,001$ ) выше максимального значения физиологической нормы и оставались на повышенном уровне только до 9-11 суток (больше верхнего референса на 16,96%) и на завершение периода наблюдений вошли в референсные границы. Аналогичная картина динамики уровня клеток наблюдалась по акантоцитам, однако в допустимых границах. Особенности картины крови по эхиноцитам характеризовались повышенным уровнем на протяжении всего периода наблюдений после очагового параоперационного воспаления. В то время как шизоциты, стоматоциты и кодоциты либо не обнаруживались, либо наблюдались следовые их количества.

**Биохимические показатели крови.** Анализ динамики биохимических изменений в крови собак с локальным послеоперационным воспалением позволяет заключить, что большинство показателей были в пределах референсных значений. На 1-3 сутки после операции у собак в пределах нормы поднимался уровень мочевины на 32,53% выше контрольных животных, что подтверждает интенсификацию распада белков в организме. К 27-30 суткам концентрация мочевины была выше контрольной группы на 30,49%. Возможно, комплексная антибиотикотерапия привела к повышению уровня трансфераз, однако в допустимых пределах (табл. 7.3.3).

**Таблица 7.3.3. Биохимические показатели крови собак с синдромом Воблера при использовании винтов в сочетании с костным цементом и осложнениями различного генеза (группа 3)**

Показатели	Ед. измерения	Референсные значения	Контрольная группа (собаки на первичном приеме)	Сутки		
				1-3 (n=15)	9-11 (n=15)	27-30 (n=15)
Билирубин общий (Tbil)	мкмоль/л	<13,5	7,24±0,39	4,97±0,84	5,16±1,38	4,71±0,89*
Билирубин прямой (Dbil)	мкмоль/л	<5,5	2,98±0,25	2,47±0,20	2,51±0,43	2,52±0,43
АСТ (GOT)	Ед/л	8-42	40,52±1,75	41,50±3,06	37,89±4,22	34,16±4,54
АЛТ (GPT)	Ед/л	10-58	44,36±1,46	40,72±2,9	38,27±5,54	39,02±5,99
Мочевина (Urea)	ммоль/л	3,5-9,2	5,87±0,32	7,78±0,95	7,93±1,29	7,66±1,14

Показатели	Ед. измерения	Референсные значения	Контрольная группа (собаки на первичном приеме)	Сутки		
				1-3 (n=15)	9-11 (n=15)	27-30 (n=15)
Креатинин (Creat)	мкмоль/л	26-130 для щенков до 4-12 мес – 30-80	48,47±0,77	50,87±4,27	42,56±4,66	40,33±3,96
Общий белок (Prot, total)	г/л	старше 6 мес: 55-75 (до 6 мес: 44-56)	65,73±5,14	64,38±5,17	63,36±4,82	65,56±5,65
Альбумин (Alb)	г/л	25-39	25,96±0,52	27,06±1,92	29,63±3,94	29,26±3,29
Щелочная фосфатаза (ALP, IFCC)	Ед/л	для щенков 4-6 мес – 120-430, от 6 мес - 10-250	54,54±3,83	57,76±4,58	52,94±9,22	51,56±6,06
Альфа-Амилаза, общая (α-Amylase, total)	Ед/л	300-1500	689,74±32,3	523,34±29,7**	530,58±41,7**	546,62±34,79**
Глюкоза (Glu)	ммоль/л	3,3-6,3	4,89±0,17	4,65±0,38	4,98±0,80	4,45±0,76
Холестерин	ммоль/л	2,5-6,0	2,81±0,32	2,82±0,22	2,88±0,38	3,03±0,56
Триглицериды	ммоль/л	0,15-0,84	0,21±0,02	0,61±0,08***	0,64±0,14**	0,68±0,06***
ЛДГ (LDH, IFCC)	Ед/л	23-220	60,78±1,72	73,01±3,06**	71,29±5,77	71,80±4,23*
Глобулин (Glob)	г/л	16-50	39,77±0,47	37,32±2,43	33,73±4,72	36,29±2,51
Альбумин/глобулин (Alb/Glob)	расчетный, г/л	0,65-1,49	0,65±0,05	0,73±0,06	0,89±0,05	0,82±0,06

**Примечание.** \* P<0,05; \*\*P<0,01;\*\*\*P <0,001 (достоверность различий относительно контрольной группы).

Креатинин также оставался на сопоставимом уровне как на 1-3 сутки, так и на 9-11 сутки в сравнении с контрольной группой и снизился ниже контрольной

группы на 27-30 сутки (на 16,79%) послеоперационного ухода. Подобная картина говорит о высоких функциональных резервах процессов почечной фильтрации и реабсорбции у собак после операции.

Триглицериды в крови собак опытной группы повысились на 1-3 сутки в 2,9 раз в сравнении со здоровыми животными и оставались на подобном уровне и на 27-30 сутки наблюдений. Отмечено увеличение ЛДГ (на 20,12%) на 1-3 сутки. На 9-11 и на 27-30 сутки подобный уровень сохранялся по сравнению с животными контрольной группы, как катализатор превращения пировиноградной кислоты в молочную и усиления анаэробного окисления глюкозы.

Количество глобулинов на 1-3 сутки снизилось на 6,16% у собак с легким постоперационным воспалением в сравнении с контролем. На 9-11 сутки глобулины снизились на 15,18% и на 27-30 сутки глобулины вернулись к сопоставимому уровню с 1-3 сутками. На этом фоне количество альбуминов оставалось на сопоставимом контрольной группе уровне как сразу после операции, так и на 27-30 сутки.

#### **7.4. Динамика показателей ликвора собак с синдромом Вобблера при использовании винтов в сочетании с костным цементом с осложнениями различного генеза (группа 3)**

Лечение синдрома Вобблера не выявило органолептических изменений ликвора у собак. Цвет ликвора, его прозрачность находились в пределах физиологической нормы. Ксантохромия и фибринозная пленка отсутствовали (табл. 7.4.1).

Осложнения, вызванные хирургической операцией у собак в послеоперационный период, негативно не отразилось и на химическом составе ликвора, показатели которого оставались в пределах физиологической нормы на протяжении месяца после операции. Реакции Панди и Нонне-Аппельта оставались отрицательными у животных опытной и контрольной групп. Однако у собак опытной группы на 1-3 день после хирургического лечения уровень общего



белка в ликворе был выше контрольной группы на 0,09 г/л ( $P<0,05$ ). На 9-11 сутки послеоперационного ухода на 0,05 г/л. На завершающем этапе послеоперационного наблюдения к 27-30 суткам концентрация общего белка была сопоставимой с контрольной группой собак.

**Таблица 7.4.1. Общеклинические показатели ликвора собак с синдромом Вобблера при использовании винтов в сочетании с костным цементом и осложнениями различного генеза (группа 3)**

Показатель	Референсные значения	Клинически здоровые собаки (n=3)	Сутки после операции		
			1-3 (n=9)	9-11 (n=9)	27-30 (n=9)
<b>органолептические свойства</b>					
Цвет	бесцветен	бесцветен	бесцветен	бесцветен	бесцветен
Ксантохромия	отр	отр	отр	отр	отр
Прозрачность	прозрачен	прозрачен	прозрачен	прозрачен	прозрачен
Фибринозная пленка	нет	нет	нет	нет	нет
<b>химические свойства</b>					
Реакция Панди	отр	отр	отр	отр	отр
Реакция Нонне-Апфельта	отр	отр	отр	отр	отр
Белок, г/л	до 0,30	0,17±0,01	0,26±0,04*	0,22±0,04	0,17±0,02
Глюкоза, ммоль/л	2,5-3,8	2,70±0,17	2,30±0,34	2,54±0,29	2,70±0,35
Хлор, ммоль/л	120-130	125,02±1,17	123,61±3,92	125,59±7,29	123,46±7,14
pH	7,3-7,5	7,36±0,09	7,38±1,17	7,39±1,17	7,38±1,0
<b>ликворограмма</b>					
Цитоз, кл./мкл	до 6 кл./мкл	2,0±0,32	3,44±0,18**	3,22±0,15**	0,89±0,12**

**Примечание.** \* –  $P<0,05$ ; \*\*\* –  $P<0,001$  (в сравнении с контрольной группой)

Концентрация глюкозы на 1-3 сутки после хирургического лечения синдрома Вобблера была меньше на 0,4 ммоль/ в сравнении с контрольной группой собак. На 9-11 и 27-30 сутки послеоперационного ухода концентрация глюкозы в ликворе выравнивалась по сравнению с животными контрольной группы и не имела достоверных различий. Концентрация хлора pH ликвора собак не имела достоверных различий по отношению к контролю и находилась на

сопоставимом уровне на протяжении всего периода послеоперационного наблюдения за животными.

Цитоз на протяжении всего периода наблюдений находился в пределах физиологической нормы. Отмечены незначительные изменения ликворограммы в послеоперационный период в рамках физиологических значений. Однако установлено, что количество ядросодержащих клеток у собак в послеоперационный период было наибольшим в 1-3 сутки по сравнению с контролем, и этот уровень держался до 9-11 суток послеоперационного ухода. Клеточность ликвора оставалась неизменной, по-видимому, это связано с отсутствием контакта со спинномозговым каналом. Риски в данном случае минимальны. Возможен негативный эффект ввиду нагрева цемента, и высокая температура может вызвать ожоги корешков спинного мозга. Мы однократно это наблюдали и, своевременно отреагировав, на данный случай скоординировали постоперационную терапию. Собака полностью восстановилась.

Таким образом, хирургическая коррекция синдрома Вобблера собак способствует физиологическому плеоцитозу в пределах физиологической нормы на всем протяжении послеоперационного периода. При гематологическом исследовании был обнаружен высокий уровень гранулоцитов, кроме того, наблюдался незначительный анизоцитоз эритроцитов, повышенный уровень эхиноцитов на протяжении всего периода наблюдений. Биохимические показатели у собак данной группы варьировали в пределах референсных значений.

#### **7.5. ДИНАМИКА ПОКАЗАТЕЛЕЙ КРОВИ СОБАК С СИНДРОМОМ ВОББЛЕРА ПРИ КОРРЕКЦИИ ПЛАСТИНОЙ И МЕЖПОЗВОНКОВЫМ КЕЙДЖЕМ (ГРУППА 4-2)**

**Общеклинические показатели крови.** Анализ общеклинических показателей крови после операции показал увеличение уровня лейкоцитов на 7,59% и гранулоцитов на 8,42% ( $P < 0,05$ ) на 1-3 сутки после операции в сравнении

с контрольной группой. Однако наблюдаемое повышение происходило в опытной группе в референсных границах физиологической нормы.

Повышенное количество гранулоцитов в крови подопытных собак сохранялось до 27-30 суток послеоперационного лечения на фоне общего снижения уровня лейкоцитов (табл. 7.5.1).

**Таблица 7.5.1. Общеклинические показатели крови собак с синдромом Воблера в послеоперационный период при использовании кейджа с параллельными пластинами (группа 4-2; n=20)**

Показатель	Референсные значения	Контрольная группа (собаки на первичном приеме)	Сутки после операции		
			1-3	12-15	27-30
WBC, $\times 10^9/\text{л}$	6,0-16,8	11,6 $\pm$ 0,90	12,48 $\pm$ 1,11	11,13 $\pm$ 1,21	11,81 $\pm$ 1,14
RBC, $\times 10^{12}/\text{л}$	5,2-8,7	5,6 $\pm$ 0,55	4,83 $\pm$ 0,30	5,32 $\pm$ 0,46	6,13 $\pm$ 0,39
Hb, г/л	120,2-182,1	143,7 $\pm$ 2,08	130,2 $\pm$ 7,57	144,79 $\pm$ 7,27	160,09 $\pm$ 6,84*
PLT, $\times 10^9/\text{л}$	198,3-912,7	468,3 $\pm$ 17,51	373,7 $\pm$ 25,6**	388,4 $\pm$ 21,83**	378,6 $\pm$ 21,84**
HCT, %	36,9-57,1	46,7 $\pm$ 1,42	41,46 $\pm$ 2,58	42,68 $\pm$ 2,46	47,18 $\pm$ 2,04
СОЭ (ESR),	2,1-3,7	3,3 $\pm$ 0,14	6,6 $\pm$ 0,58***	6,8 $\pm$ 0,6***	4,2 $\pm$ 0,33*
MCV, фл	61,3-74,7	83,39 $\pm$ 0,33	85,84 $\pm$ 1,23	80,23 $\pm$ 1,34*	76,97 $\pm$ 1,22***
MCHC, %	31,9-36,6	30,77 $\pm$ 0,72	31,4 $\pm$ 1,3	33,92 $\pm$ 1,12*	33,93 $\pm$ 0,74**
RDW, %	12,1-16,30	14,8 $\pm$ 0,21	13,17 $\pm$ 0,81	14,35 $\pm$ 0,73	13,29 $\pm$ 0,81
MCH, пг	22,1-26,6	25,66 $\pm$ 0,51	26,96 $\pm$ 1,53	27,22 $\pm$ 1,81	26,11 $\pm$ 1,53
Гранулоциты, %	46,3-86,7	67,7 $\pm$ 0,94	73,4 $\pm$ 2,1*	72,6 $\pm$ 2,02*	71,3 $\pm$ 2,12
Моноциты, %	1,4-5,3	3,6 $\pm$ 0,16	3,56 $\pm$ 0,44	4,43 $\pm$ 0,34	4,62 $\pm$ 0,33
Лимфоциты, %	21,7-41,0	28,7 $\pm$ 2,06	23,04 $\pm$ 0,29*	22,97 $\pm$ 1,44*	24,08 $\pm$ 1,41

**Примечание.** \* P<0,05; \*\*P<0,01;\*\*\*P <0,001 (достоверность различий относительно контрольной группы).

Скорость оседания эритроцитов у данной группы собак была повышенной с 1-3 суток после операции (в 2 раза), и на 27,27% (P<0,05) к 27-30 суткам в сравнении с контрольными животными. Уровень эритроцитов на 1-3 сутки после операции ожидаемо упал на 13,75% по сравнению с контролем, но уже на 12-15 сутки вошел в пределы референса.

**Морфология эритроцитов.** Структура эритроцитов является важнейшим показателем гомеостаза, и оценка структурных изменений при хирургическом лечении собак, страдающих шейной спондиломиелопатией, способствует качественному ведению послеоперационного периода. Анализ изменений

структурных особенностей эритроцитов показал наличие влияния послеоперационных процессов при синдроме Вобблера на структурную характеристику эритроцитов собак. Ассоциированный эффект был достоверным и сохранялся до 27-30 суток после проведения операции у собак (табл. 7.5.2).

**Таблица 7.5.2. Структурная характеристика эритроцитов собак с синдромом Вобблера в постоперационный период при использовании кейджа с параллельными пластинами (группа 4; n=20)**

Показатель	Референс-ные значения	Контрольная группа (собаки на первичном приеме)	Сутки		
			1-3	12-15	27-30
Нормоциты, %	80,3-92,1	85,6±0,16	72,10±2,51***	86,3±1,78	90,4±0,38***
Микроциты, %	5,7-10,2	7,4±0,16	11,80±0,73***	11,95±1,03***	6,70±0,58
Макроциты, %	4,1-7,8	7,1±0,1	16,10±1,78***	1,7±0,30***	2,90±0,57***
Дискоциты, %	85,3-96,2	95,1±0,1	87,4±1,03***	95,1±0,37	97,1±0,38***
Шизоциты, %	0	0	3,1±0,42	2,8±0,34	0,2±0,19
Эхиноциты, %	0	1,4±0,16	3,1±0,27***	0,8±0,1**	0,35±0,18***
Акантоциты, %	0-5	2,9±0,10	3,20±0,34	1,3±0,11***	1,3±0,11***
Стоматоциты, %	0	0	2,0±0,22	0,0±0,0	1,05±0,05
Кодоциты, %	0	0	1,1±0,13	0,0±0,0	0,0±0,0

**Примечание.** \* P<0,05; \*\*P<0,01;\*\*\*P <0,001 (достоверность различий относительно контрольной группы).

Установлено, что относительное количество микроцитов и макроцитов было достоверно больше контроля на 1-3 сутки на 59,46% (P<0,001) и в 2,3 раза (P<0,001) соответственно. В то же время достоверно снижались в сравнении с контрольными животными такие показатели как нормоциты (на 15,77%) и дискоциты (на 8,1%).

Отмечалось появление в крови видоизмененных форм эритроцитов на 1-3 сутки, что зачастую вызвано токсическим воздействием на их мембрану, а возможно за счет болевого компонента. Однако уже на 12-15 сутки они практически не обнаруживались в мазках крови. И в этой связи уместно напомнить, что это сложная процедура и операция, как правило, направленная на уменьшение компрессии спинного мозга или стабилизацию позвоночного столба,

когда действительная или предполагаемая межпозвонковая нестабильность является этиопатогенным признаком.

Корреляционный и дисперсионный анализы показали, что степень влияния (корреляция) способа хирургической коррекции синдрома Вобблера достоверно влияет на следующие показатели клинического анализа крови: количество лейкоцитов – 71,0% ( $P < 0,01$ ), количество эритроцитов – 85,3% ( $P < 0,01$ ), уровень гемоглобина – 58,5% ( $P < 0,05$ ), гематокрит – 91,9% ( $P < 0,001$ ), количество дискоцитов – 71,3% ( $P < 0,01$ ), шизоцитов – 55,5% ( $P < 0,05$ ); в то же время корреляция (степень влияния) отсутствует с относительным количеством акантоцитов. Это подтверждает превосходство метода, выполненного с помощью интрапозвонкового кейджа и параллельных пластин.

В случаях, характеризующихся костной компрессией, статический компонент можно лечить путем декомпрессии пораженного участка с помощью дорсальной ламинэктомии, гемиламинэктомии или фасетэктомии, в то время как динамический компонент можно лечить путем стабилизации тела позвонка с distraction или без нее (McKee W.M., Sharp N.J., 2003). Компрессия, связанная с межпозвонковым диском, обычно диагностируется у собак среднего возраста и в первую очередь связана с вентральной компрессией спинного мозга, в то время как компрессия, связанная с костными аномалиями, обычно диагностируется у молодых взрослых собак гигантских пород (Danielski A., Vanhaesebrouck A. et al., 2012).

**Биохимические показатели крови.** Биохимические изменения в крови собак без осложнений после оперативного исправления синдрома Вобблера позволяют заключить, что большинство показателей находились в пределах своих физиологических норм как на 1-3 сутки, так и на 27-30 сутки после операции при выраженных изменениях морфологического состава крови. При анализе полученных данных с показателями животных контрольной группы видны адаптационные изменения печени, почек и поджелудочной железы под влиянием послеоперационных изменений. Наблюдалось повышение общего билирубина (на

9,39%) на 1-3 сутки в сравнении с контролем, и это повышение сохранялось на 27-30 сутки (табл. 7.5.3).

**Таблица 7.5.3. Биохимические показатели крови у собак с синдромом Воблера в постоперационный период при использовании кейджа с параллельными пластинами (группа 4; n=20)**

Показатели	Ед. измерения	Референсные значения	Контрольная группа (собаки на первичном приеме)	Сутки		
				1-3	12-15	27-30
Билирубин общий (Tbil)	мкмоль/л	<13,5	7,24±0,39	7,92±0,81	7,82±0,76	7,59±0,75
Билирубин прямой (Dbil)	мкмоль/л	<5,5	2,98±0,28	3,48±0,38	3,14±0,32	4,01±0,31*
АСТ (GOT)	Ед/л	8-42	40,52±1,75	34,53±2,35	34,84±2,12*	33,46±2,40*
АЛТ (GPT)	Ед/л	10-58	44,36±1,46	46,43±3,77	39,63±2,20	42,64±2,57
Мочевина (Urea)	ммоль/л	3,5-9,2	5,87±0,32	5,92±0,59	6,11±0,56	6,64±0,65
Креатинин (Creat)	мкмоль/л	26-130 для щенков до 4-12 мес – 30-80	48,47±0,77	51,0±3,29	31,8±2,63***	41,2±4,46
Общий белок (Prot, total)	г/л	старше 6 мес: 55-75 (до 6 мес: 44- 56)	65,73±5,14	69,13±4,21	64,14±4,29	58,11±3,02
Альбумин (Alb)	г/л	25-39	25,96±0,52	25,10±1,62	29,70±1,51*	28,30±2,56
Щелочная фосфатаза (ALP, IFCC)	Ед/л	для щенков 4-6 мес – 120-430, от 6 мес - 10-250	54,54±3,83	53,1±4,14	55,3±4,16	59,3±5,07
Альфа-Амилаза, общая (α-Amylase, total)	Ед/л	300-1500	689,74±32,3	669,46±30,4	645,41±17,3	624,01±21,3
Глюкоза (Glu)	ммоль/л	3,3-6,3	4,89±0,17	5,25±0,55	5,76±0,32*	5,69±0,46
Холестерин	ммоль/л	2,5-6,0	2,81±0,32	2,99±0,22	2,72±0,28	2,31±0,20

Показатели	Ед. измерения	Референсные значения	Контрольная группа (собаки на первичном приеме)	Сутки		
				1-3	12-15	27-30
Триглицериды	ммоль/л	0,15-0,84	0,21±0,02	0,62±0,04 ***	0,54±0,04 ***	0,67±0,05 ***
ЛДГ (LDH, IFCC)	Ед/л	23-220	60,78±1,72	68,29±5,17	60,98±3,81	58,33±5,23
Глобулин (Glob)	г/л	16-50	39,77±0,89	38,03±3,94	34,44±2,26*	29,81±2,62**
Альбумин/глобулин (Alb/Glob)	расчетный, г/л	0,65-1,49	0,65±0,01	0,66±0,04	0,86±0,03 ***	0,95±0,01 ***

**Примечание.** \* P<0,05; \*\*P<0,01;\*\*\*P <0,001 (достоверность различий относительно контрольной группы).

Показатель креатинина на 1-3 сутки в сравнении с контролем был выше на 5,22%, а на 27-30 сутки ниже на 14,99%. Биохимический маркер функционального состояния поджелудочной железы альфа-амилаза понизился на 2,94% на 1-3 сутки и на 27-30 сутки – на 9,53% в сравнении с контрольной группой, однако в рамках допустимых интервалов. Количество холестерина было выше контрольных животных на 6,41% на 1-3, а на 27-30 сутки после операции стало ниже контроля на 17,79%. В то же время концентрация глюкозы поднялась на 7,36-16,35% (P<0,01) в период послеоперационного наблюдения.

Таким образом, в результате проведения хирургической операции с использованием кейджа с параллельными пластинами у собак при синдроме Воблера лабораторные показатели выявили незначительное повышение уровня лейкоцитов в пределах референса, повышенное количество макроцитов и незначительный анизоцитоз эритроцитов. Биохимический анализ выявил повышение таких показателей как креатинин, альфа-амилаза, глюкоза, однако в пределах допустимых значений.

## **7.6. ДИНАМИКА ПОКАЗАТЕЛЕЙ КРОВИ СОБАК С СИНДРОМОМ ВОББЛЕРА В ПОСТОПЕРАЦИОННЫЙ ПЕРИОД ПРИ КОРРЕКЦИИ ПЛАСТИНОЙ И МЕЖПОЗВОНКОВЫМ КЕЙДЖЕМ, ИМЕЮЩИЕ ОСЛОЖНЕНИЯ РАЗЛИЧНОГО ГЕНЕЗА (ГРУППА 4-2)**

Количество животных, у которых были диагностированы осложнения различного генеза было 6, что составило 17,1% от 35-ти прооперированных животных. Повторяющихся осложнений было 4, что составило 11,4%. После применения пластин при коррекции синдрома Вобблера локальные воспалительные процессы вокруг операционной раны у собак на 1-3 сутки сопровождались повышением уровня лейкоцитов на 69,74%, СОЭ – на 114,85% ( $P < 0,001$ ), гранулоцитов – на 20,46% ( $P < 0,001$ ), моноцитов – на 2,22% выше контроля. В то же время уровень лимфоцитов снизился на 48,54% ( $P < 0,001$ ) ниже контрольной группы. Подобная картина крови подтверждает локальные воспалительные процессы после проведения операции (табл. 7.6.1).

Следует отметить, что R. Srncic, P. Proks et al. (2012) провели исследование, в результате которого были оценены результаты шести различных хирургических методик лечения каудальной шейной спондиломиелопатии у собак со статической и динамической компрессиями спинного мозга. Наилучшие результаты хирургического лечения статической компрессии были достигнуты при создании вентрального слота (89% из девяти оперативных вмешательств) с частичным улучшением через 48 ч. после операции и выраженным улучшением через 8 недель после операции. При динамической компрессии тракция и стабилизация позвонков с помощью межпозвонковых шайб плюс винты для тела позвонка и полиметилметакрилатный мост оказались наиболее успешным хирургическим лечением со значительным улучшением в 62% из тринадцати хирургических вмешательств через 8 недель после операции. У 5-ти собак (20%) было проведено хирургическое лечение двух межпозвонковых промежутков с каудальной шейной спондиломиелопатией. Рецидив авторы наблюдали у 6-ти собак (24%) в среднем через 20 месяцев (от 5-ти до 44-х месяцев) после операции.



**Таблица 7.6.1. Общеклинические показатели крови собак с синдромом Воблера в постоперационный период при использовании кейджа с параллельными пластинами с осложнениями (группа 4-2)**

Показатель	Референсные значения	Контрольная группа (собаки на первичном приеме)	Сутки после операции		
			1-3 (n=9)	9-11 (n=9)	27-30 (n=9)
WBC, $\times 10^9/\text{л}$	6,0-16,8	11,6 $\pm$ 0,58	17,69 $\pm$ 2,37*	13,49 $\pm$ 2,54	10,33 $\pm$ 2,44
RBC, $\times 10^{12}/\text{л}$	5,2-8,7	5,6 $\pm$ 0,55	4,55 $\pm$ 0,92	4,72 $\pm$ 0,74	5,62 $\pm$ 0,86
НВ, г/л	120,2-182,1	143,7 $\pm$ 2,76	116,15 $\pm$ 20,57	122,90 $\pm$ 14,69	131,3 $\pm$ 16,93
PLT, $\times 10^9/\text{л}$	198,3-912,7	468,3 $\pm$ 17,51	370,72 $\pm$ 30,2**	384,15 $\pm$ 27,6**	372,78 $\pm$ 28,28**
НСТ, %	36,9-57,1	46,7 $\pm$ 1,75	30,35 $\pm$ 3,46***	35,01 $\pm$ 3,44**	40,85 $\pm$ 4,23
СОЭ (ESR),	2,1-3,7	3,3 $\pm$ 0,11	7,09 $\pm$ 1,05**	6,95 $\pm$ 1,08**	3,96 $\pm$ 0,63
MCV, фл	61,3-74,7	83,39 $\pm$ 4,4	66,7 $\pm$ 4,68*	74,17 $\pm$ 3,55	72,69 $\pm$ 5,39
МСНС, % (НВ/НСТ)	31,9-36,6	30,77 $\pm$ 1,54	38,27 $\pm$ 4,45	35,07 $\pm$ 5,02	32,14 $\pm$ 4,12
RDW, %	12,1-16,30	14,8 $\pm$ 0,88	15,19 $\pm$ 1,82	14,33 $\pm$ 2,36	12,59 $\pm$ 1,66
МСН, пг (НВ/RBC)	22,1-26,6	25,66 $\pm$ 1,06	25,53 $\pm$ 2,82	26,04 $\pm$ 4,05	23,36 $\pm$ 2,3
Гранулоциты, %	46,3-86,7	67,7 $\pm$ 0,39	81,55 $\pm$ 2,16***	82,23 $\pm$ 1,85***	77,38 $\pm$ 3,75*
Моноциты, %	1,4-5,3	3,6 $\pm$ 0,24	3,68 $\pm$ 0,90	4,89 $\pm$ 0,44*	2,07 $\pm$ 0,40**
Лимфоциты, %	21,7-41,0	28,7 $\pm$ 0,42	14,77 $\pm$ 1,64***	12,88 $\pm$ 1,71***	20,55 $\pm$ 1,70***

**Примечание.** \*  $P < 0,05$ ; \*\* $P < 0,01$ ; \*\*\* $P < 0,001$ ; (достоверность различий относительно контрольной группы)

Согласно результатам наших исследований, количество эритроцитов, гемоглобина снижались на 18,75% и на 19,17% соответственно по сравнению с контролем, что указывает на развитие нарастающей тканевой гипоксии. Однако MCV у опытных животных находился в допустимых пределах и был ниже контрольной группы на 1-3 сутки на 20,01% ( $P < 0,05$ ). Количество тромбоцитов было существенно ниже, чем у здоровых животных (на 20,83%;  $P < 0,01$ ), однако оставалось в пределах референсных значений и на 27-30 сутки после оперативного вмешательства ( $P < 0,01$ ).

Анализируемые показатели крови вернулись в границы физиологической нормы к 9-11 и к 27-30 суткам наблюдений кроме СОЭ, которая и на завершение наблюдения за животными была выше максимально допустимого уровня на 7,02%.

**Морфология эритроцитов.** После применения пластин для коррекции синдрома Воблера, локальный воспалительный процесс показал наличие определенных функциональных сдвигов морфологии эритроцитов у подопытных собак на всем протяжении наблюдений. Нормоциты (эритроциты с нормальной морфологией) снизились ниже референсного значения на 5,73% ( $P < 0,05$ ) на 1-3 сутки после операции и вернулись в границы физиологической нормы на 9-11 сутки наблюдений. Микроциты характеризовались максимальным увеличением на 1-3 сутки после операции на 49,02% выше максимального значения физиологической нормы и оставались на повышенном уровне только до 9-11 суток (больше на 16,57%) и на завершение периода наблюдений вошли в референсные границы (табл. 7.6.2). Отмечено появление в крови шизоцитов, эхиноцитов, стоматоцитов и кодоцитов.

**Таблица 7.6.2. Структурная характеристики эритроцитов собак с синдромом Воблера в постоперационный период при использовании кейджа с параллельными пластинами и осложнениями (группа 4-2)**

Показатель	Референсные значения	Контрольная группа (собаки на первичном приеме)	Сутки		
			1-3 (n=9)	9-11 (n=9)	27-30 (n=9)
Нормоциты, %	80,3-92,1	85,6±0,16	75,7±3,44*	81,6±1,7*	85,56±1,68
Микроциты, %	5,7-10,2	7,4±0,16	15,2±2,36**	11,89±1,67*	9,7±1,19
Макроциты, %	4,1-7,8	7,1±0,1	9,11±1,61	6,5±1,25	4,78±0,55***
Дискоциты, %	85,3-96,2	95,1±0,1	87,78±1,76***	93,22±1,18	97,7±0,44
Шизоциты, %	0	0	3,33±0,56	2,8±0,55	0,11±0,10
Эхиноциты, %	0	1,4±0,16	1,7±0,42	1,7±0,17	1,33±0,10
Акантоциты, %	0-5	2,9±0,1	3,11±0,35	0,89±0,12***	0,89±0,23***
Стоматоциты, %	0	0	1,9±0,37	1,33±0,17	0,0±0,0
Кодоциты, %	0	0	2,11±0,37	0,0±0,0	0,0±0,0

**Примечание.** \*  $P < 0,05$ ; \*\* $P < 0,01$ ; \*\*\* $P < 0,001$ ; (достоверность различий относительно контрольной группы)

Динамика дискоцитов характеризовалась физиологическим уровнем с 1-3 по 9-11 сутки и повышением к 27-30 суткам на 1,56% выше максимального референсного значения. Количество акантоцитов (эритроцитов с выпячиваниями на мембране различной величины, расположенными на разных расстояниях друг от друга) было больше, чем в контрольной группе на 7,24% на 1-3 сутки, а на 27-30 сутки стало меньше на 69,31%, чем в контроле. Особенности картины крови по эхиноцитам характеризовались повышенным уровнем на протяжении всего периода наблюдений после очагового постоперационного воспаления. В то время как шизоциты, стоматоциты и кодоциты либо не обнаруживались, либо наблюдались их следовые количества.

**Биохимические показатели крови.** После оперативной коррекции синдрома Воблера биохимические изменения в крови собак с локальным послеоперационным воспалением были достоверно выше показателей здоровых животных, однако в пределах референсных значений. На 1-3 сутки после операции у собак в пределах нормы поднимался уровень мочевины на 31,68% ( $P < 0,05$ ) выше контрольных животных, что подтверждает интенсификацию распада белков в организме. К 27-30 суткам концентрация мочевины была выше контрольной группы на 29,13%. Возможно, комплексная антибиотикотерапия привела к повышению уровня трансфераз, однако в допустимых пределах (табл. 7.6.3).

В исследовании E.J. Trotter (2009) была описана непрямая декомпрессия с помощью фиксации шейного отдела позвоночника фиксирующей пластиной (CSLP) с дистракцией позвонков, дискэктомией и костной пластикой губчатого блока. Осложнений в виде интрузии, экструзии или проседания трансплантата, расшатывания имплантата, фораминального импинджмента или отказа замыкательной пластинки не было.

В наших исследованиях креатинин также оставался на сопоставимом уровне как на 1-3 сутки, так и на 9-11 сутки в сравнении с контрольной группой и снизился ниже контрольной группы на 27-30 сутки (на 16,87%;  $P < 0,001$ ) послеоперационного ухода. Подобная картина говорит о высоких

функциональных резервах процессов почечной фильтрации и реабсорбции у собак после операции.

**Таблица 7.6.3. Биохимические показатели крови у собак с синдромом Воблера в постоперационный период при использовании кейджа с параллельными пластинами и осложнениями (группа4-2)**

Показатели	Ед. измерения	Референсные значения	Контрольная группа (собаки на первичном приеме)	Сутки		
				1-3 (n=9)	9-11 (n=9)	27-30 (n=9)
Билирубин общий (Tbil)	мкмоль/л	<13,5	7,24±0,39	7,88±1,28	5,12±0,98	4,66±0,68**
Билирубин прямой (Dbil)	мкмоль/л	<5,5	2,98±0,25	2,45±0,38	2,49±0,37	2,47±0,38
АСТ (GOT)	Ед/л	8-42	40,52±1,75	45,46±5,64	34,77±5,3	34,03±4,12
АЛТ (GPT)	Ед/л	10-58	44,36±1,46	49,68±2,03*	38,12±4,91	38,87±5,04
Мочевина (Urea)	ммоль/л	3,5-9,2	5,87±0,32	7,73±0,76*	7,88±0,71*	7,58±0,98
Креатинин (Creat)	мкмоль/л	26-130 для щенков до 4-12 мес – 30-80	48,47±0,77	51,75±3,63	42,50±3,90	40,29±1,8***
Общий белок (Prot, total)	г/л	старше 6 мес: 55-75 (до 6 мес: 44-56)	65,73±5,14	64,35±4,90	63,28±5,87	65,41±5,0
Альбумин (Alb)	г/л	25-39	25,96±0,52	27,15±1,69	29,53±3,48	29,12±1,70
Щелочная фосфатаза (ALP, IFCC)	Ед/л	для щенков 4-6 мес – 120-430, от 6 мес - 10-250	54,54±3,83	57,70±5,33	53,04±5,0	51,78±5,67
Альфа-Амилаза, общая (α-Amylase, total)	Ед/л	300-1500	689,74±32,3	622,16±53,9	629,92±37,3	645,96±47,9
Глюкоза (Glu)	ммоль/л	3,3-6,3	4,89±0,17	4,63±0,59	4,88±0,40	4,42±0,38
Холестерин	ммоль/л	2,5-6,0	2,81±0,32	2,88±0,51	2,90±0,41	2,99±0,47

Показатели	Ед. измерения	Референсные значения	Контрольная группа (собаки на первичном приеме)	Сутки		
				1-3 (n=9)	9-11 (n=9)	27-30 (n=9)
Триглицериды	ммоль/л	0,15-0,84	0,21±0,02	0,63±0,05 ***	0,66±0,05 ***	0,67±0,06 ***
ЛДГ (LDH, IFCC)	Ед/л	23-220	60,78±1,72	72,82±3,41 **	71,47±5,14	71,69±3,55 *
Глобулин (Glob)	г/л	16-50	39,77±0,47	37,2±5,17	33,75±2,55 *	36,3±2,12
Альбумин/глобулин (Alb/Glob)	расчетный, г/л	0,65-1,49	0,65±0,05	0,73±0,04	0,87±0,05 *	0,80±0,05

**Примечание.** \* P<0,05; \*\*P<0,01;\*\*\*P <0,001; (достоверность различий относительно контрольной группы)

Триглицериды в крови собак опытной группы повысились на 1-3 сутки в 3 раза (P<0,001) в сравнении со здоровыми животными и оставались на подобном уровне и на 27-30 сутки наблюдений. Установлено увеличение показателя ЛДГ (на 19,81%) на 1-3 сутки. На 9-11 и на 27-30 сутки подобный уровень сохранялся по сравнению с животными контрольной группы, как катализатора превращения пировиноградной кислоты в молочную и усиления анаэробного окисления глюкозы. Количество глобулинов на 1-3 сутки, на 9-11 и на 27-30 сутки оставалось на сопоставимом уровне с опытной группой животных. На этом фоне количество альбуминов было несколько выше контрольной группы на 9-11 сутки (на 13,75%; P<0,05) и на 27-30 сутки (на 12,17%).

#### **7.7. Динамика показателей ликвора у собак с синдромом Воблера при коррекции пластиной и межпозвоночным кейджем с осложнениями различного генеза (группа 4-2)**

Осложнения при хирургической коррекции синдрома Воблера сопровождались изменением цвета ликвора до светло-белого и появлением мутности, а также выраженной ксантохромией и наличием фибринозной пленки. Данные органолептические изменения возвращались в пределы физиологической нормы на 9-11 сутки послеоперационного наблюдения за животными.

Химический состав ликвора собак с послеоперационными осложнениями характеризовался отрицательными реакциями на наличие белка Панди и Нонне-Аппельта. При развитии осложнений у собак опытной группы на 1-3 день после хирургического лечения уровень общего белка в ликворе был выше контрольной группы в 4,7 раза. На 9-11 сутки послеоперационного ухода в 2 раза. К 27-30 суткам наблюдений концентрация общего белка превышала контрольный показатель в 1,6 раза, но при этом, данные изменения проявлялись в пределах физиологических данных (табл. 7.7.1).

**Таблица 7.7.1. Общеклинические показатели ликвора у собак с синдромом Воблера в послеоперационный период при использовании кейджа с параллельными пластинами с осложнениями (группа 4-2)**

Показатель	Референсные значения	Клинический и здоровые собаки (n=3)	Сутки после операции		
			1-3 (n=6)	9-11 (n=6)	27-30 (n=6)
<b>органолептические свойства</b>					
Цвет	бесцветен	бесцветен	с/белый	с/белый	бесцветен
Ксантохромия	отр	отр	отр	отр	отр
Прозрачность	прозрачен	прозрачен	мутность	мутность	прозрачен
Фибринозная пленка	нет	нет	нет	отр	нет
<b>химические свойства</b>					
Реакция Панди	отр	отр	отр	отр	отр
Реакция Нонне-Аппельта	отр	отр	отр	отр	отр
Белок, г/л	до 0,30	0,17±0,01	0,8±0,40	0,33±0,23	0,27±0,19
Глюкоза, ммоль/л	2,5-3,8	2,70±0,06	2,48±1,15	1,77±0,44	2,53±0,31
Хлор, ммоль/л	120-130	125,02±2,84	121,22±12,25	128,49±14,14	127,88±12,06
pH	7,3-7,5	7,36±0,06	6,90±0,05**	7,10±0,05*	7,34±0,06
<b>ликворограмма</b>					
Цитоз, кл./мкл	до 6 кл./мкл	2,0±0,32	5,33±0,33***	4,33±0,33**	4,0±0,0***

**Примечание.** \* – P<0,05; \*\* – P<0,01; \*\*\* – P<0,001 (в сравнении с контрольной группой)

Концентрация глюкозы на 1-3 сутки после хирургического вмешательства была ниже на 8,15% в сравнении с контрольной группой собак. На 9-11 сутки количество глюкозы было ниже физиологических показателей и уступало контролю в 1,6 раз. На 27-30 сутки послеоперационного ухода концентрация глюкозы в ликворе практически выравнивалась по сравнению с животными

контрольной группы. Наличие осложнений сопровождалось снижением концентрации хлора в 1-3 сутки, а на 9-11 сутки отмечено увеличение его концентрации по сравнению с контролем и предыдущим днем исследований. Динамика концентрации водородных ионов характеризовалась снижением рН на 1-3 сутки на 6,25% ( $P < 0,01$ ), на 9-11 сутки отмечено незначительное снижение, с возвращением в референсные пределы на 27-30 сутки.

Постоперационные осложнения привели к большому содержанию ядродержащих клеток в спинномозговой жидкости. Так на 1-3 сутки плеоцитоз был больше уровня у здоровых животных и держался до 9-11 суток послеоперационного наблюдения. Цитоз на 27-30 сутки послеоперационного ухода у собак с осложнениями после операции вошел в допустимые значения.

Таким образом, послеоперационные осложнения при коррекции каудальной шейной спондиломиелотомии с использованием кейджа и установкой параллельных пластин сопровождается легким плеоцитозом на протяжении всего периода наблюдений. Кроме того, в крови было отмечено повышение количества лейкоцитов, вызванное наличием осложнений, снижение уровня эритроцитов, гемоглобина и гематокрита, отмечено повышенное содержание эхиноцитов. Биохимические изменения в крови собак с локальным послеоперационным воспалением были достоверно выше здоровых животных, однако в пределах референсных значений.

Нами отработана методика введения металлического кейджа, применяемого для ортопедических операций, в основном при разрыве передней крестообразной связки. Этот процесс во многом сократил время операции и стандартизировал ее.

## **Глава 8. ХАРАКТЕРИСТИКА КЛИНИЧЕСКОГО КОНТРОЛЯ ПОКАЗАТЕЛЕЙ ПРИ КОРРЕКЦИИ КИФОЗОВ**

### **8.1. РЕЗУЛЬТАТЫ ХИРУРГИЧЕСКОГО ЛЕЧЕНИЯ КИФОЗОВ МЕТОДАМИ СТАБИЛИЗАЦИИ ВИНТАМИ И ЦЕМЕНТОМ**

Количество собак, прооперированных посредством трансторакального доступа в группе 6-1, составило 30 особей. Из наиболее часто встречаемых осложнений нами отмечено наличие болевого синдрома у 6-ти животных (20,0%) и перелом костного цемента /полиметилметакрилата у 4-х (13,3%). Также отмечено нами: ухудшение степени неврологического дефицита, наличие абсцессов, как следствия инфицирования имплантов и другие осложнения. Отмечен летальный исход по причине гипоксии миокарда, вызванного ятрогенным повреждением спинного мозга (табл. 8.1.1).

Статистика проведения операций и установленных осложнений при стабилизации позвоночного столба у собак, пораженных кифозом, продемонстрировала успешное решение поставленной задачи. Но следует отметить, что при проведении операции установлено 63,3% (19 из 30-ти) собак с осложнениями, при этом повторяющиеся осложнения были у 23,3% (7 из 30-ти) пациентов. Следует отметить, что полное восстановление после осложнений отмечено у 17-ти животных (56,7%).

Наибольшее число были такие осложнения как болевой синдром у 20% (6 из 30-ти) пациентов, инфицирование имплантов и ухудшение степени неврологических расстройств у 3-х, перелом костного цемента /полиметилметакрилата у 4-х собак. Реоперацию по раннее из указанных осложнений, проводили у 20% (6 из 30) собак. Летальный исход отмечен у 2-х пациентов (6,7%) по причине ураганного отека легких, вызванного острой клапанной недостаточностью.

Оперативное вмешательство по коррекции кифозов происходило в несколько этапов, первым из которых было проведение операций методом



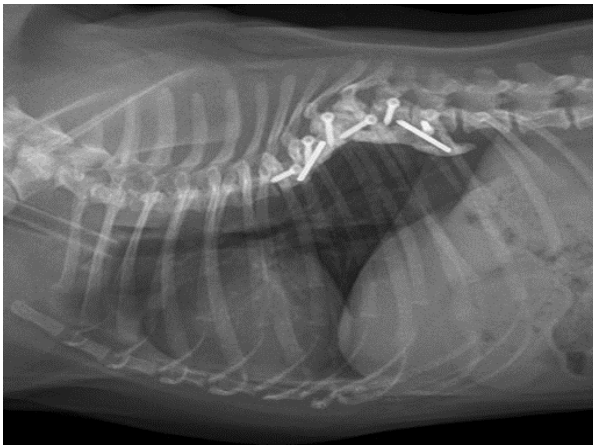
дорсальной ламинэктомии (группа 5), составило 7 особей. Без осложнений при дорсальной ламинэктомии прооперированы 3 собаки, 2 собаки погибли в результате острой сердечной недостаточности, проявившейся его остановкой и невозможностью восстановления деятельности сердца. Второй этап – трансторакальный доступ со стабилизацией транспедикулярной системой с одной балкой составил 8 животных (группа 6-2). Данный способ превзошел ожидания, но оставались сомнения в отношении прочности конструкции, что заставило перейти к следующему этапу коррекции. Транспедикулярные винты с одной балкой в группе 6-2 в 4-х случаях выявила деформацию балок, в 2-х случаях без значимых клинических проявлений.

**Таблица 8.1.1. Статистика проведения операций и установленных осложнений при стабилизации позвоночного столба у собак, пораженных кифозом**

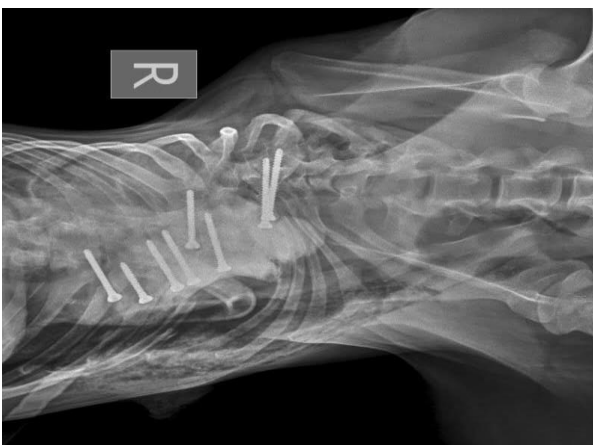Показатели	Группа 5 Стабилизация винтами и цементом		Группа 6 Трансторакальная стабилизация	
	Абс. кол-во животных	% от общего кол-ва операций	Абс. кол-во животных	% от общего кол-ва операций
Общее количество операций у животных	30	100	25	100
Количество собак без осложнений	11	36,7	18	72,0
Количество собак с осложнениями	19	63,3	7	28,0
Из них: повторяющихся осложнений	7	23,3	2	8,0
Полное восстановление после осложнений	17	56,7	7	28,0
Болевой синдром	6	20,00	4	16,0
Инфицирование имплантов	3	10,0	-	-
Изгибание балки	-		1	4,0
Перелом костного цемента /полиметилметакрилата	4	13,3	-	-
Расшатывание винтов	-		4	16,0
Реоперация	6	20,0	4	16,0
Свищи	2	6,7	-	-
Летальный исход	2	6,7	-	-

**Примечание.** Патологические изменения (осложнения) повторяются и набираются у одних и тех же животных

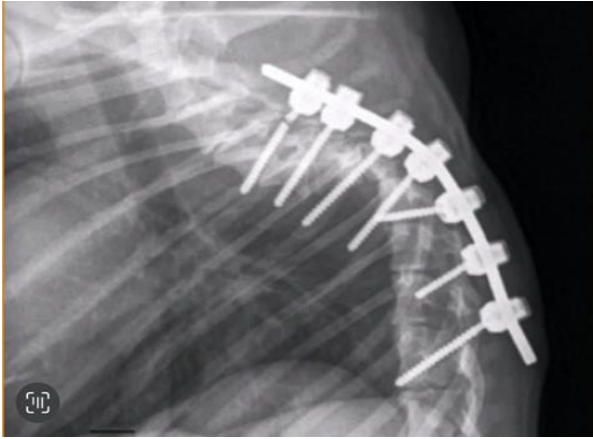
Изучение осложнений при операциях с помощью транспедикулярной стабилизации выявило 72% случаев без каких-либо осложнений (18 из 25-ти). Наличие болевого синдрома отмечено в 16% (4 из 25-ти случаев). Также наблюдались такие осложнения как изгибание балки и расшатывание винта. В 28% (7 из 25-ти) случаях была выполнена реоперация, что повысило процент полного восстановления после осложнений. Значительно осложняется проведение винта искривлением самих позвонков (рис. 8.1.1-8.1.3). Возможны случаи ухудшения неврологических симптомов вплоть до потери чувствительности в тазовых конечностях. При транспедикулярной фиксации спинномозговой канал не затронут.



**Рис. 8.1.1. Рентгенограмма. Латеро-латеральная проекция. Состояние после операции трансторакальным доступом винтами и костным цементом по поводу кифоза грудного отдела позвоночного столба. Нестабильность имплантов через 24 суток**



**Рис. 8.1.2. Рентгенограмма. Дорсо-вентральная проекция. Состояние после операции трансторакальным доступом винтами и костным цементом по поводу кифоза грудного отдела позвоночного столба. Нестабильность имплантов через 7 суток**



**Рис. 8.1.3. Рентгенограмма. Латеро-латеральная проекция. Состояние после операции трансторакальным доступом транспедикулярными винтами и одной балкой по поводу кифоза грудного отдела позвоночного столба. Нестабильность имплантов через 3 месяца. Перелом винта и искривление балки**

Осложнения возникали только с изгибом балки, но двойная стабилизация балками в группе 6-3 в полной мере решила этот вопрос. Согласно результатам анализа статистических данных, в группе 5 животных с дорсальной ламинэктомией, до операции у 36,7% собак была 3-я степень неврологического дефицита, у 26,7% – 2-я, у 23,3% – 4-я степень. На 12-15 сутки восстановления выздоровление наблюдалось у 43,3% собак. При этом, у 26,7% была 1-я степень, а у 13,3% – 2-я и 4-я. Через 6 мес. после операции количество здоровых животных составило 93,3%, и у 6,7% была 1-я степень неврологического дефицита (табл. 8.1.2).

Сравнение двух хирургических техник методикой корреляционного анализа по Пирсону свидетельствует о том, что при ухудшении степени осложнений после операции увеличивается и количество голов с патологиями в обеих группах, так как коэффициент корреляции по количеству голов 0,78 ( $P < 0,01$ ), а по относительному количеству голов 0,79 ( $P < 0,01$ ). Поэтому сделать заключение о превосходстве той или иной хирургической техники можно только на основании анализа динамики осложнений по отдельным дням в процессе постоперационного ухода.

Статистический анализ динамики неврологического дефицита после первой и второй хирургических техник показал, что по нулевой степени, то есть, по выздоровевшим животным без осложнений, на 7-9 сутки применение винтов и цемента уступает транспедикулярной стабилизации на 32%. Однако первая

степень неврологического дефицита была на сопоставимом уровне с небольшим превосходством 2-й группы на 5,3%, что несколько лучше характеризует технику транспедикулярной стабилизации. Вторая степень неврологического дефицита не отличалась у обеих хирургических техник. В то время как третья степень неврологического дефицита чаще регистрировалась после применения винтов и цемента на 19,3% или на 6 голов ( $P<0,01$ ), что лучше характеризует технику транспедикулярной стабилизации. Четвертая степень неврологического дефицита чаще встречалась после применения винтов и цемента на 18% или в 3 раза ( $P<0,01$ ), что достоверно лучше характеризует хирургическую технику с применением транспедикулярной стабилизации. При этом коэффициент корреляции по Пирсону на 7-9 сутки степени неврологического дефицита с динамикой восстановления животных после операции разными способами был близок к нулевым значениям.

**Таблица 8.1.2. Контроль степени неврологического дефицита у животных, прооперированных различными способами собак при кифозе**

Степень неврологического дефицита	Количество животных до операции		Динамика восстановления прооперированных животных							
			7-9 сутки		12-15 суток		27-30 суток		6 мес.	
Абс.	Абс.	%	Абс.	%	Абс.	%	Абс.	%	Абс.	%
<b>Винты + цемент (n=30) (1 группа)</b>										
0	0	-	0	-	13±0,13	43,3	22±0,26	73,3	28±0,22	93,3
1	4	13,3	8±0,04	26,7	8±0,13	26,7	5±0,26	16,7	2±0,22	6,7
2	8	26,7	6±0,04	20	4±0,13	13,3	3±0,26	10	0	-
3	11	36,7	7±0,04	23,3	1±0,13	3,3	0	-	0	-
4	7	23,3	9±0,04	30	4±0,13	13,3	0	-	0	-
<b>Транспедикулярная стабилизация (n=25) (2 группа)</b>										
0	0	-	8±0,09	32	14±0,2	56	22±0,27	88	25	100
1	5	20	8±0,09*	32	6±0,2	24	1±0,27*	4	0	-
2	7	28	5±0,09	20	3±0,2	12	1±0,27*	4	0	-
3	4	16	1±0,09**	4	1±0,2	4	0	-	0	-
4	9	36	3±0,09**	12	1±0,2**	4	1±0,27	4	0	-

**Примечание.** Степень неврологического дефицита определяли по методу Platt S., Garosi L. (2013). 0 – норма; 5 степень – не операбельна.

\* –  $P<0,05$ ; \*\* –  $P<0,01$ ; \*\*\* –  $P<0,001$  сравнение степеней неврологического дефицита разных хирургических техник

Коэффициент корреляции по Пирсону на 12-15 сутки степени неврологического дефицита с динамикой восстановления животных после операции разными способами составил по абсолютному и относительному количеству голов минус 0,87 ( $P < 0,01$ ), это статистически подтверждает высокую взаимосвязь применяемой хирургической техники с выздоровлением собак на 12-15 сутки. При этом по нулевой степени неврологического дефицита, то есть, по выздоровевшим животным, на 12-15 сутки применение винтов и цемента уступало технике транспедикулярной стабилизации на 12,7% по количеству здоровых собак без осложнений. При этом первая и вторая степени осложнений после операции были на сопоставимом уровне у обеих техник с небольшим превосходством техники транспедикулярной стабилизации на 2,7% и 1,3% соответственно. Третья степень неврологического дефицита также была практически одинаковой, однако с небольшим превосходством техники с применением винтов и цемента на 0,7%. Наиболее тяжелая четвертая степень неврологического дефицита чаще встречалась после применения техники с винтами и цементом на 9,3% или на 3 головы ( $P < 0,01$ ), что делает более предпочтительной технику с применением транспедикулярной стабилизации к 12-15 суткам после оперативного вмешательства.

Анализ влияния техники оперативного вмешательства на выздоровление животных на 27-30 сутки после операции прямо указывает на превосходство применения транспедикулярной стабилизации, так как выздоровевших животных (нулевая степень неврологического дефицита) было на 14,7% больше в сравнении с применением винтов и цемента. Количество животных с первой степенью неврологического дефицита было большим после применения техники с винтами и цементом на 12,7% или в 5 раз ( $P < 0,05$ ), что характеризует технику транспедикулярной стабилизации как более предпочтительную. Вторая степень неврологического дефицита наблюдалась чаще после применения техники с винтами и цементом на 6% случаев ( $P < 0,05$ ), что лучше характеризует технику транспедикулярной стабилизации. Третья и четвертая степени патологии не

наблюдались после применения хирургической техники с винтами и цементом. Однако была одна голова с четвертой степенью патологии после применения техники транспедикулярной стабилизации, что было больше на 4% в сравнении с техникой применения винтов и цемента. На этом фоне коэффициент корреляции на 27-30 сутки хирургической техники и степени неврологического дефицита был выше среднего по относительному и абсолютному количеству голов минус 0,77 ( $P < 0,01$ ); это означает, что при увеличении степени неврологического дефицита уменьшается количество животных после использования обоих хирургических техник. Однако сам характер динамики уменьшения количества голов с патологиями по степеням осложнений позволяет рекомендовать технику транспедикулярной стабилизации, как более предпочтительную.

Влияние техники оперативного вмешательства на выздоровление животных на 6-й месяц после операции прямо указывает на превосходство применения техники транспедикулярной стабилизации, так как полностью здоровых животных (нулевая степень неврологического дефицита) было на 6,7% больше в сравнении с применением винтов и цемента. Первая степень осложнений наблюдалась только после применения техники с винтами и цементом на 6,7% случаев больше в сравнении со второй группой животных, что лучше характеризует хирургическую технику транспедикулярной стабилизации. Кроме того, после проведения оперативных вмешательств путем транспедикулярной стабилизации на 6-й месяц не было собак с 1-4 степенями неврологического дефицита. Анализ характера динамики уменьшения количества голов с осложнениями позволяет заключить, что применение хирургической техники транспедикулярной стабилизации является более предпочтительной в практической работе на фоне того, что на 6-й месяц все животные полностью выздоровели.

В работе Р.Д. Будаева, С.А. Ягникова (2015) упомянуты степени патологии по Коббу-Липманну. На наш взгляд, степень деформации не так важна, т.к. зачастую эти патологии протекают бессимптомно, а во-вторых, более важно при

наличии той или иной стадии неврологических расстройств видеть разницу в углах Кобба до и после операции, а также в отдаленном послеоперационном периоде. У 25-ти собак 6-й группы с применением метода трансторакальной стабилизации, до операции 4-я степень неврологического дефицита наблюдалась в 36% случаев, 3-я степень – в 16%, 2-я – в 28% случаев, 1-я – в 20%. На 12-15 сутки после операции у 56% собак наблюдалось полное выздоровление, у 24% – 1-я степень неврологического дефицита. Через 6 мес. у всех прооперированных собак было полное выздоровление (100%). Осложнения нами разделены на ранние послеоперационные осложнения (первые 30 суток после операции) и поздние послеоперационные осложнения (более 30 суток после операции) (табл. 8.1.3).

**Таблица 8.1.3. Ранние и отдаленные послеоперационные осложнения**

Симптомы	Осложнения	
	Ранний послеоперационный период (до 30 суток)	Отдаленные результаты (более 30 суток)
Болевой синдром	9	1
Инфицирование имплантов	1	2
Изгибание балки	-	1
Перелом костного цемента /полиметилметакрилата	1	3
Расшатывание винтов	1	3
Реоперация	2	8
Свищи	-	2
Летальный исход	2	

Отрицательный момент методики в группе 5 с винтом и цементом в грудном отделе заключается в технически сложном исправлении осложнений, таких как перелом цемента, перелом винтов, нестабильность конструкции, попадание винта частично в позвоночный канал. Данный метод не позволяет значительно исправить угол деформации и изменить угол Коба. Цель данной методики – провести декомпрессию спинного мозга в области вершины деформации и стабилизировать данный сегмент для профилактики

прогрессирования развития деформации с компрессией спинного мозга (табл. 8.1.4).

В результате проведенных исследований нами получены данные о том, что способ трансторакальной стабилизации позвоночного столба значительно превосходит ранее описанные техники хирургического лечения, так как при проведении данного метода установка металлоконструкций является более прочной, меньше рисков повредить центральную нервную систему, так как не проводится доступ к спинномозговому каналу. Вместе с этим, два уровня стабильности проводится после фенестрации межпозвонковых дисков по всей длине деформации, устанавливается по одному мультиаксиальному винту в тело грудного позвонка краниальнее и каудальнее деформации, проводится дистракция до физиологического выпрямления позвоночного столба, обеспечивая тем самым декомпрессию спинного мозга.

**Таблица 8.1.4. Измерения угла деформации до и после трансторакального доступа с использованием метода двойной стабилизации**

Пациент	Степень неврологического дефицита до операции	Угол Кобба до операции	Угол Кобба после операции	Степень неврологического дефицита после операции через 2 недели	Степень неврологического дефицита через 1 месяц
1	2	36,8	21,5	1	0
2	4	46,9	23,1	2	1
3	3	41,7	19,2	2	0
4	2	39,8	22,7	1	0
5	3	44,1	24,4	1	0
6	3	46,2	23,4	1	0
7	3	39,5	20,8	1	0
8	4	49,2	28,2	2	0
9	2	35,6	20,9	1	0
10	4	37,5	21,2	1	0
11	3	38,9	22,1	2	0

После выпрямления позвоночника позвоночный столб фиксируется двумя балками путем закрепления их в позвонках краниальнее и каудальнее места деформации. Средние углы кифоза у животных с физиологическим кифозом и



отсутствием неврологического дефицита варьирует от 20° до 28°. При наличии выраженной деформации и проявлении неврологического дефицита различной степени, угол будет от 36° до 49°.

## **8.2. ДИНАМИКА ПОКАЗАТЕЛЕЙ КРОВИ СОБАК, ПОРАЖЕННЫХ КИФОЗОМ, И КОРРЕКЦИЕЙ ПОЗВОНОЧНОГО СТОЛБА ВИНТАМИ И КОСТНЫМ ЦЕМЕНТОМ (ГРУППА 6-1)**

Гематологические изменения после операций на грудном отделе позвоночника собак сопровождались снижением уровня лейкоцитов на 1,81%, которые, однако остались в пределах референса, и эритроцитов на 17,2%. Впервые в России установлено, что при операциях на грудном отделе позвоночника происходят как функциональные сдвиги регенеративных процессов морфологии эритроцитов, так и длительный негативный эффект, который сохранялся до 27-30 суток после операции (табл. 8.2.1).

При наблюдении за морфологическими изменениями эритроцитов не было отмечено сильных патологических сдвигов. Количество дискоцитов в 1-3 сутки после операции было в пределах физиологической нормы, а на 27-30 сутки стало выше на 7,27% ( $P < 0,01$ ), чем на 1-3 сутки. Также на 1-3 сутки в крови оперированных животных было отмечено появление патологических форм эритроцитов, однако их количество не превысило референсные значения, а уже на 12-15 сутки снизилось до нижних пределов.

Биохимические изменения в крови собак после операций на грудном отделе позвоночного столба свидетельствует о том, что большинство показателей находились в пределах физиологических норм как на 1-3 сутки, так и на 27-30 сутки после операции при выраженных изменениях морфологического состава крови. На 27-30 сутки наблюдали снижение АСТ (на 15,44%,  $P < 0,01$ ), а АЛТ понизилось на 17,87% по сравнению с животными на 1-3 сутки. Креатинин повысился на 6,41% в сравнении с контрольной группой на 27-30 сутки.

Таблица 8.2.1. Показатели крови при кифозе собак (группа 6-1; n=15)

Показатель	Референсные значения	Контрольная группа (собаки на первичном приеме)	Сутки после операции		
			1-3	12-15	27-30
WBC, $\times 10^9$ /л	6,0-16,8	12,7 $\pm$ 1,23	12,47 $\pm$ 1,02	13,63 $\pm$ 1,09	12,86 $\pm$ 1,50
RBC, $\times 10^{12}$ /л	5,2-8,7	5,0 $\pm$ 0,55	4,14 $\pm$ 0,32*	4,89 $\pm$ 0,47	6,31 $\pm$ 0,37**
НВ, г/л	120,2-182,1	135,6 $\pm$ 12,16	139,09 $\pm$ 14,18	131,53 $\pm$ 10,63	135,60 $\pm$ 13,79
НСТ, %	36,9-57,1	36,8 $\pm$ 1,42	42,63 $\pm$ 1,57*	40,55 $\pm$ 1,72	42,18 $\pm$ 1,77*
Дискоциты, %	85,3-96,2	95,8 $\pm$ 0,13	90,8 $\pm$ 1,39**	97,3 $\pm$ 0,43	97,4 $\pm$ 0,32**
Шизоциты, %	0	0	2,73 $\pm$ 0,24	0,27 $\pm$ 0,23	0,2 $\pm$ 0,2
Акантоциты, %	0-5	2,2 $\pm$ 0,13	2,6 $\pm$ 0,24	1,73 $\pm$ 0,12*	1,36 $\pm$ 0,13***
Прочие формы эритроцитов до 100%	0	2,6 $\pm$ 0,16	3,87 $\pm$ 0,33**	0,7 $\pm$ 0,28**	1,0 $\pm$ 0,27***
<b>Биохимические показатели</b>					
АСТ (GOT), Ед/л	8-42	38,62 $\pm$ 2,97	31,81 $\pm$ 2,79	24,36 $\pm$ 2,72**	26,90 $\pm$ 2,91**
АЛТ (GPT), Ед/л	10-58	46,71 $\pm$ 5,63	41,07 $\pm$ 2,16	38,98 $\pm$ 2,92	33,73 $\pm$ 3,07**
Общий белок, г/л (Prot, total)	старше 6 мес: 55-75 (до 6 мес: 44- 56)	70,14 $\pm$ 4,51	63,17 $\pm$ 3,27	61,16 $\pm$ 3,08	72,84 $\pm$ 5,17
Альбумин, г/л (Alb)	25-39	26,53 $\pm$ 2,81	25,34 $\pm$ 2,81	25,68 $\pm$ 2,09	25,15 $\pm$ 2,19
Мочевина, ммоль/л (Urea)	3,5-9,2	7,35 $\pm$ 0,13	8,49 $\pm$ 0,76	8,54 $\pm$ 0,46*	8,32 $\pm$ 0,40*
Креатинин, мкмоль/л (Creat)	26-130 для щенков до 4-12 мес – 30-80	45,22 $\pm$ 4,67	36,93 $\pm$ 3,06	31,13 $\pm$ 2,78*	48,12 $\pm$ 2,85
Триглицериды, ммоль/л	0,15-0,84	0,63 $\pm$ 0,02	0,28 $\pm$ 0,03***	0,36 $\pm$ 0,04***	0,37 $\pm$ 0,03***
ЛДГ, Ед/л (LDH, IFCC)	23-220	70,42 $\pm$ 3,83	68,32 $\pm$ 4,26	61,91 $\pm$ 2,86	58,47 $\pm$ 3,19*

**Примечание.** \* P<0,05; \*\* P<0,01; \*\*\* P<0,001; (достоверность различий относительно контрольной группы)

Двумя основными методами стабилизации кифотических позвоночных сегментов у собак являются сегментарная стабилизация позвоночника (часто называемая «сшиванием позвоночника») и фиксация тела позвонка штифтом и полиметилметакрилатом (ПММА). D.R. Westworth, B.K. Sturges (2010) сообщали об успешных результатах у большинства собак, получавших любой из этих методов. Блочные позвонки – еще один пример нарушения сегментации во время

эмбриогенеза. Они возникают в результате частичного или полного слияния двух или более позвонков. В некоторых случаях это слияние может происходить преимущественно в одной плоскости или односторонне, что приводит к образованию костной перемычки, ограничивающей рост, и может вызывать угловую деформацию в этой плоскости. Часто эти аномалии не связаны с неврологическим дефицитом, но могут возникать в случаях угловой деформации, стеноза позвоночного канала или при аномальной нагрузке на соседний позвонок, что приводит к дегенерации/протрузии межпозвонкового диска, нестабильности или гипертрофии связок (Malik Y., Konar M., et al., 2009).

### **8.3. ДИНАМИКА ПОКАЗАТЕЛЕЙ КРОВИ СОБАК, ПОРАЖЕННЫХ КИФОЗОМ, ПРИ КОРРЕКЦИИ ПОЗВОНОЧНОГО СТОЛБА ВИНТАМИ И КОСТНЫМ ЦЕМЕНТОМ С ОСЛОЖНЕНИЯМИ РАЗЛИЧНОГО ГЕНЕЗА (ГРУППА 6-1)**

Аномалии позвонков возникают из-за локализованного нарушения васкуляризации развивающегося хрящевого центра, что приводит к различной степени нарушения формирования тел позвонков. Интраспинальные аномалии гораздо чаще встречаются у пациентов со сколиозом с классическим полупозвонком (6-58%). Одно из возможных объяснений этого несоответствия состоит в том, что вертебральные аномалии, ответственные за врожденный сколиоз, появляются в мезенхимальный период, когда также развивается спинной мозг, в то время как аномалии, ответственные за врожденный кифоз или кифосколиоз, возникают во время поздних периодов хондрификации и окостенения, когда основная анатомия нервной структуры уже установлена (Bollini G., Docquier P.L. et al., 2006; Aikawa T., Kanazono S. et al., 2007).

**Показатели крови.** Воспалительные явления на 1-3 сутки после оперативного исправления кифоза собак сопровождались повышением уровня лейкоцитов в 1,45 раз ( $P < 0,05$ ). Количество эритроцитов, гемоглобина снижались ниже нижней границы референсных показателей на 11,15%, на 12,92% ( $P < 0,001$ )

соответственно, что свидетельствует о нарастающем снижении оксигенации тканей и наличию тканевой гипоксии. Указанные показатели крови вернулись в границы физиологической нормы только к 27-30 суткам наблюдений (табл. 8.3.1).

**Таблица 8.3.1. Показатели крови собак при кифозе посредством коррекции позвоночного столба винтами и костным цементом с осложнениями различного генеза (группа 6-1)**

Показатель	Референсные значения	Контрольная группа (собаки на первичном приеме)	Сутки после операции		
			1-3 (n=15)	9-11 (n=6)	27-30 (n=6)
WBC, $\times 10^9$ /л	6,0-16,8	12,7 $\pm$ 1,23	18,41 $\pm$ 1,70*	11,28 $\pm$ 1,30	8,10 $\pm$ 1,46*
RBC, $\times 10^{12}$ /л	5,2-8,7	5,0 $\pm$ 0,55	4,60 $\pm$ 0,40	4,90 $\pm$ 0,62	5,31 $\pm$ 0,86
НВ, г/л	120,2-182,1	135,6 $\pm$ 12,16	104,68 $\pm$ 6,83***	117,5 $\pm$ 13,83	129,43 $\pm$ 4,78
НСТ, %	36,9-57,1	36,8 $\pm$ 1,42	30,0 $\pm$ 2,02*	34,10 $\pm$ 2,48	40,44 $\pm$ 4,92
Дискоциты, %	85,3-96,2	95,8 $\pm$ 0,13	80,7 $\pm$ 1,39***	84,5 $\pm$ 2,60***	94,33 $\pm$ 1,56
Шизоциты, %	0	0	4,22 $\pm$ 0,50	0,8 $\pm$ 0,18	0,33 $\pm$ 0,3
Акантоциты, %	0-5	2,2 $\pm$ 0,13	5,07 $\pm$ 0,52***	4,33 $\pm$ 0,21***	1,2 $\pm$ 0,17***
Прочие формы эритроцитов до 100%	0	2,6 $\pm$ 0,16	10,0 $\pm$ 1,02***	10,33 $\pm$ 2,85***	4,17 $\pm$ 0,54*
<b>Биохимические показатели</b>					
АСТ (GOT), Ед/л	8-42	38,62 $\pm$ 2,97	30,53 $\pm$ 2,87	32,77 $\pm$ 2,36	33,1 $\pm$ 2,30
АЛТ (GPT), ед./л	10-58	46,71 $\pm$ 5,63	42,08 $\pm$ 1,68	36,56 $\pm$ 3,26*	34,73 $\pm$ 3,55*
Общий белок, г/л (Prot, total)	старше 6 мес: 55-75 (до 6 мес: 44- 56)	70,14 $\pm$ 4,51	58,44 $\pm$ 3,73*	62,93 $\pm$ 8,19	67,13 $\pm$ 5,72
Альбумин, г/л (Alb)	25-39	26,53 $\pm$ 2,81	22,77 $\pm$ 1,56	24,68 $\pm$ 4,06	22,99 $\pm$ 3,14
Мочевина, ммоль/л (Urea)	3,5-9,2	7,35 $\pm$ 0,13	10,24 $\pm$ 0,86**	8,77 $\pm$ 1,14	8,13 $\pm$ 1,20
Креатинин, мкмоль/л (Creat)	26-130 для щенков до 4-12 мес – 30-80	45,22 $\pm$ 4,67	54,74 $\pm$ 3,55	49,26 $\pm$ 5,53	44,26 $\pm$ 5,19
Триглицериды, ммоль/л	0,15-0,84	0,63 $\pm$ 0,02	0,49 $\pm$ 0,04**	0,55 $\pm$ 0,03*	0,49 $\pm$ 0,06*
ЛДГ, ед./л (LDH, IFCC)	23-220	70,42 $\pm$ 3,83	94,68 $\pm$ 4,53***	86,77 $\pm$ 6,06*	73,73 $\pm$ 6,13

**Примечания.** \* P<0,05; \*\*P<0,01;\*\*\*P <0,001; (достоверность различий относительно контрольной группы)

Осложнения после оперативного вмешательства по коррекции грудного отдела позвоночного столба показали наличие определенных функциональных сдвигов морфологии эритроцитов собак на протяжении 27-30 суток и более после операции. Процент дискоцитов снизился ниже нижнего референсного значения на 5,39% ( $P < 0,001$ ) на 1-3 сутки после операции и приблизился к границам физиологической нормы на 9-11 сутки наблюдений. Картина повышенного уровня на 1-3 сутки отмечена по акантоцитам с возвращением в допустимые границы к 27-30 суткам. Особенности картины крови по шизоцитам характеризовалась повышенным уровнем на протяжении всего периода наблюдений после гнойного осложнения. Аномалии позвоночного столба приводят к преимущественно кифотическим угловым деформациям, обусловленным уменьшением продольного роста тел позвонков. Эти аномалии затрагивают только тело позвонка (за исключением смешанной деформации) и вызваны дефектом формирования или сегментации. Гипоплазия центра или аплазия приводит к вариабельной потере тела позвонка, также могут возникать двусторонние или односторонние дефекты (McMaster M.J., Singh H., 1999).

Односторонние дефекты тела позвонка могут привести к определенной степени сколиоза (кифосколиоз) (Westworth D.R., Sturges V.K., 2010). Другие формы имеют большую склонность к нестабильности, стенозу и кифозу со сколиозом или без него, о чем свидетельствует присущий им вентральный дефект. Дорсальное смещение сильно пораженного позвонка (аплазия или тяжелая гипоплазия тела позвонка), может вызвать локальное искривление и компрессию спинного мозга (De Ryske L., Saunders J.H., 2017).

Анализ динамики биохимических изменений в крови собак с осложнениями после операции позволяет заключить, что большинство показателей были достоверно выше здоровых животных, однако в пределах референсных значений. На 1-3 сутки после осложнений у собак поднимался уровень мочевины на 39,32% ( $P < 0,01$ ) выше контроля, что подтверждает интенсификацию распада белков в организме. К 27-30 суткам концентрация мочевины вернулась в допустимые

интервалы. Повышенная нагрузка на печень назначением антибиотиков привела к повышению уровня трансфераз, однако в допустимых пределах. Креатинин также повысился на 1-3 сутки на 21,05% в сравнении с контрольной группой и снизился до сопоставимых значений на 9-11 сутки послеоперационного ухода. Однако повышение креатинина происходило в допустимых интервалах. Подобная картина характеризует повышенную функциональную нагрузку на процессы почечной фильтрации и реабсорбции.

Триглицериды в крови собак с осложнениями снизились на 1-3 сутки на 22,22% ( $P < 0,01$ ) в сравнении со здоровыми животными и оставались на подобном уровне и на 27-30 сутки наблюдений. Динамика триглицеридов свидетельствует о повышенном их расходе, как важного запасного источника энергии, что подтверждается увеличением ЛДГ (на 34,45%;  $P < 0,001$ ) на 1-3 сутки в допустимых границах по сравнению с контролем.

#### **8.4. ДИНАМИКА ПОКАЗАТЕЛЕЙ ЛИКВОРА СОБАК, ПОРАЖЕННЫХ КИФОЗОМ, ПРИ КОРРЕКЦИИ ПОЗВОНОЧНОГО СТОЛБА ВИНТАМИ И КОСТНЫМ ЦЕМЕНТОМ, ИМЕЮЩИХ ОСЛОЖНЕНИЯ РАЗЛИЧНОГО ГЕНЕЗА (ГРУППА 6-1)**

Осложнения после хирургического лечения кифозов наблюдались нами у 19-ти собак. Исследование органолептических показателей ликвора животных с осложнениями после операции по коррекции кифотических деформаций показало, что все основные органолептические показатели были в пределах физиологической нормы, и мы не обнаруживали каких-либо изменений цвета, ксантохромии и прозрачности, также не отмечали наличия фибринозной пленки. Нами отмечена положительная реакция Панди и Нонне-Аппельта на 1-3 и 9-11 сутки, что отразилось и на количестве белка (табл. 8.4.1).

**Таблица 8.4.1. Общеклинические показатели ликвора собак пораженных кифозом с коррекцией позвоночного столба винтами с костным цементом и осложнениями различного генеза (группа б-1)**

Показатель	Референсные значения	Клинически здоровые собаки (n=3)	Сутки после операции		
			1-3 (n=9)	9-11 (n=6)	27-30 (n=6)
<b>органолептические свойства</b>					
Цвет	бесцветен	бесцветен	бесцветен	бесцветен	бесцветен
Ксантохромия	отр	отр	отр	отр	отр
Прозрачность	прозрачен	прозрачен	прозрачен	прозрачен	прозрачен
Фибринозная пленка	нет	нет	нет	нет	нет
<b>химические свойства</b>					
Реакция Панди	отр	отр	+	+	отр
Реакция Нонне-Аппельта	отр	отр	+	+	отр
Белок, г/л	до 0,30	0,17±0,04	0,49±0,15	0,48±0,15	0,29±0,05
Глюкоза, ммоль/л	2,5-3,8	2,70±0,40	2,08±0,36	2,05±0,51	2,86±0,54
Хлор, ммоль/л	120-130	125,02±6,94	121,55±8,28	124,64±7,90	123,24±6,06
pH	7,3-7,5	7,36±0,79	7,02±0,36	7,06±0,51	7,35±0,52
<b>ликворограмма</b>					
Цитоз, кл./мкл	до 6 кл./мкл	2,0±0,32	7,33±0,17***	6,17±0,17***	4,5±0,22***

**Примечание.** \* P<0,05; \*\*P<0,01;\*\*\*P <0,001 (в сравнении с контрольной группой)

Изучение динамики концентрации общего белка в ликворе у собак с осложнениями показало, что на 1-3 день послеоперационного наблюдения данный показатель был выше контрольной группы на 0,32 г/л с постепенной тенденцией к снижению на 9-11 сутки после операции и возвращением в границы физиологической нормы к 27-30 суткам. Послеоперационный контроль углеводного обмена по концентрации глюкозы показал, что ее уровень оставался в границах физиологической нормы и был отмечен незначительным снижением ее показателя в острый послеоперационный период. Концентрация хлора была на уровне контрольных животных на всем протяжении послеоперационного периода. Вместе с этим, после хирургического лечения кифоза собак наблюдали минимальное снижение pH ликвора в кислую сторону. Клиническое исследование

клеточного состава ликвора собак с осложнениями в послеоперационный период показало наличие плеоцитоза легкой степени. На 1-3 сутки плеоцитоз был в 3,7 раз больше ( $P < 0,001$ ), чем в контрольной группе и незначительно превышал референсные значения. На 9-11 сутки плеоцитоз снизился по сравнению с 1-3 сутками, однако был больше ( $P < 0,001$ ) контроля в 3 раза. На 27-30 сутки после осложнений цитоз вошел в референсные значения, однако был больше контрольных животных на 2,55 кл./мкл.

В мазке ликвора нами были обнаружены лимфоциты, нейтрофилы и моноциты. Данные клетки имели ровную динамику на протяжении всего периода наблюдений, их клеточный состав незначительно колебался и не проявлял какой-либо активности.

Таким образом, показаны особенности динамики плеоцитоза при регистрации послеоперационных осложнений хирургического лечения кифоза собак. Комплексный клинический контроль органолептических, химических и цитологических показателей ликвора у собак после осложнения лечения кифоза с применением винтов и цемента показал незначительные изменения в границах физиологической нормы. Отмечена положительная реакция Панди и Нонне-Аппельта. Возможно, что это реакция на нагрев цемента. В свою очередь, результаты лабораторных исследований показали, что у животных наблюдаются как функциональные сдвиги регенеративных процессов морфологии эритроцитов, так и длительный негативный эффект, сохраняющийся до 27-30 суток после операции. Но следует констатировать, что операция не затрагивает функциональные категории ликвора при качественно проведенной операции без воздействия на оболочки спинного мозга. Возникновение осложнений сопровождалось повышением уровня лейкоцитов и анемией, а также снижением дискоцитов с появлением в крови акантоцитов и шизоцитов.



### **8.5. ДИНАМИКА ПОКАЗАТЕЛЕЙ КРОВИ ПРИ ЛЕЧЕНИИ ИСКРИВЛЕНИЙ ГРУДНОГО ОТДЕЛА ПОЗВОНОЧНОГО СТОЛБА У СОБАК МЕТОДОМ ТРАНСПЕДИКУЛЯРНОЙ ФИКСАЦИИ (ГРУППА 6-3)**

Врожденные аномалии позвоночника, такие как переходные позвонки, позвонки-бабочки, полупозвонки и блоковые позвонки, часто регистрируются у собак. Они зачастую являются случайными находками, не имеющими клинического значения (Newitt A., German A.J. et al., 2008; Westworth D.R., Sturges B.K., 2010; Moissonnier P., Gossot P. et al., 2011). Иногда из-за давления на спинной мозг могут возникать такие симптомы, как атаксия тазовых конечностей, парезы, выпадение спинальных рефлексов, недержание мочи, атрофия тазовых мышц и атония тазовых конечностей (Aikawa T., Kanazono S. et al., 2007; Jeffery N.D., Smith P.M., et al., 2007), эти и другие проявления безусловно влияют на состав крови, зачастую указывая на анемию.

**Показатель крови.** Клинический анализ крови собак при оперативном исправлении кифоза характеризовался повышением уровня лейкоцитов на 12,83%, эритроцитов на 14,4% на 1-3 сутки после операции в сравнении с контрольной группой. Подобные клинические изменения крови подтверждают острые воспалительные процессы в организме собак и усиленное размножение условно-патогенной микрофлоры. При этом, влияние послеоперационных процессов при операциях на грудном отделе позвоночного столба влияет на структурную характеристику эритроцитов собак. Функциональные сдвиги регенеративных процессов морфологии эритроцитов носят длительный негативный эффект, который сохранялся до 27-30 суток после операции у собак (табл. 8.5.1).

В 1-3 сутки после операции наблюдалось некоторое снижение количества дискоцитов на 7,38% ( $P < 0,001$ ) по сравнению с контролем, но уже на 12-15 сутки значение выросло на 8,72% по сравнению с 1-3 сутками. Другие морфологические варианты эритроцитов по-разному изменялись в 1-3 сутки в сравнении с

контрольными животными: число акантоцитов снизилось (на 12,27%), появились такие формы как шизоциты.

**Таблица 8.5.1. Показатели крови собак при кифозе с транспедикулярной фиксацией (группа 6-3; n=15)**

Показатель	Референсные значения	Контрольная группа (собаки на первичном приеме)	Сутки после операции		
			1-3	12-15	27-30
WBC, $\times 10^9/\text{л}$	6,0-16,8	12,7 $\pm$ 1,23	14,33 $\pm$ 1,43	12,92 $\pm$ 1,07	11,82 $\pm$ 0,58
RBC, $\times 10^{12}/\text{л}$	5,2-8,7	5,0 $\pm$ 0,55	5,72 $\pm$ 0,52	5,81 $\pm$ 0,49	6,13 $\pm$ 0,40
НВ, г/л	120,2-182,1	135,6 $\pm$ 12,16	132,4 $\pm$ 6,27	135,8 $\pm$ 11,13	155,4 $\pm$ 4,95
НСТ, %	36,9-57,1	36,8 $\pm$ 1,42	40,9 $\pm$ 3,09	40,87 $\pm$ 2,41	45,98 $\pm$ 2,80**
Дискоциты, %	85,3-96,2	95,8 $\pm$ 0,13	88,73 $\pm$ 1,35 ***	96,47 $\pm$ 0,42	96,67 $\pm$ 0,44
Шизоциты, %	0	0	3,07 $\pm$ 0,49	0,21 $\pm$ 0,18	2,93 $\pm$ 0,35
Акантоциты, %	0-5	2,2 $\pm$ 0,13	1,93 $\pm$ 0,21	1,27 $\pm$ 0,12***	0,2 $\pm$ 0,20***
Прочие формы эритроцитов до 100%	0	2,6 $\pm$ 0,16	6,27 $\pm$ 0,62***	2,07 $\pm$ 0,21	0,2 $\pm$ 0,20***
<b>Биохимические показатели</b>					
АСТ (GOT), ед./л	8-42	38,62 $\pm$ 2,97	34,05 $\pm$ 1,88	34,60 $\pm$ 2,32	33,82 $\pm$ 2,39
АЛТ (GPT), ед./л	10-58	46,71 $\pm$ 5,63	42,78 $\pm$ 2,15	43,39 $\pm$ 1,71	41,93 $\pm$ 2,16*
Общий белок, г/л (Prot, total)	старше 6 мес: 55-75 (до 6 мес: 44- 56)	70,14 $\pm$ 4,51	70,96 $\pm$ 5,83	68,15 $\pm$ 5,28	72,89 $\pm$ 6,50
Альбумин, г/л (Alb)	25-39	26,53 $\pm$ 2,81	26,2 $\pm$ 1,98	27,0 $\pm$ 1,21	25,8 $\pm$ 1,07
Мочевина, ммоль/л (Urea)	3,5-,2	7,35 $\pm$ 0,13	6,59 $\pm$ 0,34*	6,38 $\pm$ 0,38	5,82 $\pm$ 0,55*
Креатинин, мкмоль/л (Creat)	26-130 для щенков до 4-12 мес – 30-80	45,22 $\pm$ 4,67	43,96 $\pm$ 2,92	33,95 $\pm$ 3,12	37,97 $\pm$ 2,32
Триглицериды, ммоль/л	0,15-0,84	0,63 $\pm$ 0,02	0,28 $\pm$ 0,02 ***	0,29 $\pm$ 0,02 ***	0,26 $\pm$ 0,03 ***
ЛДГ, Ед/л (LDH, IFCC)	23-220	70,42 $\pm$ 3,83	126,33 $\pm$ 10,7 ***	129,49 $\pm$ 5,35 ***	125,27 $\pm$ 10,3 ***

**Примечание.** \*  $P < 0,05$ ; \*\*  $P < 0,01$ ; \*\*\*  $P < 0,001$  (достоверность различий относительно контрольной группы).

Изучение биохимических изменений в крови собак после оперативного лечения кифоза продемонстрировало, что большинство показателей находились в

пределах физиологических норм как на 1-3 сутки, так и на 27-30 сутки после операции при выраженных изменениях морфологического состава крови. Отчетливо видны адаптационные изменения печени, почек и поджелудочной железы под влиянием послеоперационных процессов. Количественный показатель креатинина снизился на 27-30 сутки на 16,03% по сравнению с контролем, а мочевины была ниже контрольной группы на 20,82% в пределах физиологической нормы.

Корреляционный и дисперсионный анализы показали, что степень влияния (корреляция) способа хирургической коррекции кифоза достоверно влияет на ряд показателей клинического анализа крови: количество лейкоцитов – 78,4% ( $P < 0,01$ ), количество эритроцитов – 82,3% ( $P < 0,01$ ), уровень гемоглобина – 87,2% ( $P < 0,05$ ), гематокрит – 94,7% ( $P < 0,001$ ), количество дискоцитов – 49,3% ( $P < 0,05$ ); в то же время корреляция (степень влияния) отсутствует с относительным количеством акантоцитов, шизоцитов и ПФЭ. Что подтверждает наше предположение о превосходстве метода с выполнением трансторакального доступа и применением транспедикулярных балок.

#### **8.6. ДИНАМИКА ПОКАЗАТЕЛЕЙ КРОВИ СОБАК ПРИ КИФОЗЕ, ПРООПЕРИРОВАННЫХ МЕТОДОМ ТРАСПЕДИКУЛЯРНОЙ ФИКСАЦИИ, В ПОСТОПЕРАЦИОННЫЙ ПЕРИОД С ОСЛОЖНЕНИЯМИ РАЗЛИЧНОГО ГЕНЕЗА (ГРУППА 6-3)**

Осложнения, возникающие в послеоперационный период, связаны со степенью тяжести процесса, длительностью времени, затраченного на операцию. В этой связи, строгий клинический и инструментальный диагноз – неукоснительная составляющая операции. Так, врожденные пороки развития позвонков могут возникать изолированно или быть множественными у одной особи. Диагноз многих простых деформаций позвонков может быть легко поставлен с помощью скрининговых обзорных рентгенограмм позвоночника в ортогональных проекциях, также необходимы КТ или МРТ (Westworth D.R.,

Sturges В.К., 2010). Использование КТ, особенно с трехмерной реконструкцией, может более четко определить степень порока развития кости при сложных или множественных пороках развития (Kawakami N., Tsuji T. et al., 2009). R. Gutierrez-Quintana, J. Guevar et al. (2014) классифицировали врожденные пороки развития позвонков на категории на основе их рентгенологических проявлений. Первая классификационная категория включает нарушение сегментации позвонков, при котором части соседних позвоночных элементов не разделяются (блокировка позвонка или перекладины). Вторая категория состоит из нарушений формирования позвонков, при которых отсутствует часть позвоночного элемента (полупозвонок, клиновидный позвонок или позвонок-бабочка). D.R. Westworth, В.К. Sturges (2010) классифицировали врожденные аномалии позвонков в зависимости от периода по существу, а именно эмбриональному (позвонок-бабочка, истинный полупозвонок, медиолатеральный клиновидный позвонок, переходный позвонок) или плодному (блоковый позвонок, дорсовентральный полу-/клиновидный позвонок, врожденный стеноз, гипоплазия суставного отростка).

Воспалительные явления на 1-3 сутки после оперативного исправления кифоза собак сопровождались повышением уровня лейкоцитов в 1,64 раз выше верхней границы физиологической нормы. Количество эритроцитов, гемоглобина снижались ниже нижней границы референсных показателей на 27,31%, на 16,52% ( $P < 0,05$ ) соответственно, что свидетельствует о нарастающем снижении оксигенации тканей и наличию тканевой гипоксии. Подобные изменения требуют применения железосодержащих препаратов и фармакологической стимуляции эритропоэза (табл. 8.6.1).

Осложнения после оперативного вмешательства по коррекции грудного отдела позвоночного столба показали наличие определенных функциональных сдвигов морфологии эритроцитов собак на протяжении 27-30 суток и более после операции. Процент дискоцитов снизился по отношению к контролю на 10,75%

( $P<0,01$ ) на 1-3 сутки после операции и вернулся в границы физиологической нормы уже на 9-11 сутки наблюдений.

**Таблица 8.6.1. Показатели крови собак при кифозе с транспедикулярной фиксацией и наличием осложнений (группа 6-3)**

Показатель	Референсные значения	Контрольная группа (собаки на первичном приеме)	Сутки после операции		
			1-3 (n=7)	9-11 (n=4)	27-30 (n=4)
WBC, $\times 10^9/\text{л}$	6,0-16,8	12,7 $\pm$ 1,23	16,41 $\pm$ 2,24	9,48 $\pm$ 1,84	7,25 $\pm$ 1,68*
RBC, $\times 10^{12}/\text{л}$	5,2-8,7	5,0 $\pm$ 0,55	3,78 $\pm$ 0,64	4,70 $\pm$ 1,29	5,29 $\pm$ 1,35
НВ, г/л	120,2-182,1	135,6 $\pm$ 12,16	100,34 $\pm$ 10,9*	109,79 $\pm$ 20,33	123,11 $\pm$ 7,89
НСТ, %	36,9-57,1	36,8 $\pm$ 1,42	31,53 $\pm$ 4,35	32,60 $\pm$ 3,91	36,19 $\pm$ 4,10
Дискоциты, %	85,3-96,2	95,8 $\pm$ 0,13	85,5 $\pm$ 3,09**	94,0 $\pm$ 2,45	96,7 $\pm$ 1,25
Шизоциты, %	0	0	4,0 $\pm$ 0,69	1,75 $\pm$ 0,25	0,25 $\pm$ 0,18
Акантоциты, %	0-5	2,2 $\pm$ 0,13	3,14 $\pm$ 0,46	1,75 $\pm$ 0,25	1,25 $\pm$ 0,25**
Прочие формы эритроцитов до 100%	0	2,6 $\pm$ 0,16	7,29 $\pm$ 0,89***	2,5 $\pm$ 0,29	1,5 $\pm$ 0,29**
<b>Биохимические показатели</b>					
АСТ (GOT), Ед/л	8-42	38,62 $\pm$ 2,97	46,04 $\pm$ 4,35	46,68 $\pm$ 8,15	47,21 $\pm$ 4,04
АЛТ (GPT), Ед/л	10-58	46,71 $\pm$ 5,63	65,07 $\pm$ 2,15**	66,37 $\pm$ 8,27	67,31 $\pm$ 8,09
Общий белок, г/л (Prot, total)	старше 6 мес: 55-75 (до 6 мес: 44-56)	70,14 $\pm$ 4,51	50,51 $\pm$ 6,52*	55,53 $\pm$ 8,08	61,32 $\pm$ 4,07
Альбумин, г/л (Alb)	25-39	26,53 $\pm$ 2,81	20,36 $\pm$ 2,35	24,18 $\pm$ 4,17	27,19 $\pm$ 4,04
Мочевина, ммоль/л (Urea)	3,5-9,2	7,35 $\pm$ 0,13	12,43 $\pm$ 1,30***	10,50 $\pm$ 0,92**	9,09 $\pm$ 0,85
Креатинин, мкмоль/л (Creat)	26-130 для щенков до 4-12 мес – 30-80	45,22 $\pm$ 4,67	70,33 $\pm$ 4,33***	60,49 $\pm$ 3,94*	50,51 $\pm$ 3,98
Триглицериды, ммоль/л	0,15-0,84	0,63 $\pm$ 0,02	0,33 $\pm$ 0,06***	0,43 $\pm$ 0,14	0,79 $\pm$ 0,12
ЛДГ, Ед/л (LDH, IFCC)	23-220	70,42 $\pm$ 3,83	95,60 $\pm$ 6,53**	83,44 $\pm$ 7,91	77,48 $\pm$ 3,99

**Примечание.** \*  $P<0,05$ ; \*\*  $P<0,01$ ; \*\*\*  $P<0,001$  (достоверность различий относительно контрольной группы). Эритроциты представлены выборочно.

На 1-3 сутки наблюдалось незначительное увеличение акантоцитов с максимальным снижением к 27-30 суткам на 43,18% ( $P<0,01$ ) в сравнении с

контролем. Особенности картины крови по шизоцитам характеризовались появлением на 1-3 сутки после гнойного осложнения и снижением к 27-30 суткам на 93,75% по сравнению с животными в 1-3 сутки после операции.

Анализ динамики биохимических изменений в крови собак с осложнениями после операции позволяет заключить, что большинство показателей были достоверно выше здоровых животных, однако в пределах референсных значений. На 1-3 сутки после осложнений у собак поднимался уровень мочевины на 69,12% ( $P < 0,001$ ) выше контроля, что подтверждает интенсификацию распада белков в организме. Креатинин также повысился на 1-3 сутки на 55,53% ( $P < 0,001$ ) в сравнении с контрольной группой, на 27-30 сутки послеоперационного ухода продолжал оставаться выше контроля. Повышение креатинина характеризует повышенную функциональную нагрузку на процессы почечной фильтрации и реабсорбции. Триглицериды в крови собак с осложнениями снизились на 1-3 сутки на 47,62% ( $P < 0,001$ ) в сравнении со здоровыми животными и оставались на подобном уровне и на 27-30 сутки наблюдений. Подобная динамика триглицеридов подтверждается увеличением ЛДГ (на 35,76%) на 1-3 сутки в допустимых границах по сравнению с контролем. Количество альбуминов снизилось на 23,26% на 1-3 сутки в сравнении со здоровыми животными, а на 27-30 сутки повысилось до сопоставимого уровня контрольной группы.

#### **8.7. Динамика показателей ликвора собак с кифозом при использовании метода транспедикулярной фиксации позвоночного столба с наличием осложнений (группа 6-3)**

Хирургическая коррекция кифоза не выявила органолептических изменений. Химический состав ликвора собак с послеоперационными осложнениями характеризовался отрицательными реакциями на наличие белка Панди и Нонне-Аппельта. При развитии осложнений у собак опытной группы на 1-3 день после хирургического лечения уровень общего белка в ликворе был выше контрольной группы и находился в пределах от 0,33 до 0,37 г/л на

протяжении 15 суток. Увеличивалась концентрация глюкозы и концентрация хлора в ликворе собак. Динамика концентрации водородных ионов характеризовалась снижением рН на 1-3 сутки, в дальнейшем мы отмечали подъем концентрации ионов водорода ( $P < 0,001$ ) (табл. 8.7.1).

Осложнения, связанные с операцией при кифозе, сопровождались динамическими сдвигами в рамках референсных значений. Так на 1-3 сутки количество ядросодержащих клеток составило  $5,50 \pm 0,22$  кл./мкл, позднее –  $5,17 \pm 0,17$  кл./мкл. Динамика количественного состава клеток крови, инфильтрированных в спинномозговую жидкость, продолжала оставаться на протяжении всего периода наблюдений на достаточно высоком уровне.

**Таблица 8.7.1. Общеклинические показатели ликвора собак с трансторакальной фиксацией при кифозе, имеющих осложнения (группа 6-3)**

Показатель	Референсные значения	Клинически здоровые собаки (n=3)	Сутки после операции		
			1-3 (n=6)	9-11 (n=6)	27-30 (n=6)
<b>органолептические свойства</b>					
Цвет	бесцветен	бесцветен	бесцветен	бесцветен	бесцветен
Ксантохромия	отр	отр	отр	отр	отр
Прозрачность	прозрачен	прозрачен	прозрачен	прозрачен	прозрачен
Фибринозная пленка	нет	нет	нет	нет	нет
<b>химические свойства</b>					
Реакция Панди	отр	отр	отр	отр	отр
Реакция Нонне-Аппельта	отр	отр	отр	отр	отр
Белок, г/л	до 0,30	$0,17 \pm 0,04$	$0,37 \pm 0,15$	$0,33 \pm 0,08$	$0,25 \pm 0,02$
Глюкоза, ммоль/л	2,5-3,8	$2,70 \pm 0,40$	$2,02 \pm 0,26$	$2,63 \pm 0,19$	$2,86 \pm 0,13$
Хлор, ммоль/л	120-130	$125,02 \pm 6,94$	$131,27 \pm 10,91$	$128,82 \pm 6,97$	$128,63 \pm 6,74$
рН	7,3-7,5	$7,36 \pm 0,79$	$7,18 \pm 0,84$	$7,26 \pm 0,82$	$7,38 \pm 0,5$
<b>ликворограмма</b>					
Цитоз, кл./мкл	до 6 кл./мкл	$2,0 \pm 0,32$	$5,50 \pm 0,22$	$5,17 \pm 0,17$	$1,50 \pm 0,22$

**Примечание.** \*  $P < 0,05$ ; \*\*  $P < 0,01$ ; \*\*\*  $P < 0,001$  (в сравнении с контрольной группой)

Таким образом, послеоперационные осложнения при транспедикулярной стабилизации кифоза у собак сопровождается незначительным плеоцитозом, особенно проявляющимся на протяжении всего периода наблюдений. Лабораторные исследования крови показывают изменения в диапазоне референсных значений, и только у собак с осложнениями наблюдались превышение значений таких показателей как лейкоциты, появление легкой анемии и патологических форм эритроцитов, которые, однако, входили в диапазон физиологических показателей уже на 9-11 сутки после операции.



## **Глава 9. ХАРАКТЕРИСТИКА КЛИНИЧЕСКОГО КОНТРОЛЯ ПОКАЗАТЕЛЕЙ ПРИ КОРРЕКЦИИ ПОЯСНИЧНО-КРЕСТЦОВОГО СТЕНОЗА**

### **9.1. РЕЗУЛЬТАТ ХИРУРГИЧЕСКОГО ЛЕЧЕНИЯ СОБАК С ПОЯСНИЧНО-КРЕСТЦОВЫМ СТЕНОЗОМ**

Статистика проведения операций и установленных осложнений при стабилизации позвоночного столба у собак, пораженных дегенеративным пояснично-крестцовым стенозом, выявила, что количество осложнений в группе 7 (30 собак) при использовании дорсальной ламинэктомии с фиксацией позвонков винтами и цементом составило 18 (60%) животных, у которых была выявлена клиническая составляющая и наличие причинно-следственных связей, которые продемонстрировали развитие осложнений у одного и того же животного, проявляющаяся целым каскадом клинических проявлений (табл. 9.1.1). Нами отмечены: болевой синдром в 30% случаев, абсцесс/инфицирование операционной раны в 20% случаев. Перелом цемента в 16,6%, а также другие осложнения (рис. 9.1.1-9.1.3). Вторичные осложнения возникали на фоне неврологического дефицита и недостаточного опорожнения мочевого пузыря. Выявлен некроз мочевого пузыря после операции у 2-х собак, что составило 6,7%, а также непроизвольное мочеиспускание в 13,3% случаев. Как показано в табл. 9.1.1, количество собак в группе 8, которым после ламинэктомии была выполнена фиксация позвонков транспедикулярными фиксаторами в послеоперационный период протекал без осложнений у 80%. При изучении видов осложнений у пациентов, их количество было значительно ниже и составило 9 (20%) особей.

Исследование показало полное восстановление после описанных осложнений у 17,7%. В 20% вынуждены были удалить металлоконструкции в связи с некупируемым бактериальным процессом в послеоперационной области, болевой синдром отмечен у 2,2%. Следует отметить, что деформация балки возникла у 2-х пациентов, что составило 4,4%. Нестабильность имплантов была у 4,4%, а непроизвольное

мочеиспускание – у 2,2%. Реоперацию проводили у 4-х собак по причине деформации балки и/или нестабильности импланта.

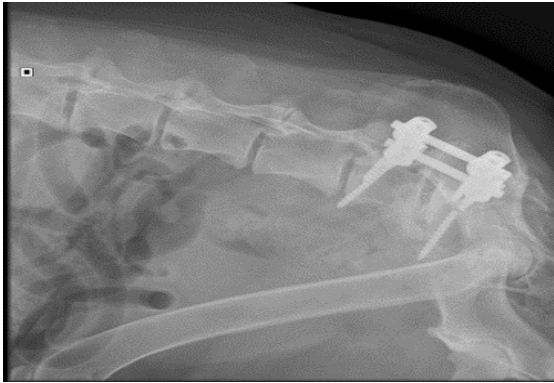
**Таблица 9.1.1. Статистика проведения операций и установленных осложнений при стабилизации позвоночного столба, пораженного дегенеративным пояснично-крестцовым стенозом, у собак (n=75)**

Показатели	Группа 7 Стабилизация винтами и костным цементом		Группа 8 Транспедикулярная стабилизация	
	Абс. кол-во животных	% от общего кол-ва операций	Абс. кол-во животных	% от общего кол-ва операций
Общее количество операций у животных	30	100	45	100
Количество собак без осложнений	12	40,0	36	80,0
Количество собак с осложнениями:	18	60,0	9	20
Из них: повторяющиеся осложнения	10	33,33	5	11,1
Полное восстановление после осложнений	12	40,0	8	17,7
Болевой синдром	9	30,0	1	2,2
Абсцесс/инфицирование имплантов	6	20,0	-	-
Изгибание балки	-	-	2	4,4
Перелом цемента	5	16,7	-	-
Перелом/нестабильность имплантов	3	10,0	2	4,4
Свищи	4	13,3	-	-
Некроз мочевого пузыря после операции	2	6,7	-	-
Непроизвольное мочеиспускание	4	13,3	1	2,2
Реоперация	5	16,7	4	8,8

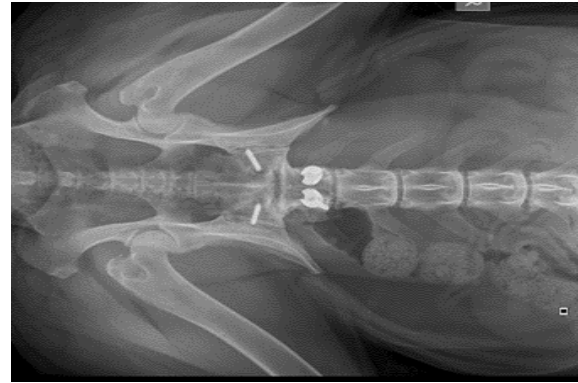
**Примечание.** Патологические изменения (осложнения) повторяются и набираются у одних и тех же животных.

Следует отметить, что дорсальная ляминоэктомия и стабилизация L7-S1 винтами в сочетании с костным цементом в качестве стабильного фиксатора является технически более сложной операцией, при которой возникает проблема адекватного ушивания мышц и невозможности создания мышечного каркаса над цементным фиксатором. В нашем исследовании достаточно часто мышцы не сшивали, а швы сразу накладывались на подкожно-жировую клетчатку и потом на кожу. В таких

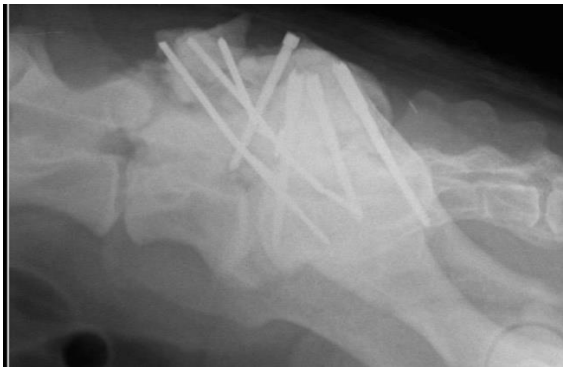случаях в значительной мере повышался риск септических осложнений. В 7-ой группе животных (с костным цементом) 3-я степень неврологического дефицита была у 36,7% собак, 2-я у 26,6% собак, 1-я у 13,3%. Во второй группе собакам в 58,6% случаев была поставлена 3-я степень неврологического дефицита, в 19,5% – 2-я степень, в 12,2 % собак – 1-я степень (табл. 9.1.2).



**Рис. 9.1.1.** Рентгенограмма пояснично-крестцового сегмента в латеро-латеральной проекции через 8 мес. после стабилизации пояснично-крестцового отдела. Перелом каудальных винтов



**Рис. 9.1.2.** Рентгенограмма пояснично-крестцового сегмента в дорсо-вентральной проекции через 8 мес. после стабилизации пояснично-крестцового отдела. Проведено удаление винтов и балок



**Рис. 9.1.3.** Рентгенограмма пояснично-крестцового сегмента в латеро-латеральной проекции. Нестабильность металлоконструкции через 3 мес. после стабилизации винтом и костным цементом

Статистический анализ выявил, что при стабилизации винтами и костным цементом на 12-15 сутки после операции в 36,7% наблюдалось полное выздоровление, у 26,7% собак была 1-я степень неврологического дефицита, у 16,7% собак – 2-я степень. Через 6 мес. выздоровели 70% животных. У собак, которым проводили операцию методом транспедикулярной стабилизации, на 12-15 сутки выздоровление наблюдалось в 62,2% случаев. 1-я степень была

назначена у 13,3% собак, 2-я у 15,6% собак. Через 6 мес. после операции у всех животных наблюдалось полное выздоровление.

**Таблица 9.1.2. Контроль степени неврологического дефицита у животных, прооперированных различными способами собак при пояснично-крестцовом синдроме**

Степень неврологического дефицита		Кол-во животных до операции (n=75)		Динамика восстановления прооперированных животных							
				7-9 сутки		12-15 суток		27-30 суток		6 мес.	
Абс.	%	Абс.	%	Абс.	%	Абс.	%	Абс.	%	Абс.	%
<b>Стабилизация винтами и костным цементом (n=30)</b>											
<b>0</b>		0	-	1,0±0,11	3,3	11,0±0,1	36,7	22,0±0,27	73,3	21,0±0,27	70
<b>1</b>		4	13,3	12±0,11	40	8±0,1	26,7	4±0,27	13,3	2±0,27	6,7
<b>2</b>		8	26,7	8±0,11	26,7	5±0,1	16,7	3±0,27	10	3±0,27	10
<b>3</b>		11	36,7	6±0,11	20	4±0,1	13,3	0	-	0	-
<b>4</b>		7	23,3	3±0,11	10	2±0,1	6,7	1±0,27	3,3	4±0,27	13,3
<b>Транспедикулярная стабилизация (n=45)</b>											
<b>0</b>		0	-	6±0,1*	13,3	28±0,24*	62,2	40±0,26*	88,9	45	100
<b>1</b>		6	13,3	8±0,1*	17,8	6±0,24	13,3	3±0,26	6,7	0	-
<b>2</b>		9	20	12±0,1	26,7	7±0,24	15,6	2±0,26	4,4	0	-
<b>3</b>		25	55,6	15±0,1*	33,3	3±0,24	6,7	0	-	0	-
<b>4</b>		5	11,1	4±0,1	8,9	1±0,24	2,2	0	-	0	-

**Примечание.** Степень неврологического дефицита определяли по методу Platt S., Garosi L. (2013). 0 – норма; 5 степень – не операбельна.

\* – P<0,05; \*\* – P<0,01; \*\*\* – P<0,001 сравнение степеней неврологического дефицита разных хирургических техник.

Сравнение двух хирургических техник методикой корреляционного анализа по Пирсону свидетельствует о том, что при ухудшении степени осложнений после операции увеличивается и количество голов с патологиями в обеих группах, так как коэффициент корреляции по количеству голов 0,52, а по относительному количеству голов 0,59. Поэтому сделать заключение о превосходстве той или иной хирургической техники можно только на основании анализа динамики осложнений по отдельным дням в процессе постоперационного лечения и ухода. Статистический анализ динамики неврологического дефицита после первой и второй хирургических техник показал, что по нулевой степени, то есть по выздоровевшим животным без осложнений, на 7-9 сутки применение винтов и цемента уступает транспедикулярной стабилизации на 10% или на 5 голов

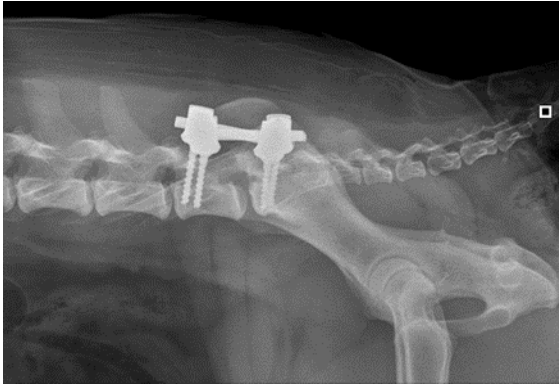
( $P < 0,05$ ). Однако первая степень неврологического дефицита была больше на 22,2% ( $P < 0,05$ ) после применения винтов и цемента, что лучше характеризует технику транспедикулярной стабилизации. Вторая степень неврологического дефицита не отличалась у обеих хирургических техник. В то время как третья степень неврологического дефицита чаще регистрировалась после применения транспедикулярной стабилизации на 13,3% или на 6 голов ( $P < 0,05$ ), что лучше характеризует технику применения винтов и цемента. Четвертая степень неврологического дефицита чаще встречалась после применения винтов и цемента на 1,1%, что несколько лучше характеризует хирургическую технику с применением транспедикулярной стабилизации. При этом коэффициент корреляции по Пирсону на 7-9 сутки степени неврологического дефицита с динамикой восстановления животных после операции разными способами был близок к нулевым значениям.

Коэффициент корреляции по Пирсону на 12-15 сутки степени неврологического дефицита с динамикой восстановления животных после операции разными способами составил по абсолютному количеству голов минус 0,76 ( $P < 0,05$ ), а по относительному количеству голов минус 0,83 ( $P < 0,01$ ), это статистически подтверждает высокую взаимосвязь применяемой хирургической техники с выздоровлением собак на 12-15 сутки. При этом по нулевой степени неврологического дефицита, то есть по выздоровевшим животным, на 12-15 сутки применение винтов и цемента уступало технике транспедикулярной стабилизации на 25,5% ( $P < 0,05$ ) по количеству здоровых собак без осложнений. При этом первая, вторая, третья и четвертая степени осложнений после операции были несколько выше у техники с винтами и цементом на 13,4%, на 1,1%, на 6,6% и на 4,5 % соответственно в сравнении с техникой транспедикулярной стабилизации. Это делает более предпочтительной технику с применением транспедикулярной стабилизации к 12-15 суткам после оперативного вмешательства.

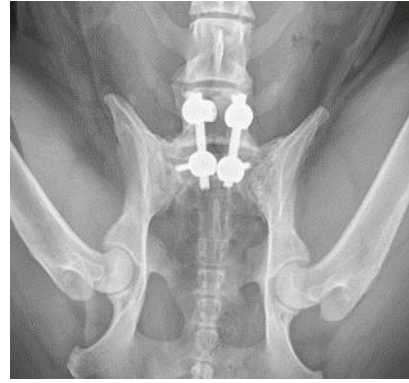Анализ влияния техники оперативного вмешательства на выздоровление животных на 27-30 сутки после операции указывает на превосходство

применения транспедикулярной стабилизации, так как выздоровевших животных (нулевая степень неврологического дефицита) было на 15,6% ( $P<0,05$ ) больше в сравнении с применением винтов и цемента. Количество животных с первой степенью неврологического дефицита было большим после применения техники с винтами и цементом на 6,6%, что характеризует технику транспедикулярной стабилизации как более предпочтительную. Вторая степень неврологического дефицита наблюдалась чаще после применения техники с винтами и цементом на 5,6% случаев, что опять лучше характеризует технику транспедикулярной стабилизации. Третья и четвертая степени патологии не наблюдались после применения хирургической техники транспедикулярной стабилизации. В то время как после использования винтов и цемента было одно животное с четвертой степенью осложнений. На этом фоне коэффициент корреляции на 27-30 сутки хирургической техники и степени неврологического дефицита был выше среднего по относительному количеству голов минус 0,77 ( $P<0,01$ ) и абсолютному количеству голов минус 0,73 ( $P<0,05$ ); это означает, что при увеличении степени неврологического дефицита уменьшается количество животных после использования обеих хирургических техник. Однако сам характер динамики уменьшения количества голов с патологиями по степеням осложнений позволяет рекомендовать технику транспедикулярной стабилизации, как более предпочтительную.

Влияние техники оперативного вмешательства на выздоровление животных на 6 месяц после операции прямо указывает на превосходство применения техники транспедикулярной стабилизации, так как полностью здоровых животных (нулевая степень неврологического дефицита) было на 30% больше в сравнении с применением винтов и цемента, при этом осложнения не наблюдались (рис. 9.1.4-9.1.5).



**Рис. 9.1.4.** Рентгенограмма пояснично-крестцового сегмента в латеро-латеральной проекции. 6 мес. после стабилизации пояснично-крестцового отдела. Конструкция стабильна



**Рис. 9.1.5.** Рентгенограмма пояснично-крестцового сегмента. Вентродорсальная проекция. 6 мес. после операции. Конструкция стабильна

После применения техники с винтами и цементом наблюдали первую, вторую и четвертую степени осложнений. Анализ характера динамики уменьшения количества голов с осложнениями позволяет заключить, что применение хирургической техники транспедикулярной стабилизации является более предпочтительной в практической работе ветеринарного врача на фоне того, что на 6-й месяц все животные полностью выздоровели.

**Таблица 9.1.3.** Ранние и отдаленные постоперационные осложнения

Симптом	Осложнения	
	Ранний послеоперационный период (до 30 суток)	Отдаленные результаты (30 суток и более)
Болевой синдром	8	2
Инфицирование имплантов, свищи	3	7
Изгибание балки, перелом винта	-	7
Перелом цемента	-	5
Реоперация	3	6

Статистический анализ выявил, что при стабилизации винтами и костным цементом на 12-15 сутки после операции в 36,7% наблюдалось полное выздоровление, у 26,7% собак была 1-я степень неврологического дефицита, у 16,7% собак – 2-я степень. Через 6 мес. после операции по данной методике выздоровели 70% животных. Наиболее распространенным осложнением являлась нестабильность

конструкции/перелом винта (18%). У собак из группы 8, которым проводили операцию путем установки транспедикулярного фиксатора, на 12-15 сутки выздоровление наблюдались в 62,2% случаев. 1-я степень неврологических расстройств была установлена у 13,3% собак, 2-я у 15,6% собак. Через 6 мес. после операции у всех животных наблюдалось полное выздоровление.

Отдаленные послеоперационные осложнения чаще отмечены у собак после фиксации винтами и костным цементом (табл. 9.1.3). Постоянная нагрузка в этой области провоцировала перелом винтов или костного цемента. Ревизионные операции технически после использования цемента гораздо сложнее и опаснее.

В 37% при переломе цемента или винта в 7-й группе не удалось полностью удалить костный цемент, что впоследствии привело к развитию бактериальной инфекции, которую купировали антибиотикотерапией широкого спектра действия. Отдаленные результаты у собак с транспедикулярной фиксацией также включали в себя перелом винтов или изгибание балок. При этом замена винта и/или балки технически гораздо проще и безопаснее.

## **9.2. ДИНАМИКА ПОКАЗАТЕЛЕЙ КРОВИ СОБАК С ДЕГЕНЕРАТИВНЫМ ПОЯСНИЧНО-КРЕСТЦОВЫМ СТЕНОЗОМ ПРИ ИСПОЛЬЗОВАНИИ МЕТОДА ДОРСАЛЬНОЙ (ГЕМИ) ЛЯМИНЭКТОМИИ И ФИКСАЦИИ ПОЗВОНКОВ ВИНТАМИ И КОСТНЫМ ЦЕМЕНТОМ (ГРУППА 7)**

**Общеклинические показатели крови.** Послеоперационные регенеративные сдвиги в области пояснично-крестцовых операций сопровождались функциональными изменениями крови в пределах физиологических границ. Повышение уровня лейкоцитов отмечали на 1-3 сутки на 18,43% после операции в сравнении с контрольной группой. Количество эритроцитов в опытной группе было близким к верхней границе физиологической нормы и больше контрольной группы на 19,27%, что диктует необходимость системного контроля уровня эритроцитов и гемоглобина в послеоперационный период (табл. 9.2.1).



К 27-30 суткам в сравнении с контрольными животными отмечено повышение гемоглобина (на 5,23%), что можно считать положительным звеном в улучшении оксигенации тканей и органов организма собак в целом с послеоперационными процессами и будет способствовать лучшему заживлению операционных ран.

**Таблица 9.2.1. Показатели крови собак с дегенеративным пояснично-крестцовым стенозом в постоперационный период при использовании метода дорсальной ламинэктомии и фиксации позвонков L7-S1 винтами и костным цементом (группа 7; n=15)**

Показатель	Референсные значения	Контрольная группа (собаки на первичном приеме)	Сутки после операции		
			1-3	12-15	27-30
WBC, $\times 10^9$ /л	6,0-16,8	12,1 $\pm$ 1,12	14,33 $\pm$ 0,80	14,38 $\pm$ 0,96	11,76 $\pm$ 1,03
RBC, $\times 10^{12}$ /л	5,2-8,7	5,5 $\pm$ 0,56	6,56 $\pm$ 0,46	6,82 $\pm$ 0,59	6,46 $\pm$ 0,53
НВ, г/л	120,2-182,1	147,5 $\pm$ 11,07	135,88 $\pm$ 10,97	140,20 $\pm$ 8,5	155,21 $\pm$ 10,6
НСТ, %	36,9-57,1	42,7 $\pm$ 1,48	40,56 $\pm$ 3,54	38,28 $\pm$ 2,39	46,17 $\pm$ 3,47
Дискоциты, %	85,3-96,2	95,8 $\pm$ 0,13	94,3 $\pm$ 0,60	97,27 $\pm$ 0,43**	95,2 $\pm$ 0,50
Шизоциты, %	0	0	3,5 $\pm$ 0,48	0,2 $\pm$ 0,18	2,93 $\pm$ 0,36
Акантоциты, %	0-5	2,2 $\pm$ 0,13	1,53 $\pm$ 0,24*	1,33 $\pm$ 0,16***	1,07 $\pm$ 0,12***
Прочие формы эритроцитов до 100%	0	2,0 $\pm$ 0,21	0,67 $\pm$ 0,21***	1,2 $\pm$ 0,11**	0,8 $\pm$ 0,17***
<b>Биохимические показатели</b>					
АСТ (GOT), Ед/л	8-42	29,41 $\pm$ 2,17	26,2 $\pm$ 2,21	27,0 $\pm$ 2,29	29,2 $\pm$ 2,39
АЛТ (GPT), Ед/л	10-58	40,74 $\pm$ 6,75	36,87 $\pm$ 2,53	36,12 $\pm$ 2,90	33,61 $\pm$ 2,36**
Общий белок, г/л (Prot, total)	старше 6 мес: 55-75 (до 6 мес: 44-56)	76,84 $\pm$ 5,03	65,76 $\pm$ 3,74	72,87 $\pm$ 2,19	75,90 $\pm$ 4,09
Альбумин, г/л (Alb)	25-39	25,43 $\pm$ 2,30	24,96 $\pm$ 2,03	25,14 $\pm$ 1,83	26,23 $\pm$ 2,04
Мочевина, ммоль/л (Urea)	3,5-9,2	5,04 $\pm$ 0,16	5,76 $\pm$ 0,53	5,48 $\pm$ 0,54	5,84 $\pm$ 0,44
Креатинин, мкмоль/л (Creat)	26-130 для щенков до 4-12 мес – 30-80	49,72 $\pm$ 8,78	33,92 $\pm$ 3,86	47,90 $\pm$ 3,37	44,17 $\pm$ 3,36
Триглицериды, ммоль/л	0,15-0,84	0,66 $\pm$ 0,01	0,76 $\pm$ 0,06	0,74 $\pm$ 0,04	0,45 $\pm$ 0,05***
ЛДГ, Ед/л (LDH, IFCC)	23-220	69,47 $\pm$ 8,67	58,63 $\pm$ 4,4	71,77 $\pm$ 5,65	52,28 $\pm$ 4,20

\* P<0,05; \*\* P<0,01; \*\*\* P<0,001; (достоверность различий относительно контрольной группы)

Анализ морфологических форм эритроцитов показал, что влияние послеоперационного заживления при пояснично-крестцовых операциях на функциональные сдвиги регенеративных процессов морфологии эритроцитов характеризуются как негативные с длительным эффектом, который сохранялся до 27-30 суток после операций. К 27-30 суткам содержание акантоцитов было на 30,07% ниже, чем на 1-3 сутки, шизоцитов – на 16,29%.

Suwankong N., Meij B. et al. (2008) утверждают, что дорсальная ламинэктомия является основным хирургическим вмешательством, выполняемым у собак с DLSS с целью декомпрессии «конского хвоста» и освобождения защемленных нервных корешков. Показатель успеха после операции колеблется от 70% до 93% (De Risio L., Sharp N.J.H. et al., 2001; Suwankong N., Meij B. et al., 2008). Несмотря на то, что прогноз для собак, прошедших хирургическое лечение DLSS, в целом благоприятный, возвращение к нормальной функции более вероятно у собак с заболеванием легкой степени, в то время как у собак с тяжелым поражением часто наблюдается персистирующий неврологический дефицит. Кроме того, после хирургического вмешательства возможен рецидив заболевания. L. Golini, P.R. Kircher et al. (2014) обнаружили, что трансартикулярная фиксация винтами в сочетании с дорсальной ламинэктомией и частичной дискэктомией была клинически эффективной у 76% собак с DLSS и приводила к отличным или удовлетворительным результатам у 70% собак. В их исследовании частота технических неудач (30%) не была статистически связана с клиническим исходом в этой популяции собак. Основываясь на исследовании Suwankong N., Meij B. (2008), в котором было показано продолжающееся нарушение двигательной силы в тазовых конечностях у собак, перенесших только дорсальную ламинэктомию, была предложена дополнительная поддержка LS-сочленения с помощью стабилизирующих физиопроцедур.

Анализ особенностей влияния операции в пояснично-крестцовой области на биохимический состав крови показал, что большинство показателей находились в пределах физиологических норм как на 1-3 сутки, так и на 27-30 сутки после

операции. Однако обращает внимание факт достоверности различий со здоровыми животными контрольной группы практически по всем показателям. Заметны адаптационные изменения функционального состояния организма под влиянием послеоперационных процессов. У собак после операции на 1-3 сутки наблюдалось повышение мочевины (на 14,29%;  $P < 0,01$ ) и триглицеридов (на 15,15%) в сравнении с контрольной группой здоровых животных. При этом снижался уровень альбумина (на 1,85%). Также отмечается повышение ЛДГ на 12-15 сутки на 3,31%.

### **9.3. ДИНАМИКА ПОКАЗАТЕЛЕЙ КРОВИ СОБАК С ДЕГЕНЕРАТИВНЫМ ПОЯСНИЧНО-КРЕСТЦОВЫМ СТЕНОЗОМ ПРИ ИСПОЛЬЗОВАНИИ ДОРСАЛЬНОЙ ЛЯМИНЭКТОМИИ И ФИКСАЦИЕЙ ПОЗВОНКОВ ВИНТАМИ И КОСТНЫМ ЦЕМЕНТОМ, ИМЕЮЩИХ ОСЛОЖНЕНИЯ РАЗЛИЧНОГО ГЕНЕЗА (ГРУППА 7)**

Результаты клинических наблюдений показали уязвимость настоящей методики в том, что контроль застывания полиметилметакрилата и влияния на его пластические качества под кожей животного не поддаются контролю (Рис. 8.1, 8.2). При этом, очень затруднительна реоперация. Анализ научной литературы показал, что хирургическая операция для лечения дегенеративного пояснично-крестцового стеноза зачастую сопряжена с возникновением осложнений (Golini L., Kircher P.R. et al., 2014).

**Показатели крови.** Количество осложнений у собак после применения дорсальной ламинэктомии и фиксации позвонков L7-S1 винтами и костным цементом в количественном отношении составило 18 особей из 30, что составило 60%. При этом повторные осложнения отмечены у 10 собак (33,33%). Осложнения на 1-3 сутки после оперативного исправления пояснично-крестцового дисостоза собак сопровождались повышением уровня лейкоцитов в 1,62 раза ( $P < 0,01$ ). Подобные изменения картины крови подтверждают наличие острых воспалительных процессов в организме собак (табл. 9.3.1). На 1-3 сутки осложнения после операции в области поясницы количество эритроцитов и

гемоглобина снижались ниже границы референсных показателей на 8,46%, на 1,56%, соответственно.

Подобные изменения клинического анализа крови свидетельствуют о резком снижении оксигенации органов и тканей организма собак. Наличие гнойных осложнений после оперативного вмешательства по коррекции пояснично-крестцового дискоза показали отрицательные функциональные сдвиги морфологии эритроцитов на протяжении 27-30 суток после операции. Процент дискоцитов снизился на 8,46% ( $P < 0,01$ ) по сравнению с контрольной группой на 1-3 сутки после операции и вернулся в границы физиологической нормы на 9-11 сутки наблюдений, что указывает на негативное влияние гнойных осложнений в области поясницы собак. Шизоциты характеризовались увеличением их количества. На 1-3 сутки в крови появились шизоциты ( $3,0 \pm 0,32\%$ ) после осложненной операции и на 27-30 сутки их значение составило  $0,4 \pm 0,39\%$ . В то же время акантоциты оставались в пределах физиологической нормы весь период наблюдения.

**Таблица 9.3.1 Показатели крови собак с дегенеративным пояснично-крестцовым стенозом в постоперационный период при использовании метода дорсальной ламинэктомии и фиксацией позвонков L7-S1 винтами и костным цементом с осложнениями (группа 7)**

Показатель	Референсные значения	Контрольная группа Собаки на первичном приеме	Сутки после операции		
			1-3 (n=15)	9-11 (n=5)	27-30 (n=5)
WBC, $\times 10^9/\text{л}$	6,0-16,8	12,1 $\pm$ 1,12	19,63 $\pm$ 1,71**	11,22 $\pm$ 1,93	12,54 $\pm$ 1,95
RBC, $\times 10^{12}/\text{л}$	5,2-8,7	5,5 $\pm$ 0,56	4,76 $\pm$ 0,44	5,11 $\pm$ 1,33	5,31 $\pm$ 1,01
НВ, г/л	120,2-182,1	147,5 $\pm$ 11,07	118,32 $\pm$ 8,5*	124,78 $\pm$ 5,94	129,13 $\pm$ 6,01
НСТ, %	36,9-57,1	42,7 $\pm$ 1,48	38,56 $\pm$ 2,91	37,59 $\pm$ 6,18	40,22 $\pm$ 6,39
Дискоциты, %	85,3-96,2	95,8 $\pm$ 0,13	87,7 $\pm$ 2,19**	95,4 $\pm$ 1,60	96,6 $\pm$ 1,29
Шизоциты, %	0	0	3,0 $\pm$ 0,32	2,4 $\pm$ 0,24	0,4 $\pm$ 0,29
Акантоциты, %	0-5	2,2 $\pm$ 0,13	2,4 $\pm$ 0,26	1,4 $\pm$ 0,24*	1,4 $\pm$ 0,24*
Прочие формы эритроцитов до 100%	0	2,0 $\pm$ 0,21	6,9 $\pm$ 0,72***	0,8 $\pm$ 0,22**	1,6 $\pm$ 0,24
<b>Биохимические показатели</b>					
АСТ (GOT), Ед/л	8-42	29,41 $\pm$ 2,17	47,04 $\pm$ 3,47***	47,39 $\pm$ 3,03***	41,17 $\pm$ 3,24**

Показатель	Референсные значения	Контрольная группа Собаки на первичном приеме	Сутки после операции		
			1-3 (n=15)	9-11 (n=5)	27-30 (n=5)
АЛТ (GPT), Ед/л	10-58	40,74±6,75	68,31±5,16 **	67,37±6,31 **	54,94±3,52
Общий белок, г/л (Prot, total)	старше 6 мес: 55-75 (до 6 мес: 44-56)	76,84±5,03	51,51±5,17 **	56,53±3,11 **	62,32±6,46
Альбумин, г/л (Alb)	25-39	25,43±2,30	21,36±1,63	27,29±3,72	27,70±4,09
Мочевина, ммоль/л (Urea)	3,5-9,2	5,04±0,16	13,41±1,46 ***	11,50±1,71 ***	10,49±0,82 *
Креатинин, мкмоль/л (Creat)	26-130 для щенков до 4-12 мес – 30-80	49,72±8,78	71,33±3,34 *	61,49±6,28	51,53±4,08
Триглицериды, ммоль/л	0,15-0,84	0,66±0,01	0,58±0,07	0,49±0,11	0,86±0,12
ЛДГ, Ед/л (LDH, IFCC)	23- 220	69,47±8,67	96,58±5,59*	84,43±6,28	78,48±4,33

\* P<0,05; \*\* P<0,01; \*\*\* P<0,001; (достоверность различий относительно контрольной группы)

Следует отметить, что критерии надежного диагноза с использованием физического осмотра, визуализации и электродиагностики остаются неуловимыми, а доступные варианты лечения мало изменились за более чем 30 лет, но, что более важно, не хватает сравнительных исследований (Jeffery N.D., Levine J.M., et al., 2013). В наших исследованиях динамика биохимических изменений в крови собак с гнойными осложнениями после операции была сложной и неоднозначной. На 1-3 сутки после осложнений у собак поднимался уровень мочевины на 45,76% (P<0,001) выше максимально-допустимого уровня и на 166,07% (P<0,001) выше контрольной группы. К 27-30 суткам концентрация мочевины была выше максимального уровня на 14,02% (P<0,05).

Гнойно-воспалительные процессы, антибиотикотерапия привели к повышению уровня трансфераз выше допустимых значений у собак на 27-30 сутки на 39,99% (P<0,01) по АСТ и на 34,86% по АЛТ по сравнению с контролем.

Осложнения после операции на поясничном отделе позвоночника собак

сопровождались повышением креатинина на 1-3 сутки наблюдений на 43,46% ( $P < 0,05$ ) в сравнении с контрольной группой, и в дальнейшем снижение в течение всего периода наблюдений, оставаясь выше контроля на 3,64% и на 27-30 сутки. Однако повышение креатинина происходило в допустимых интервалах, и подобная картина характеризует повышенную функциональную нагрузку на процессы почечной фильтрации и реабсорбции. Триглицериды в крови собак с осложнениями снизились на 1-3 сутки на 12,12% в сравнении со здоровыми животными и продолжали повышаться, в результате чего на 27-30 сутки данный показатель был на 30,3% выше контроля. Подобная динамика триглицеридов свидетельствует о повышенном их расходе у собак с осложнениями, как важного запасного источника энергии в организме, что подтверждается увеличением ЛДГ (на 39,02%;  $P < 0,05$ ) на 1-3 сутки в допустимых границах по сравнению с контролем, как катализатора анаэробного гликолиза.

#### **9.4. Динамика показателей ликвора собак с дегенеративным пояснично-крестцовым стенозом при использовании метода дорсальной ламинэктомии и фиксации позвонков винтами и костным цементом с осложнениями различного генеза (группа 7)**

Клиническое исследование характеристик ликвора собак с осложнениями после оперативной коррекции L7-S1 пояснично-крестцового стеноза показало наличие помутнения ликвора за счет увеличения количества белка и белковых фракций. К 9-11 суткам прозрачность и естественный цвет ликвора была близка к физиологическим показателям (табл. 9.4.1). Как отмечают N.D. Jeffery, J.M. Levine et al. (2014), интересным аспектом всех исследований, сообщающих о лечении DLSS, является то, что ни в одном из них не были четко определены клинические и визуализационные данные, которые считаются соответствующими диагнозу DLSS. Кроме того, отбор случаев, сбор данных, противоречивые показатели результатов (редко объективные) и различное время наблюдения делают практически невозможным объективное сравнение методов лечения. В

этой связи незаменимым остаются исследование ликвора и крови, которые во многом отображают наличие патологического процесса.

**Таблица 9.4.1. Общеклинические показатели ликвора собак с дегенеративным пояснично-крестцовым стенозом в послеоперационный период при использовании метода дорсальной ламинэтомии и фиксацией позвонков L7-S1 винтами и костным цементом с осложнениями (группа 7)**

Показатель	Референсные значения	Клинически здоровые собаки (n=3)	Сутки после операции		
			1-3 (n=7)	9-11 (n=5)	27-30 (n=5)
<b>органолептические свойства</b>					
Цвет	бесцветен	бесцветен	бесцветен	бесцветен	бесцветен
Ксантохромия	отр	отр	отр	отр	отр
Прозрачность	прозрачен	прозрачен	мутность	прозрачен	прозрачен
Фибринозная пленка	нет	нет	нет	нет	нет
<b>химические свойства</b>					
Реакция Панди	отр	отр	+	+	отр
Реакция Нонне-Аппельта	отр	отр	+	+	отр
Белок, г/л	до 0,30	0,17±0,04	0,68±0,2*	0,69±0,15	0,29±0,08
Глюкоза, ммоль/л	2,5-3,8	2,70±0,40	1,5±0,12*	2,48±0,33	2,63±0,30
Хлор, ммоль/л	120-130	125,02±6,94	128,16±8,26	125,98±9,19	124,78±7,36
pH	7,3-7,5	7,36±0,79	6,68±0,65	6,84±0,98	7,37±0,94
<b>ликворограмма</b>					
Цитоз, кл./мкл	до 6 кл./мкл	2,0±0,32	5,14±0,14***	3,4±0,24**	5,8±0,37

**Примечание.** \*-P<0,05;\*\*-P<0,01; \*-P<0,001 (в сравнении с контрольной группой).

Анализ влияния послеоперационных осложнений на химический состав ликвора после коррекции L7-S1 DLSS показал, что реакции Панди и Нонне-Аппельта становились положительными у опытной группы на 1-3 сутки и на 9-11 сутки после операции. Послеоперационные осложнения после L7-S1 оперативного вмешательства сопровождались повышением уровнем общего белка на 1-3 день в 4 раза (P<0,05) с тенденцией к уменьшению на 9-11 сутки после операции и возвращением к физиологическим значениям к 27-30 суткам после оперативного вмешательства. Углеводный обмен в ликворе собак после осложнений оперативной коррекции L7-S1 пояснично-крестцового стеноза оставался на физиологическом уровне. На фоне осложнений после L7-S1

оперативного вмешательства наблюдали увеличение концентрации хлора и рН ликвора собак на 1-3 сутки. К 27-30 суткам хлор и рН возвращались в границы физиологической нормы.

Результаты E.J. Hankin, R.M. Jerram et al. (2012) свидетельствуют о том, что трансартикулярная стабилизация фасеточных суставов с дорсальной ламинэктомией является эффективным хирургическим лечением собак с DLSS. Сохранение стабильности межпозвонкового пространства в течение как минимум 6-ти месяцев после трансартикулярной стабилизации фасеточного винта с дорсальной ламинэктомией подтверждает, что эта методика является эффективным хирургическим методом обеспечения дорсальной декомпрессии и устранения динамической компрессии в межпозвонковом пространстве. В исследовании авторов серьезные осложнения, непосредственно связанные с хирургическим вмешательством, приведшие к эвтаназии или дополнительной операции, возникли у 4-х (15,4%) собак. Поломка винтов была выявлена у 4-х собак, но это не сопровождалось клиническими признаками и не требовало дополнительного лечения.

Несколько исследований собак, перенесших дорсальную ламинэктомию без стабилизации, представили потенциальное влияние нестабильности в LS-сочленении. В небольшом количестве исследований о DLSS сообщалось о хирургических или диагностических визуализирующих данных, подтверждающих наличие нестабильности, включая краниоventральный наклон S1 по отношению к L7 (описываемый как «телескопирование»), а также дегенерацию и грыжу межпозвонкового диска. В ретроспективном исследовании собак, перенесших дорсальную ламинэктомию только по поводу DLSS, у 52% собак наблюдали телескопирование крестца по сравнению с L7-S1. Ни у одной из этих собак не было хирургической стабилизации, а общее послеоперационное улучшение было зарегистрировано у 79% собак (Suwankong N., Meij B. et al., 2008).

Послеоперационные осложнения после оперативного вмешательства L7-S1 сопровождалось повышением плеоцитоза на 1-3 сутки после операции по



сравнению с контролем, но в пределах референсных значений. На 9-11 сутки после операции цитоз в опытных группах животных также был в пределах референсных значений. Аналогичные данные мы получили и на 27-30 сутки после операции.

Таким образом установлено, что осложнения после оперативной коррекция L7-S1 пояснично-крестцового стеноза у собак фиксацией позвонков винтами и костным цементом способствует плеоцитозу в послеоперационный период, что на наш взгляд вызвано выполнением ламинэктомии и последующей укладкой цемента, нагрев которого может негативно сказаться на реакции ликвора. Лабораторные исследования показывают повышенное содержание лейкоцитов, а также наличие в крови различных морфологических эритроцитарных форм, которое сохранялось до 27-30 суток после операции. При осложнениях ожидаемо наблюдался лейкоцитоз и легкая анемия, количество дискоцитов вошло в норму только к 9-11 суткам. Среди биохимических изменений наблюдалось повышение уровня мочевины, креатинина и трансфераз, что говорит о нагрузке на все системы органов после операции и в течение всего периода восстановления.

#### **9.5. ДИНАМИКА ПОКАЗАТЕЛЕЙ КРОВИ СОБАК С ДЕГЕНЕРАТИВНЫМ ПОЯСНИЧНО-КРЕСТЦОВЫМ СТЕНОЗОМ ПРИ ИСПОЛЬЗОВАНИИ МЕТОДА ДОРСАЛЬНОЙ ЛЯМИНЭКТОМИИ И ФИКСАЦИЕЙ ПОЗВОНКОВ ТРАНСПЕДИКУЛЯРНЫМИ БАЛКАМИ (ГРУППА 8)**

**Показатели крови.** Повышение уровня лейкоцитов отмечали на 27-30 сутки на 18,02%, эритроцитов – на 9,45% после операции в сравнении с контрольной группой. Остальные показатели клинического анализа крови у собак без осложнений преимущественно снижались по сравнению с контролем. К 27-30 суткам в сравнении с контрольными животными отмечено понижение гемоглобина (на 6,29%), гематокрита (на 0,8%) в допустимых пределах (табл. 9.5.1).

**Таблица 9.5.1. Показатели крови собак с дегенеративным пояснично-крестцовым стенозом в постоперационный период при использовании метода дорсальной ламинэктомии и фиксации позвонков L7-S1 транспедикулярными балками (группа 8; n=25)**

Показатель	Референсные значения	Контрольная группа (собаки на первичном приеме)	Сутки после операции		
			1-3	12-15	27-30
WBC, $\times 10^9/\text{л}$	6,0-16,8	12,1 $\pm$ 1,12	12,65 $\pm$ 1,13	14,56 $\pm$ 1,22	14,28 $\pm$ 1,04
RBC, $\times 10^{12}/\text{л}$	5,2-8,7	5,5 $\pm$ 0,56	6,18 $\pm$ 0,33	6,21 $\pm$ 0,39	6,02 $\pm$ 0,30
НВ, г/л	120,2-182,1	147,5 $\pm$ 11,07	126,15 $\pm$ 6,15	137,80 $\pm$ 3,77	138,21 $\pm$ 5,16
НСТ, %	36,9-57,1	42,7 $\pm$ 1,48	37,98 $\pm$ 2,19	40,91 $\pm$ 3,07	42,36 $\pm$ 3,27
Дискоциты, %	85,3-96,2	95,8 $\pm$ 0,13	94,13 $\pm$ 0,83	90,3 $\pm$ 1,39***	92,87 $\pm$ 1,19*
Шизоциты, %	0	0	3,73 $\pm$ 0,33	3,6 $\pm$ 0,31	0,2 $\pm$ 0,18
Акантоциты, %	0-5	2,2 $\pm$ 0,13	1,67 $\pm$ 0,16*	3,33 $\pm$ 0,10***	0,6 $\pm$ 0,17***
Прочие формы эритроцитов до 100%	0-5	2,0 $\pm$ 0,21	0,4 $\pm$ 0,20***	2,73 $\pm$ 0,18*	6,33 $\pm$ 0,13***
<b>Биохимические показатели</b>					
АСТ (GOT), Ед/л	8-42	29,41 $\pm$ 2,17	24,61 $\pm$ 2,05	26,85 $\pm$ 2,45	28,98 $\pm$ 2,23
АЛТ (GPT), Ед/л	10-58	40,74 $\pm$ 6,75	38,15 $\pm$ 3,1	33,16 $\pm$ 3,14	36,83 $\pm$ 2,68
Общий белок, г/л (Prot, total)	старше 6 мес: 55-75 (до 6 мес: 44- 56)	76,84 $\pm$ 5,03	76,28 $\pm$ 5,37	72,90 $\pm$ 5,10	63,81 $\pm$ 4,97
Альбумин, г/л (Alb)	25-39	25,43 $\pm$ 2,30	26,28 $\pm$ 2,23	25,19 $\pm$ 2,30	29,73 $\pm$ 2,30
Мочевина, ммоль/л (Urea)	3,5-9,2	5,04 $\pm$ 0,16	5,97 $\pm$ 0,61	5,63 $\pm$ 0,55	5,99 $\pm$ 0,64
Креатинин, мкмоль/л (Creat)	26-130 для щенков до 4-12 мес – 30-80	49,72 $\pm$ 8,78	43,55 $\pm$ 3,85	47,88 $\pm$ 3,58	31,68 $\pm$ 2,64
Триглицериды, ммоль/л	0,15-0,84	0,66 $\pm$ 0,01	0,78 $\pm$ 0,05*	2,75 $\pm$ 0,21***	0,82 $\pm$ 0,06*
ЛДГ, Ед/л (LDH, IFCC)	23-220	69,47 $\pm$ 8,67	152,02 $\pm$ 10,1***	153,85 $\pm$ 10,2***	158,48 $\pm$ 10,03***

**Примечание.** \* P<0,05; \*\* P<0,01; \*\*\* P<0,001; (достоверность различий относительно контрольной группы)

Влияние регенеративных процессов при пояснично-крестцовых операциях на структурную характеристику эритроцитов собак, показало, как функциональные сдвиги регенеративных процессов морфологии эритроцитов, так

и длительный негативный эффект, который сохранялся до 27-30 суток после операции у собак. Количество дискоцитов сразу после операции и в период восстановления сохранялось в пределах референсных значений. Наблюдали появление в крови других форм эритроцитов. Так, количество шизоцитов в 1-3 сутки после операции составило  $3,73 \pm 0,33\%$  и восстановилось до нормы только к 27-30 суткам. Наблюдалось достоверное уменьшение в 27-30 сутки по сравнению с животными в 1-3 сутки по акантоцитам на 64,07% ( $P < 0,001$ ).

После операции подавляющее большинство показателей находились в пределах физиологических норм. Отмечены адаптационные изменения функционального состояния печени, почек и поджелудочной железы под влиянием послеоперационных процессов. У собак без послеоперационных осложнений наблюдалось достоверное понижение АСТ (на 16,32%) на 1-3 сутки, это понижение сохранялось и на 27-30 сутки с тенденцией к повышению (на 17,76%) по сравнению с 1-3 сутками после операции. Креатинин достоверно снизился в опытной группе на 27-30 сутки на 36,28% в сравнении с контрольной группой.

Кровь динамично реагирует на оперативное вмешательство и отражает весь операционный процесс. Трансвертебральная дистракция открывает позвоночный канал и межпозвонковое отверстие для уменьшения компрессионных сил, действующих на конский хвост, корень 7-го поясничного нерва и связанные с ними сосудистые и соединительнотканые структуры. Дорсальная ламинэктомия устраняет дорсальную компрессию «конского хвоста» и обеспечивает хирургический доступ для дискэктомии. По сравнению с традиционной декомпрессивной ламинэктомией, при трансартикулярной стабилизации фасеточных суставов используется узкая дорсальная ламинэктомия в попытке сохранить силу в основании суставных фасеток. Трансартикулярное размещение фасеточных винтов способствует расширению и сохранению фораминального отверстия и апертуры позвонков, а также стабилизации лонного сочленения за

счет устранения динамической компрессии (Oliver J., Selcer R. et al., 1978; Hankin E.J., Jerram R.M. et al., 2012).

Корреляционный и дисперсионный анализы показали, что степень влияния (корреляция) способа хирургической коррекции ПКС достоверно влияет на следующие показатели клинического анализа крови: количество лейкоцитов – 95,8% ( $P<0,01$ ), количество эритроцитов – 68% ( $P<0,05$ ), уровень гемоглобина – 90,4% ( $P<0,01$ ), гематокрит – 74,1% ( $P<0,05$ ), количество дискоцитов – 90% ( $P<0,001$ ); в то же время корреляция (степень влияния) отсутствует с относительным количеством акантоцитов, шизоцитов и прочих форм. Что подтверждает наше предположение о превосходстве способа с применением транспедикулярных балок.

#### **9.6. ДИНАМИКА ПОКАЗАТЕЛЕЙ КРОВИ СОБАК С ДЕГЕНЕРАТИВНЫМ ПОЯСНИЧНО-КРЕСТЦОВЫМ СТЕНОЗОМ ПРИ ИСПОЛЬЗОВАНИИ МЕТОДА ДОРСАЛЬНОЙ ЛЯМИНЭКТОМИИ И ФИКСАЦИЕЙ ПОЗВОНКОВ ТРАСПЕДИКУЛЯРНЫМИ БАЛКАМИ С ОСЛОЖНЕНИЯМИ РАЗЛИЧНОГО ГЕНЕЗА (ГРУППА 8)**

**Показатели крови.** Осложнения различного генеза при фиксации позвонков L7-S1 транспедикулярными балками при DLSS, было установлено у 9-ти пациентов, что составило 21,9% от 41-й особи. Установленные осложнения на 1-3 сутки после оперативного исправления пояснично-крестцового дисостоза собак по способу 2 сопровождались повышением уровня лейкоцитов в 1,4 раза выше контрольной группы (табл. 9.6.1).

На 1-3 сутки после развития осложнения в области поясницы количество эритроцитов, гемоглобина снижались ниже контрольной группы на 32,91% ( $P<0,05$ ), на 31,91% ( $P<0,05$ ). Изменения клинического анализа крови свидетельствуют о резком снижении оксигенации органов и тканей организма собак и прямо указывают на наличие тканевой гипоксии, которая снижает интенсивность заживление ран. Анализируемые показатели крови вернулись в

границы физиологической нормы только к 27-30 суткам послеоперационного ухода.

**Таблица 9.6.1. Показатели крови собак с дегенеративным пояснично-крестцовым стенозом в послеоперационный период при использовании метода дорсальной ламинэктомии и фиксации позвонков L7-S1 транспедикулярными балками с осложнениями (группа 8)**

Показатель	Референсные значения	Клинически здоровые собаки (n=3)	Сутки после операции		
			1-3 (n=8)	9-11 (n=4)	27-30 (n=4)
WBC, $\times 10^9/\text{л}$	6,0-16,8	12,1 $\pm$ 1,12	16,9 $\pm$ 3,38	15,35 $\pm$ 4,29	14,73 $\pm$ 4,18
RBC, $\times 10^{12}/\text{л}$	5,2-8,7	5,5 $\pm$ 0,56	3,69 $\pm$ 0,44*	4,72 $\pm$ 1,29	5,44 $\pm$ 0,92
НВ, г/л	120,2-182,1	147,5 $\pm$ 11,07	100,43 $\pm$ 13,5*	107,45 $\pm$ 9,05*	121,73 $\pm$ 8,08
НСТ, %	36,9-57,1	42,7 $\pm$ 1,48	30,83 $\pm$ 3,98*	32,12 $\pm$ 4,81	37,23 $\pm$ 4,29
Дискоциты, %	85,3-96,2	95,8 $\pm$ 0,13	90,4 $\pm$ 1,9*	95,75 $\pm$ 2,10	91,25 $\pm$ 3,68
Шизоциты, %	0	0	2,9 $\pm$ 0,23	2,25 $\pm$ 0,25	0,25 $\pm$ 0,18
Акантоциты, %	0-5	2,2 $\pm$ 0,13	1,9 $\pm$ 0,13	1,25 $\pm$ 0,25**	1,25 $\pm$ 0,25**
Прочие формы эритроцитов до 100%	0-5	2,0 $\pm$ 0,21	4,8 $\pm$ 0,62***	0,75 $\pm$ 0,29**	7,25 $\pm$ 0,25***
<b>Биохимические показатели</b>					
АСТ (GOT), Ед/л	8-42	29,41 $\pm$ 2,17	46,86 $\pm$ 5,72**	46,99 $\pm$ 8,55	41,50 $\pm$ 4,69*
АЛТ (GPT), Ед/л	10-58	40,74 $\pm$ 6,75	67,51 $\pm$ 6,35**	66,49 $\pm$ 8,37*	54,80 $\pm$ 4,41
Общий белок, г/л (Prot, total)	старше 6 мес: 55-75 (до 6 мес: 44- 56)	76,84 $\pm$ 5,03	52,33 $\pm$ 5,86**	57,48 $\pm$ 4,28**	63,04 $\pm$ 5,32*
Альбумин, г/л (Alb)	25-39	25,43 $\pm$ 2,30	22,33 $\pm$ 2,42	28,30 $\pm$ 4,61	28,18 $\pm$ 4,56
Мочевина, ммоль/л (Urea)	3,5-9,2	5,04 $\pm$ 0,16	12,67 $\pm$ 2,09**	10,95 $\pm$ 2,43*	9,51 $\pm$ 1,84*
Креатинин, мкмоль/л (Creat)	26-130 для щенков до 4-12 мес – 30-80	49,72 $\pm$ 8,78	69,56 $\pm$ 6,0	60,60 $\pm$ 5,14	50,9 $\pm$ 4,86
Триглицериды, ммоль/л	0,15-0,84	0,66 $\pm$ 0,01	0,52 $\pm$ 0,06*	0,51 $\pm$ 0,04*	0,83 $\pm$ 0,05**
ЛДГ, Ед/л (LDH, IFCC)	23-220	69,47 $\pm$ 8,67	95,24 $\pm$ 7,50*	83,98 $\pm$ 8,97	77,70 $\pm$ 8,86

**Примечание.** \* P<0,05; \*\* P<0,01; \*\*\* P<0,001; (достоверность различий относительно контрольной группы)

Наличие осложнений после оперативного вмешательства по коррекции пояснично-крестцового стеноза, показали наличие отрицательных функциональных сдвигов морфологии эритроцитов. Процент дискоцитов сохранялся в пределах референсных значений на протяжении всего восстановительного послеоперационного периода. На негативное влияние гнойных осложнений в области поясницы собак на морфологию эритроцитов указывает появление в крови измененных форм эритроцитов. Так, на 1-3 сутки отмечено появление шизоцитов, появление которых на 27-30 сутки было в следовых количествах. Акантоциты на 1-3 сутки были ниже на 13,64% по сравнению с контролем, что, однако, находится в пределах физиологической нормы. На 27-30 сутки их значение снизилось на 34,21% ( $P < 0,01$ ) по сравнению с животными в 1-3 сутки наблюдения.

Динамика биохимических изменений в крови собак с гнойными осложнениями после операции была сложной и неоднозначной. На 1-3 сутки после осложнений у собак поднимался уровень мочевины на 37,72% ( $P < 0,01$ ) выше максимально-допустимого уровня и на 151,39% ( $P < 0,01$ ) выше контрольной группы, что подтверждает интенсификацию распада белков в организме. К 27-30 суткам концентрация мочевины была выше максимального уровня всего на 3,37%. Установлено повышение уровня трансфераз выше контроля на 41,11% ( $P < 0,05$ ) по АСТ и на 34,51% по АЛТ на 27-30 сутки.

Осложнения после операции на поясничном отделе позвоночника собак сопровождалось повышением показателя креатинина на 1-3 сутки наблюдений на 39,9% в сравнении с контрольной группой и его спад до сопоставимых значений на 27-30 сутки. Триглицериды в крови собак с осложнениями снизились на 1-3 сутки на 21,21% ( $P < 0,05$ ) в сравнении со здоровыми животными и оставались на подобном уровне до 9-11 суток, а на 27-30 сутки повысились практически к максимальной границе нормы. Выявлено повышенное их расходование у собак с осложнениями, как важного источника энергии, вместе с этим установлено увеличение показателя ЛДГ (на 37,09%;  $P < 0,001$ ) на 1-3 сутки в допустимых

границах по сравнению с контролем. Количество альбумина снизилось на 12,19% ( $P < 0,01$ ) на 1-3 сутки в сравнении со здоровыми животными и на 10,68% ( $P < 0,05$ ) ниже нижнего физиологического предела, и восстановили физиологический уровень лишь к 9-11 суткам наблюдений.

### **9.7. Динамика показателей ликвора собак с дегенеративным пояснично-крестцовым стенозом при использовании метода дорсальной ламинэктомии и фиксации позвонков транспедикулярными балками имеющими осложнения различного генеза (группа 8)**

Характеристики ликвора собак с осложнениями после оперативной коррекции L7-S1 пояснично-крестцового стеноза при операции посредством ламинэктомии и последующей фиксацией транспедикулярными балками показало отсутствие негативных значений относительно органолептических свойств ликвора (табл. 9.7.1). Отмечено увеличение концентрации белка в 4,8 раз на 1-3 сутки, в 3,2 раза на 9-11 сутки.

К окончанию исследований концентрация белка в 1,7 раз превышала значения клинически здоровых собак, но была близка к референсным значениям. Динамика глюкозы проявилась ровной траекторией на протяжении всего наблюдения. На 1-3 сутки отмечено снижение ее концентрации на 1,2 ммоль/л, а в дальнейшем значения данного показателя находились в пределах контрольной группы. Увеличение концентрации хлора было установлено лишь на 1-3 сутки в пределах нормы.

Послеоперационные осложнения после оперативного вмешательства в области L7-S1 сопровождались повышением лейкоцитоза в сравнении с верхней границей физиологической нормы на 1-3 сутки после операции. Количественный показатель был на уровне  $6,4 \pm 0,24$  кл./мкл. На 9-11 сутки после операции цитоз в оперированных группах животных составил  $5,5 \pm 0,50$  кл./мкл. На 27-30 сутки после операции цитоз у собак в опытной группе с осложнениями снизился еще в большей степени и составил  $4,25 \pm 0,25$  кл./мкл.

**Таблица 9.7.1. Общеклинические показатели ликвора собак с дегенеративным пояснично-крестцовым стенозом в постоперационный период при использовании метода дорсальной ламинэктомии и фиксации позвонков L7-S1 транспедикулярными балками с осложнениями (группа 8)**

Показатель	Референсные значения	Клинически здоровые собаки (n=3)	Сутки после операции		
			1-3 (n=5)	9-11 (n=4)	27-30 (n=4)
<b>органолептические свойства</b>					
Цвет	бесцветен	бесцветен	бесцветен	бесцветен	бесцветен
Ксантохромия	отр	отр	отр	отр	отр
Прозрачность	прозрачен	прозрачен	прозрачен	прозрачен	прозрачен
Фибринозная пленка	нет	нет	нет	нет	нет
<b>химические свойства</b>					
Реакция Панди	отр	отр	+	отр	отр
Реакция Нонне-Аппельта	отр	отр	+	отр	отр
Белок, г/л	до 0,30	0,17±0,04	0,81±0,15**	0,54±0,14	0,32±0,12
Глюкоза, ммоль/л	2,5-3,8	2,70±0,40	2,07±0,46	2,67±0,27	2,52±0,21
Хлор, ммоль/л	120-130	125,02±6,94	131,47±9,97	127,15±7,94	128,34±7,91
pH	7,3-7,5	7,36±0,79	6,51±1,02	6,47±1,19	7,32±1,20
<b>ликворограмма</b>					
Цитоз, кл./мкл	до 6 кл./мкл	2,0±0,32	6,4±0,24***	5,5±0,50***	4,25±0,25***

**Примечание.** \*-P<0,05; \*\*-P<0,01; \*\*\*-P<0,001 (относительно контрольной группы).

Таким образом установлено, что осложнения после оперативной коррекции L7-S1 пояснично-крестцового стеноза у собак фиксацией позвонков винтами и костным цементом способствует плеоцитозу в послеоперационный период, что на наш взгляд вызвано выполнением ламинэктомии, выглядит более травматичной по сравнению с дорсальной ламинэктомии и фиксацией позвонков L7-S1 транспедикулярными балками. Хотя в обоих случаях мы отмечали небольшое увеличение числа лейкоцитов в пределах референсных значений. Наряду с этим, большую часть красной крови составили дискоциты, хотя отмечено появление других морфологических вариантов эритроцитов, количество которых снижалось к 27-30 дню. При возникновении осложнений, особенно в первом варианте оперативного вмешательства, наблюдался лейкоцитоз и анемия легкой степени. Кроме того, у собак поднимался уровень мочевины, креатинина и трансфераз, что обусловлено негативной нагрузкой на организм.



## ЗАКЛЮЧЕНИЕ

Анализ собственных результатов исследований выявил широкое распространение генетически обусловленной патологии позвоночного столба. Проявления аномалий спинного мозга, известные как атаксия, тетрапарез, тетраплегия, гемипарез, гемиплегия, парапарез, параплегия, зависят от места локализации повреждения. При этом, коррекция невозможна без выверенного, многократно отработанного на имитаторах метода применения металлоконструкций. В этой связи, разработка хирургических доступов и приемов является залогом стандартизации оперативного вмешательства, а возможность моделирования металлоконструкций на имитаторах позволит отработать все возможные приемы. Следует отметить, что двигательная и мышечная нагрузка требует от конструкций надежной устойчивости, поэтому поиск оптимальных материалов, наборов, конструкций, фиксаторов крайне необходим и востребован.

Хирургическая коррекция аномалий позвоночного столба на сегодняшний день – наиболее оптимальная форма вмешательства в генетически детерминированную патологию у собак. Научно-обоснованные оперативные подходы, подкрепленные анализом мировой научной литературы, подбор и формовка металлоконструкций к каждому клиническому случаю, бережное отношение к тканям пациента, всесторонний анализ функционального состояния его систем и органов, является основой для решения этой проблемы теми способами, которые доступны на сегодняшний день при определенной отработке навыков оперативного вмешательства.

### Итоги выполненного исследования

1. Научно обоснованы стабильно-функциональные методы хирургической коррекции генетически детерминированных структурных аномалий позвоночного столба у собак, основанные на эргономичности имплантов разработанных на 3D моделях позвонков и сегментов отделов позвоночного столба, а также клинически больных животных в сравнительном хронологическом аспекте различных оперативных доступов и приемов.

2. Генетически детерминированные патологии позвоночного столба у собак имеют установленный возраст проявления патологий, избирательность проявления патологии у собак в зависимости от массы тела, выраженную породную предрасположенность. Атланта-аксиальная нестабильность характерна для собак карликовых пород массой тела до 5-ти кг, с проявлением клинической симптоматики в период с 6-ти до 12-ти месяцев 38,33% (46 из 120-ти) пациентов. Превалировала породная предрасположенность у йоркширских терьеров – 18,3%, чихуа-хуа – 18% и той-терьеров – 13%, при этом, половой предрасположенности не выявлено. Шейная спондиломиелопатия имеет топическую локализацию на уровне С5-6 – в 37% (28 из 75-ти) наблюдений, и С6-7 в 67% (47 из 75-ти) наблюдений, преимущественно страдают собаки крупных пород 96% (72 из 75-ти), из них превалировали собаки породы доберманы в 46,6% (35 из 75-ти). Возраст 5-8 лет – 62,67% (47 из 75-ти). Количество самцов превалировало над самками в 1,86 раз. Группа животных с кифозом имела возрастную градацию до 12-ти месяцев в 62,27% наблюдений, превалировали пациенты с массой тела в диапазоне 5-10 кг – 52,7% (29 из 55-ти), по половому признаку количество самцов превалировало над самками в 1,67 раз. Отмечена породная предрасположенность к данной патологии у французских бульдогов и мопсов 61,8% (34 из 55-ти). Топическая локализация патологии – вершина деформации кифоза в 87% наблюдений отмечена на уровне Т5-Т6, с вовлечение в процесс Т3-Т8. Анализ группы собак с пояснично-крестцовым синдромом показал, что данная патология

типичная для собак крупных пород в возрасте старше 8-ми лет – 40% (30 из 75-ти) наблюдений и массой тела более 40-ка кг – 60% (40 из 75-ти). Самцы преобладают над самками в 2 раза. Наиболее частые породы немецкая овчарка – 24% (18 из 75-ти), лабрадор-ретривер 21,3% (16 из 75-ти). Топическая локализация L7-S1 – 100%.

3. Для литья синтетических позвонков целесообразно использовать PLA пластик – полилактид (полимолочная кислота) – биоразлагаемый, биосовместимый, термопластичный, алифатический полиэфир, мономером которого является молочная кислота, сопоставимый по прочностным параметрам с кадаверными позвонками: экстракция винтов диаметром 3,5 мм из тел кадаверных позвонков показала диапазон нагрузки от 0,4 – 0,54 кН, а из PLA – 0,46-0,49 кН; деформационно-прочностные характеристики на растяжение кадаверного позвонка составили 0,341 кН, а PLA пластика 0,177 – 0,192 кН.

4. Максимальную стабильность на испытательном стенде электромеханической испытательной машине LFM-50 с параметрами 0-50 кН, скорость нагружения 0-500 мм/мин на образцах с позвонками имитаторами, моделирующими генетически детерминированные патологии позвоночника у собак, показали следующие методы стабилизации позвоночного столба: при атланта-аксиальной нестабильности метод вентральной стабилизации винтами проведенными интраартикулярно и одного монокортикального винта, введенного в каудальную поверхность тела эпистрофея, фиксированных костным цементом; при шейной спондиломиелопатии метод с межпозвонковым кейджем и двумя пластинами; при кифотической деформации трансторакальный доступ с использованием транспедикулярных винтов и двух соединительных штанг; при пояснично-крестцовом синдроме двумя винтами, введенными в основание краниального суставного отростка и тело седьмого поясничного позвонка, и двумя винтами, введенными в крылья крестца в область суставных фасеток, с направлением в латеральную сторону, с последующим соединением их двумя штангами.

5. Определены участки в позвонках C1, C2, L7, S1 с наибольшей костной массой, обеспечивающей максимальную площадь для стабильного крепления имплантов, а введение винтов в суставные поверхности позволяет использовать «коридоры безопасности» и минимизировать ятрогенную травматизацию спинного мозга. Такая техника позволила достичь в 80% выздоровления, а еще в 12% выраженного клинического улучшения. Два винта в C1 проводили интраартикулярно в вентральную каудальную дужку атланта в суставную поверхность с латеральным смещением винта до 35°, и два винта в вентральную поверхность краниальных суставных фасеток с латеральным отклонением угла проведения винтов 40°-45° бикортикально. В крылья крестца введение винтов проводили через суставные фасетки билатерально с наклоном винта каудально 5-10°, медиолатерально 10°. В 7-ой поясничный позвонок винты вводили билатерально, в основание краниального суставного отростка медиолатерально, под углом 5° к аксиальной плоскости позвонка (*патент на изобретение 2814022 C1, 21.02.2024 года*).

6. У собак с шейной спондиломиелопатией метод с постановкой межпозвонкового кейджа (*патент № 2722945 от 05 июня 2019 года*) позволяет расширить межпозвонковое пространство и нивелировать давление фиброзного кольца на спинной мозг, исключить выполнение винтрального слота на уровне C5-6, C6-7. Стабилизация позвонков с использованием винта и параллельных пластин фиксированных не менее чем 4 винтами, профилактирует миграцию кейджа способствует максимальной стабильности данного сегмента в отдаленных результатах, причем уровень протрузии межпозвонкового отдела снижается с 7-ми мм до 1-2 мм в 100% клинических наблюдений.

7. Метод транспедикулярной трансторакальной (*патент № 2767279 от 07 июня 2021*) стабилизации кифоза с двумя уровнями стабильности обеспечивает 72,0% постоперационного периода без осложнений от общего количества животных, что превысило процентный выход стандартного способа в 2 раза.

8. При сравнении результатов гематологических показателей после операции различными методами у собак установлены динамические сдвиги с ярким проявлением на 1-3 сутки и снижением их активности к 27-30 суткам. Отмеченные изменения находились в пределах референсных значений, но при этом имели достоверную ( $P < 0,001$ ) разницу, что необходимо расценивать в качестве собственно референсных значений при благоприятном течении постоперационного периода. Коррекция различных отделов позвоночного столба выявила тенденцию к увеличению количества лейкоцитов, особенно проявившееся на 1-3 сутки после операции, так в группе 2 ААН их значение увеличилось на 7,5% по сравнению с контролем, при коррекции Вобблера количество лейкоцитов увеличилось на 7,59%, а при кифозе на 12,83%. При этом, лейкоцитарные сдвиги в группах с применением вентрального доступа и эргономичных конструкций уступали количественному показателю, установленному при стандартных методах.

9. При оценке степени неврологического дефицита, при вентральном доступе установлено, что техника вентральной стабилизации при ААН эффективна более чем в 2 раза. Через 6 мес. после операции у 96,7% животных было полное выздоровление. Превосходство применения кейджа с блокируемыми пластинами при шейной спондиломиелопатии, было на 6,1% больше в сравнении с применением винтов и цемента. При этом коэффициент корреляции на 6-й месяц после операции между хирургическими техниками и степенью осложнений был выше среднего по относительному и абсолютному количеству голов минус 0,66 ( $P < 0,05$ ). Влияние техники оперативного вмешательства при кифозе на 6-й месяц после операции прямо указывает на превосходство применения техники транспедикулярной стабилизации, так как полностью здоровых животных было на 6,7% больше в сравнении с применением винтов и цемента. Через 6 мес. после транспедикулярной стабилизации ПКС у всех животных наблюдалось полное выздоровление.

10. При сравнении структурных изменений эритроцитов после операции различными методами у собак была отмечена динамика, схожая с гематологическими показателями. При операции вентральным доступом коррекции ААН нормоциты снизились на 9,51%, но повышенное содержание в крови микроцитов сохранялось до 27-30 суток. Различные формы эритроцитов обнаружены в крови на 1-3 сутки. При коррекции Вобблера структурные варианты эритроцитов достоверно снижались на 1-3 сутки – дискоциты в сравнении с контрольными животными на 8,1%, нормоциты на 15,77%. При кифозе и ПКС отмечена аналогичная динамика, восстанавливающаяся к 27-30 суткам.

11. Исследование ликвора при операциях, прошедших с осложнениями, выявило увеличение цитоза в 2,78 раза ( $P < 0,001$ ) относительно контроля, при вентральном доступе в группе 2 цитоз был в пределах нормы. При исправлении кифоза в группе 5 цитоз был в 3,7 раз выше контроля, в группе 6 – в 2,8 раз. При операции Вобблер плеоцитоз был в рамках референсных значений. При коррекции L7-S1 в группе 7 наблюдался плеоцитоз в 2,58 раз выше контроля, в группе 8 цитоз был в 3,2 раза выше контрольных значений.

## **РЕКОМЕНДАЦИИ И ПЕРСПЕКТИВЫ ДАЛЬНЕЙШЕЙ РАЗРАБОТКИ ТЕМЫ**

1. Весь комплекс научных исследований в области коррекции врожденных патологий у собак позволил решить важные в социальном и хозяйственном отношении вопросы оказания ветеринарной помощи. Апробированные методы позволят обеспечить восстановление рабочих качеств служебных собак: Пограничной службы Федеральной службы безопасности РФ; Войск национальной гвардии (Росгвардии) РФ; Федеральной службы исполнения наказаний; Министерства внутренних дел РФ, Федеральной службы РФ по контролю за оборотом наркотиков, Министерства обороны РФ. Собак-поводырей и других социально-значимых служб и частных владельцев.

2. Операция при ААН с проведением 2-х винтов интраартикулярно в вентральную дугу атланта с латеральным смещением винта до  $35^\circ$  и 2-х винтов в вентральную поверхность краниальных суставных фасеток с латеральным отклонением угла винтов  $40-45^\circ$ , далее 1 винт с углом  $55-65^\circ$ , монокортикально в каудальную часть тела эпистрофея и фиксацией их костным цементом.

3. При синдроме Вобблера использовать межпозвонковый кейдж и две параллельные пластины, закрепленные 4-мя винтами, введенными в тело позвонков под углом  $35^\circ$ .

4. Метод трансторакальной стабилизации при коррекции грудного отдела позвоночного столба на уровне деформации и фиксация коррегируемой области транспедикулярным методом в двух уровнях стабилизации, обеспечивает стабильно-функциональное состояние как в раннем, так и отдалённом постоперационном периоде.

5. Метод транспедикулярной стабилизации пояснично-крестцового сочленения проводить двумя винтами, введенными в основание краниального суставного отростка и тело седьмого поясничного позвонка, далее двумя винтами, введенными билатерально в область суставных фасеток крыльев крестцовой кости, соединенными двумя параллельными балками.

6. Использование 3D-технологий позволяет моделировать и создавать эргономичные металлоконструкции при планируемых операциях на различных отделах позвоночного столба у животных разного веса. Безусловно, дальнейшие разработки в области 3D-моделирования позволят хирургам лучше планировать и оттачивать хирургическую технику, что будет способствовать оптимальным результатам.

7. Количество проведенных исследований позволяет использовать данные в качестве референсных значений в хирургии генетических патологий позвоночного столба у собак.

8. Усовершенствование хирургической тактики, эндоскопических технологий с применением новых техник, новых совершенных имплантов, поможет снизить риски ятрогенных осложнений, улучшить гематологические показатели в раннем послеоперационном периоде, а также снизить время реабилитации.



**СПИСОК ЛИТЕРАТУРЫ**

1. Аксянова, А.В. Теория и практика статистики / А.В. Аксянова, Н.Н. Валеев, А.М. Гумеров. – М.: КолосС, 2008. – 284 с.
2. Анников, В.В. Анализ гематологических и гистологических данных травматологически больных животных при использовании кафорсена / В.В. Анников, Е.А. Якимчук // Известия Оренбургского государственного аграрного университета. – 2011. – № 3(31). – С. 114-117. – EDN OFWIEB.
3. Анников, В.В. Анатомо-хирургические аспекты оптимизации репаративного остеогенеза в условиях внешней фиксации аппаратами стержневого типа : специальность 06.02.04 "Ветеринарная хирургия" : автореферат диссертации на соискание ученой степени доктора ветеринарных наук / Анников Вячеслав Васильевич. – Москва, 2006. – 38 с. – EDN NJYLOD.
4. Анников, В.В. Динамика гематологических показателей собак в условиях туннелизации зоны гипотрофического псевдоартроза / В.В. Анников, Н.Ю. Старченко // Естественные и технические науки. – 2015. – № 3(81). – С. 70-71. – EDN TSXDIX
5. Бажибина, Е.Б. Методологические основы оценки клинико-морфологических показателей крови домашних животных / Е.Б. Бажибина, А.В. Коробов, С.В. Середа с соавт. – М.: Аквариум, 2004. – 208 с.
6. Барр, Ф.Л. Ультразвуковая диагностика заболеваний собак и кошек / Ф.Л. Барр // Аквариум – Принт, 2010. – С. 112-127.
7. Боженова, Е.Ю. Изменения структуры эритроцитов при завороте желудка у собак / Е.Ю. Боженова, В.В. Сазонова, Н.В. Сахно // Современные проблемы науки и образования. – 2015. – № 1-1. – С. 1970. – EDN VIFHNF.
8. Борзенко, Е.В. Метод диагностики краниовертебральной патологии у собак карликовых пород / Е.В. Борзенко, Ю.А. Ватников // Вестник РУДН. Серия: Агронимия и животноводство. – 2011. – №2. – С. 63-75.

9. Борзенко, Е.В. Теоретическое обоснование грыжеобразования межпозвонковых дисков у хондродистрофических пород собак / Е.В. Борзенко, Ю.А. Ватников // Российский ветеринарный журнал. Мелкие домашние и дикие животные. – 2012. – № 6. – С. 34-35.
10. Будаев, Р.Д. Кифоз грудного отдела позвоночного столба у собак мелких пород / Р.Д. Будаев, С.А. Ягников, О.А. Кулешова с соавт. // Российский ветеринарный журнал. Мелкие домашние и дикие животные. – 2015. – С. 15-19.
11. Ватников, Ю.А. Мониторинг и коррекция состояния собак после оперативного устранения заворота желудка / Ю.А. Ватников, С.В. Позябин, Н.В. Сахно [и др.]. – Издание исправленное, доработанное. – Москва : ЗооВетКнига, 2022. – 250 с. – ISBN 978-5-6048278-8-8. – EDN VHDTQT.
12. Ватников, Ю.А. Прогноз оперативных вмешательств при костной травме у собак / Ю.А. Ватников, Т.Н. Панкратова // Ветеринарная медицина. – 2010. – № 2. – С. 44-47. – EDN NCPSBF.
13. Ватников, Ю.А. Сравнительный анализ структурных изменений эритроцитов у лабораторных животных под воздействием травм / Ю.А. Ватников // Российский ветеринарный журнал. Мелкие домашние и дикие животные. – 2012. – № 3. – С. 20-22. – EDN OZISUT.
14. Ватников, Ю.А. Структурная и функциональная организация репаративного остеогенеза у животных (экспериментальные и клинические исследования) Автореф. дис. ... д-ра вет. наук. Ю.А. Ватников // М.: Изд. ООО «Франтера». 2004. – 38 с.
15. Ватников, Ю.А. Характеристика кроветворения при множественных травмах у собак / Ю.А. Ватников // Ветеринарная патология. – 2012. – № 4(42). – С. 45-48.
16. Ватников, Ю.А., Показатели эритро-и лейкопоза в патогенезе асептической травмы / Ю.А. Ватников. - Ветеринария. – 2002. – №7. – С. 36-38.

17. Вилковыский, И.Ф. Метод коррекции кифозных деформаций у собак / И. Ф. Вилковыский // Ветеринарная патология. – 2022. – № 2(80). – С. 18-22.
18. Вилковыский, И.Ф. Оценка хирургической коррекции дегенеративного пояснично-крестцового стеноза на основе эритроцитарной составляющей у собак / И.Ф. Вилковыский // Теоретические и прикладные проблемы агропромышленного комплекса. – 2022. – № 1(51). – С. 52-56.
19. Гладуш, Е.Т. Лечение дегенеративных поражений позвоночника / Е.Т. Гладуш, А.Н. Ефимов // Ветеринарная патология. – 2003. – № 4. – С. 76-78.
20. Голева, А.А. Динамика функциональной активности эритроцитов при завороте желудка у собак / А.А. Голева, Ю.А. Ватников // Российский ветеринарный журнал. Мелкие домашние и дикие животные. – 2014. – № 5. – С. 15-17. – EDN STKXSB.)
21. ГОСТ Р 7.0.100–2018. Система стандартов по информации, библиотечному и издательскому делу. Библиографическая запись. Библиографическое описание. Общие требования и правила составления = System of standards on information, librarianship and publishing. Bibliographic record. Bibliographic description. General requirements and rules: национальный стандарт Российской Федерации: издание официальное: утвержден и введен в действие Приказом Федерального агентства по техническому регулированию и метрологии от 3 декабря 2018 г. № 1050-ст: дата введения 2019-07-01 / разработан ФГУП «Информационное телеграфное агентство России (ИТАР-ТАСС)» филиал «Российская книжная палата», ФГБУ «Российская государственная библиотека», ФГБУ «Российская национальная библиотека». – Москва: Стандартинформ, 2018. – 124 с. 18. ГОСТ Р 7.0.5-2008. Система стандартов по информации, библиотечному и издательскому делу. Библиографическая ссылка. Общие требования и правила составления = System of standards on information, librarianship and publishing. Bibliographic reference. General requirements and rules of making: национальный стандарт Российской Федерации: издание официальное: утвержден и введен в действие Приказом

- Федерального агентства по техническому регулированию и метрологии от 28 апреля 2008 г. № 95-ст: дата введения 2009-01-01 / разработан ФГУ «Российская книжная палата» Федерального агентства по печати и массовым коммуникациям. – Москва: Стандартинформ, 2020. – 20 с.
22. Гусаров, В.М. Статистика / В.М. Гусаров, Е.И Кузнецова – М.: Юнити. 2008. – 479с.
23. Деревянченко, В.В. Клинико-морфологическое обоснование эффективности применения в травматологии остеофиксаторов из наномодифицированного диоксида титана. Автореф. дис... канд. вет. наук. / Деревянченко Саратов 2015. – 17 с.
24. Директива 2010/63/EU Европейского парламента и Совета Европейского Союза по охране животных, используемых в научных целях. – Санкт-Петербург: НП «Объединение специалистов по работе с лабораторными животными» (Rus-LASA), 2012. – 48 с.
25. Долгов, В.В. Лабораторная диагностика анемий / В.В. Долгов, С.А. Луговская, В.Т. Морозова, М.Е. Почтарь //Пособие для врачей. – Тверь «Губернская медицина», 2001. – 88 с.
26. Зеленевский, Н.В. Международная ветеринарная анатомическая номенклатура на латинском и русском языках. *Nomina Anatomica Veterinaria*: учебное пособие / Н.В. Зеленевский. – Санкт-Петербург: Лань, 2013. – 400 с. – ISBN 978-5-8114-1492-5. – Текст: электронный // Лань: электронно-библиотечная система. – URL: <https://e.lanbook.com/book/5706> (дата обращения: 17.05.2020).
27. Зорин, Я.П. Основы анализа ультразвукового изображения. Часть 1 / Я.П. Зорин, М.Г. Бойцова, Н.А. Карлова // Лучевая диагностика и терапия. – 2014. – № 3(5). – С. 88-97.
28. Зорин, Я.П. Основы анализа ультразвукового изображения. Часть 2 / Я.П. Зорин, М.Г. Бойцова, Н.А. Карлова // Лучевая диагностика и терапия. – 2015. – № 1(6). – С. 88-93.

29. Зуева, Н.М. Сопоставление морфологических и ультразвуковых характеристик матки собак в норме / Н.М. Зуева // Ветеринарная клиника. –2003. – № 12. – С. 25.
30. Козлов, Н.А. Применение парциальной латеральной корпэктомии при лечении собак с хроническими дископатиями / Н.А. Козлов, Б. Баттарай, О.В. Мурачева // Монография. – М.: ФГБОУ ВО МГАВМиБ – МВА имени К.И. Скрябина, 2023 г. – 103 с.
31. Козлов, Н.А. Разработка и обоснование методов диагностики и лечения собак с грыжами межпозвонкового диска: дис. ... доктора вет. наук: 06.02.04 / Н.А. Козлов. – М., 2013. – 351 с.
32. Козлов, Н.А. Современная концепция лечения компрессионных повреждений спинного мозга у собак. часть 2 / Н.А. Козлов, Р.К. Полянский, В.С. Старынина // Российский ветеринарный журнал. Мелкие домашние животные. – 2014. – № 1. – С. 25-28.
33. Леонов В. П. Применение статистики в статьях и диссертациях по медицине и биологии. Ч. I. Описание методов статистического анализа в статьях и диссертациях / В. П. Леонов, П. В. Ижевский // Международный журнал медицинской практики. 1998. Вып. 4. С. 7-12. URL: <http://vital.lib.tsu.ru/vital/access/manager/Repository/vtls:000392846>
34. Миллс Дж. Н. Интерпретация результатов исследования мазков крови / Дж. Н. Миллс // Российский ветеринарный журнал. – 2005. – №3. – С. 45-48.
35. Недобежкова, Е.Ю. Структурно-функциональное состояние эритроцитов при завороте желудка у собак / Е.Ю. Недобежкова, Ю.А. Ватников // Теоретические и прикладные проблемы агропромышленного комплекса. – 2013. – № 3 (16). – С. 45-47.
36. Паджетт, Дж. Контроль наследственных болезней у собак / Дж. Паджетт – М.: «Софион», 2006. – 280 с.
37. Паршин, В.С. Ультразвуковой скрининг в диагностике заболеваний щитовидной железы. Методические аспекты и эффективность / В.С. Паршин,

- Г.Л. Тарасова, И.И. Глотов с соавт. // Визуализация в клинике. – 1999. – № 14. – С. 1-7.
38. Патент № 2722945 С1 Российская Федерация, МПК А61В 17/70, А61D 1/00. способ стабилизации позвоночного столба в шейном отделе у собак с синдромом Вобблера : № 2019129645 : заявл. 20.09.2019 : опубл. 05.06.2020 / И. Ф. Вилковыский, Д. В. Шпиньков, Д. Н. Шарапов [и др.].
39. Попова, И.А. Клинико-диагностическая характеристика показателей интоксикации и методы её коррекции у собак при патологиях печени: автореф. дис. ... канд. вет. наук: 36.06.01 / И.А. Попова. – М., 2021. – 21 с.
40. Приказ Министерства высшего и среднего специального образования СССР № 742 от 13.11.1984 г. Об утверждении правил проведения работ с использованием экспериментальных животных. – Текст: электронный – URL: <https://textarchive.ru/c-1596785.html> (дата обращения: 16.05.2017).
41. Пушкарев, Н.Н. Биометрия в животноводстве: учебное пособие / Н.Н. Пушкарев, Е.А. Никонова, А.А. Никишов, Т.С. Кубатбеков, Е.О. Рысцова, М.В. Большакова. – Б., 2018. – 117 с.
42. Ротанов, Д.А. Морфофункциональная характеристика эритропоза у собак в острый посттравматический период : специальность 16.00.02 : автореферат диссертации на соискание ученой степени кандидата ветеринарных наук / Ротанов Денис Александрович. – Москва, 2007. – 19 с. – EDN NITGOJ.
43. Ротанов, Д.А. Сравнительная характеристика тяжести травм у собак по изменениям структуры и функции эритроцитов / Д.А. Ротанов, Ю.А. Ватников // Аспирант и соискатель. – 2007. – № 1(38). – С. 162-166.
44. Руденко, А.А. Усовершенствование методики предоперационного эхокардиографического скринингового исследования у собак карликовых пород / А.А. Руденко, Ю.А. Ватников, И.А. Морозов с соавт. // Ученые записки Казанской государственной академии ветеринарной медицины им. Н.Э. Баумана. – 2021. – Т. 245, № 1. – С. 164-168.

45. Сазонова, В.В. Динамика эритроцитов в послеоперационный период при завороте желудка у собак / В.В. Сазонова, Е.Ю. Боженова // Современные проблемы науки и образования. – 2015. – № 1-1. – С. 1968.
46. Слесаренко, Н.А. Анатомия собаки. Соматические системы / Н.А. Слесаренко, Н.В. Бабичев, Е.С. Дурткаринов с соавт. – Москва: Лань, 2003. – 96 с.
47. Слесаренко, Н.А. Морфобиомеханические критерии адаптивной пластичности позвоночника у собак / Н.А. Слесаренко, М.Е. Обухова // Ветеринарная медицина. – 2012. – №3-4. – С. 82– 84.
48. Слесаренко, Н.А. Морфофункциональное обоснование повреждения позвоночного столба и сухожильно-связочной системы у мелких животных / Н.А. Слесаренко, Н.В. Бабичев, Е.Н. Борхунова / Шестая международная конференция по проблемам ветеринарной медицины мелких домашних животных. Тезисы. – Москва, 1997. – С. 42–43.
49. Сотская, М.Н. Генетика и наследственные болезни собак и кошек / М.Н. Сотская, Н.Н. Московкина. – М.: Аквариум-Принт, 2017. – 316 с.
50. Уиллард, М. Лабораторная диагностика в клинике мелких домашних животных / М. Уиллард, Г. Тведтен, Г. Торнвальд. – Аквариум-Бук, 2004. – С. 228-297.
51. Уиллис, М.Б. Генетика собаки / М.Б. Уиллис -М.: Центрполиграф, 2000. – С. 230-236.
52. Уколов, П.И. Ветеринарная генетика / П.И. Уколов, О.Г. Шараськина. – 2-е изд., стер. – Санкт-Петербург: Лань, 2022. – 372 с.
53. Уша, Б.В. Ветеринарная пропедевтика / Б.В. Уша, И.М. Беляков. – Москва : Инфра-М, 2019. – 451 с.
54. Ягников, С.А. Диагностика и лечение повреждений *Cauda equina* у собак / Ягников С.А. // Девятый Моск. междунар. вет. конгр.: Материалы. М., 2001. – С. 261-262.

55. Ягников, С.А. Современный подход к диагностике опухолей позвоночного столба у собак / С.А. Ягников, В.Н. Митин, Н.В. Смирнова с соавт. // Ветеринарная практика. – 2002; № 3. – С. 52 – 63.
56. Adamo, P.F. Cervical arthroplasty in dogs with disc-associated caudal cervical spondylomyelopathy and cervical disc herniation: preliminary study of two cases / P.F. Adamo, G. Burns // J Vet Intern Med. – 2009. – №23(3). – P. 710.
57. Adamo, P.F. Cervical arthroplasty in two dogs with disk-associated cervical spondylomyelopathy / P.F. Adamo // J Am Vet Med Assoc. – 2011. – №239(6). – P. 808-817.
58. Adamo, P.F. In vitro biomechanical comparison of cervical disk arthroplasty, ventral slot procedure, and smooth pins with polymethylmethacrylate fixation at treated and adjacent canine cervical motion units / P.F. Adamo, H. Kobayashi, M. Markel et al. // Vet Surg. – 2007. – №36(8). – P. 729–741.
59. Adams, M.A. What is intervertebral disc degeneration, and what causes it? / M.A. Adams, P.J. Roughley // Spine (Phila Pa 1976). – 2006. – №31(18). – P. 2151-2161.
60. Adrega Da Silva, C. Caudal cervical arthrodesis using a distractable fusion cage in a dog / C. Adrega Da Silva, F. Bernard, J.F. Bardet // Vet Comp Orthop Traumatol. – 2010. – №23(3). – P. 209–213.
61. Aikawa, T. Vertebral stabilization using positively threaded profile pins and polymethylmethacrylate, with or without laminectomy, for spinal canal stenosis and vertebral instability caused by congenital thoracic vertebral anomalies / T. Aikawa, S. Kanazono, Y. Yoshigae et al. // Vet Surg. – 2007. – 36(5). – P. 432-441.
62. Aikawa, T. A comparison of thoracolumbar intervertebral disc extrusion in French Bulldogs and Dachshunds and association with congenital vertebral anomalies / T. Aikawa, M. Shibata, M. Asano et al. // Vet. Surg. – 2014. – №43. – P. 301–307.
63. Alizadeh, M. An EMG-driven biomechanical model of the canine cervical spine / M. Alizadeh, G.G. Knapik, J.S. Dufour et al. // Journal of Electromyography and Kinesiology. – 2017. – №32. – P. 101–109. Auger, J. Surgical treatment of



- lumbosacral instability caused by discospondylitis in four dogs / J. Auger, J. Dupuis, A. Quesnel et al. // *Vet Surg.* – 2000. – №29(01). – P. 70–80.
64. Azevedo, P.S. Cardiac remodeling: Concepts, clinical impact, pathophysiological mechanisms and pharmacologic treatment / P.S. Azevedo, B.F. Polegato, M.F. Minicucci et al. // *Arq. Bras. Cardiol.* – 2016. – №106(1). – P. 62-69.
65. Bagley, R. Surgical stabilization of the lumbosacral joint / R. Bagley // In: Slatter D, editor. *Textbook of small animal surgery*. 3rd edition. Philadelphia: Elsevier Science. – 2003. – P. 1238–1243.
66. Bagley, R.S. Spinal Neoplasms in Small Animals / R.S. Bagley // *Veterinary Clinics of North America: Small Animal Practice*. – 2010. – Vol. 40, Issue 5. – P. 915-927.
67. Bailey, C.S. Congenital spinal malformations / C.S. Bailey, J.P. Morgan // *Vet Clin North Am Small Anim Pract.* – 1992. – №22. – P. 985-1015.
68. Baskaran, V. Current Applications and Future Perspectives of the Use of 3D Printing in Anatomical Training and Neurosurgery / V. Baskaran, G. Štrkalj, M. Štrkalj, et al. // *Front Neuroanat.* – 2016. – №10. – P. 69.
69. Batcher, K. Phenotypic Effects of FGF4 Retrogenes on Intervertebral Disc Disease in Dogs / K. Batcher, P. Dickinson, M. Giuffrida // *Genes.* – 2019. – №10. – P. 435.
70. Beaver, D.P. Risk factors affecting the outcome of surgery for atlantoaxial subluxation in dogs: 46 cases (1978-1998) / D.P. Beaver, G.W. Ellison, D.D. Lewis et al. // *J Am Vet Med Assoc.* – 2000. – №216(7). – P. 1104-1109.
71. Beer, P. Influence of a customized three-dimensionally printed drill guide on the accuracy of pedicle screw placement in lumbosacral vertebrae: an ex vivo study / P. Beer, B.H. Park, F. Steffen et al. // *Vet Surg.* – 2020. – №49(05). – P. 977–988.
72. Bellumori, T.P. Prevalence of inherited disorders among mixed-breed and purebred dogs: 27254 cases (1995-2010) / T.P. Bellumori, T.R. Famula, D.L. Bannasch et al. // *J Am Vet Med Assoc.* – 2013. – №242. – P. 1549–1555
73. Benninger, M.I. Effects of anatomic conformation on three-dimensional motion of the caudal lumbar and lumbosacral portions of the vertebral column of dogs / M.I.

- Benninger, G.S. Seiler, L.E. Robinson et al. // *Am J Vet Res.* – 2006. – №67. – P. 43- 50.
74. Bergknut, N. Incidence of intervertebral disk degeneration-related diseases and associated mortality rates in dogs / N. Bergknut, A. Egenvall, R. Hagman et al. // *J Am Vet Med Assoc.* – 2012. – №240(11). – P. 1300-1309.
75. Bergknut, N. The dog as an animal model for intervertebral disc degeneration? / N. Bergknut, J.P. Rutges, H.J. Kranenburg et al. // *Spine (Phila Pa 1976).* – 2012. – №37. – P. 351- 358.
76. Bergman, R.L. Cervical spinal locking plate in combination with cortical ring allograft for a one level fusion in dogs with cervical spondylotic myelopathy / R.L. Bergman, J.M. Levine, J.R. Coates et al. // *Vet Surg.* - 2008. – №37(6). – P. 530–536.
77. Bertram, S. Congenital malformations of the lumbosacral vertebral column are common in neurologically normal French Bulldogs, English Bulldogs, and Pugs, with breed-specific differences / S. Bertram, G. Ter Haar, S. De Decker // *Vet Radiol Ultrasound.* – 2019. – №60. – P. 400–408.
78. Bollini, G. Lumbar hemivertebra resection / G. Bollini, P.L. Docquier, E. Viehweger et al. // *J Bone Joint Surg Am.* – 2006. – №88(5). – P. 1043-1052.
79. Bonelli, M. Clinical and magnetic resonance imaging characterization of cervical spondylomyelopathy in juvenile dogs / M. Bonelli, R.C. da Costa // *J Vet Intern Med.* – 2019. – №33. – P. 2160–2166.
80. Bonelli, M.A. Magnetic resonance imaging and neurologic characterization of combined osseous- and disc-associated cervical spondylomyelopathy in dogs / M.A. Bonelli, R.C. da Costa // *J Vet Intern Med.* – 2023. – №37. – P. 1418–1427.
81. Bonelli, M.A. Magnetic resonance imaging and neurological findings in dogs with disc-associated cervical spondylomyelopathy: a case series / M.A. Bonelli, L.B.S.B.C. da Costa, R.C. da Costa // *BMC Vet Res.* – 2021. – №17(1). – P. 145.

82. Braund, K.G. Morphological studies of the canine intervertebral disc. The assignment of the beagle to the achondroplastic classification / K.G. Braund, P. Ghosh, T.K. Taylor et al. // *Res Vet Sci.* – 1975. – №19. – P. 167–172.
83. Bray, J.P. The canine intervertebral disk. Part two: Degenerative changes- Nonchondrodystrophoid versus chondrodystrophoid disks / J.P. Bray, H.M. Burbidge // *J Am Anim Hosp Assoc.* – 1998. – №34. – P. 135–144.
84. Breit, S. A Morphometric Investigation on Breed-Specific Features Affecting Sagittal Rotational and Lateral Bending Mobility in the Canine Cervical Spine (C3–C7) / S. Breit, W. Künzel // *Anat. Histol. Embryol.* – 2004. – №33. – P. 244–250.
85. Brinjikji, W. MRI findings of disc degeneration are more prevalent in adults with low back pain than in asymptomatic controls: a systematic review and meta-analysis / W. Brinjikji, F.E. Diehn, J.G. Jarvik et al. // *AJNR Am J Neuroradiol.* – 2015. – №36. – P. 2394- 2399.
86. Brocal, J. Evaluation of radiography as a screening method for detection and characterisation of congenital vertebral malformations in dogs / J. Brocal, S. De Decker, R. José-López et al. // *Vet Record.* – 2018. – Vol.182, Issue 20. – P. 573-573.
87. Brown, E.A. FGF4 retrogene on CFA12 is responsible for chondrodystrophy and intervertebral disc disease in dogs / E.A Brown, P.J. Dickinson, T. Mansour et al. // *Proceedings of the National Academy of Sciences* – 2017. – №114 (43). – P. 11476-11481.
88. Brown, J.D. The presence, morphology and clinical significance of vertebral body malformations in an Australian population of French Bulldogs and Pugs // J.D. Brown, J. Podadera, M. Ward et al. // *Aust Vet J.* – 2021. – №99. – P. 378– 387.
89. Bruecker, K.A.. Caudal cervical spondylomyelopathy: Decompression by linear traction and stabilization with Steinmann pins and polymethyl methacrylate / K.A.Bruecker, H.B. Seim, C.E. Blass // *Journal of the American Animal Hospital Association.* – 1989. – №25. – P. 677-683

90. Burbidge, H.M. Canine wobbler syndrome: a study of the Doberman pinscher in New Zealand / H.M. Burbidge, D.U. Pfeiffer, H.T. Blair // *N Z Vet J.* – 1994. – №42(6). – P. 221–228.
91. Burbidge, H.M. Presence of cervical vertebral malformation in Doberman puppies and the effects of diet and growth rate / H.M. Burbidge, D.U. Pfeiffer, W.G. Guilford // *Aust Vet J.* – 1999. – №77(12). – P. 814–818.
92. Cage E. Surgical correction of spinal fractures and luxations in the dog / E. Cage // *Journal of the American Animal Hospital Association.* – 1973. – №40. – P. 505–514.
93. Carr, B. Canine gait analysis / B. Carr, D. Dycus // *Today Vet. Pract.* – 2016. – №7. – P. 93–100.
94. Castonguay, M.C. Surgical pathology of atrial appendages removed during the Cox-Maze procedure: A review of 86 cases (2004 to 2005) with implications for prognosis/ M.C. Castonguay, Y. Wang, J.L Gerhart, et al. // *Am. J. Surg. Pathol.* – 2013. – №37(6). – P. 890-897
95. Cerda-Gonzalez, S. Congenital diseases of the craniocervical junction in the dog / S. Cerda-Gonzalez, C.W. Dewey // *Vet Clin North Am Small Anim Pract.* – 2010. – №40. – P. 121–141.
96. Charalambous, M. Surgical treatment of dorsal hemivertebrae associated with kyphosis by spinal segmental stabilisation, with or without decompression / M. Charalambous, N.D. Jeffery, P.M. Smith et al. // *Vet. J.* – 2014. – №202. – P. 267–273.
97. Chen, H. Clinical Use of 3D Printing Guide Plate in Posterior Lumbar Pedicle Screw Fixation / H. Chen, D. Wu, H. Yang et al. // *Med Sci Monit.* – 2015. – №21. – P. 3948-3954.
98. Cohen, S.P. Pathogenesis, diagnosis, and treatment of lumbar zygapophysial (facet) joint pain / S.P. Cohen, S.N. Raja // *Anesthesiology.* – 2007. – №106. – P. 591-614.
99. Conservative and surgical treatment of thoracolumbar intervertebral disc disease in dogs: 142 cases // <https://studenttheses.uu.nl/> URL:

- <https://studenttheses.uu.nl/handle/20.500.12932/32904> (дата обращения: 26.12.2023).
100. Da Costa, R.C. Cervical Spondylomyelopathy (Wobbler Syndrome) in Dogs / R.C. Da Costa // *Vet Clin Small Anim.* – 2010. – №40. – P. 881–913.
  101. Da Costa, R.C. Comparison of magnetic resonance imaging and myelography in 18 Doberman pinscher dogs with cervical spondylomyelopathy / R.C. Da Costa, J.P. Parent, H. Dobson et al // *Vet Radiol Ultrasound.* – 2006. – №47(6). – P. 523–531.
  102. Da Costa, R.C. Computed tomography myelographic findings in dogs with cervical spondylomyelopathy / R.C. Da Costa, R.L. Echandi, D. Beauchamp // *Vet Radiol Ultrasound.* – 2012. – №53(1). – P. 64-70.
  103. Da Costa, R.C. Outcome of medical and surgical treatment in dogs with cervical spondylomyelopathy: 104 cases (1988–2004) / R.C. Da Costa, J.M. Parent, D.L. Holmberg et al. // *J Am Vet Med Assoc.* – 2008. – №233. – P. 1284.
  104. Da Costa, R.C. Relationship between spinal cord signalchanges and clinical and MRI findings in dogs with cervicalspondylomyelopathy / R.C. Da Costa // *J Vet Int Med.* – 2012. – №26. – P. 807–808.
  105. Damur-Djuric, N. Lumbosacral transitional vertebrae in dogs: classification, prevalence, and association with sacroiliac morphology / N. Damur-Djuric, F. Steffen, M. Hassig et al. // *Veterinary Radiology & Ultrasound.* – 2006. – Vol. 47, Issue1. – P. 32-38.
  106. Danielski, A. Ventral stabilization and facetectomy in a great Dane with wobbler syndrome due to cervical spinal canal stenosis / A. Danielski, A. Vanhaesebrouck, R. Yeadon // *Vet Comp Orthop Traumatol.* – 2012. – №25(4). – P. 337–341
  107. Danielsson, F. Surgical treatment of degenerative lumbosacral stenosis in dogs / F. Danielsson, L. Sjöström // *Vet Surg.* – 1999. – №28. – P. 91–98.
  108. De Beer, N. Reducing subsidence risk by using rapid manufactured patient-specific intervertebral disc implants / N. De Beer, C. Scheffer // *Spine J.* – 2020. – №12. – P. 1060–1066.

109. De Decker, S. Clinical evaluation of 51 dogs treated conservatively for disc-associated wobbler syndrome / S. De Decker, S.F. Bhatti, L. Duchateau et al. // *J Small Anim Pract.* – 2009. – №50(3). – P. 136–142.
110. De Decker, S. Comparison of signalment and computed tomography findings in French Bulldogs, Pugs, and English Bulldogs with and without clinical signs associated with thoracic hemivertebra / S. De Decker, R.M.A. Packer, R. Cappello et al. // *J Vet Intern Med.* – 2019. – №33(5). – P. 2151-2159.
111. De Decker, S. Current insights and controversies in the pathogenesis and diagnosis of disc-associated cervical spondylomyelopathy in dogs / S. De Decker, R.C. da Costa, H.A. Volk et al. // *Vet Rec.* – 2012. – №171. – P. 531-537.
112. De Decker, S. Low-field magnetic resonance imaging findings of the caudal portion of the cervical region in clinically normal Doberman Pinschers and Foxhounds / S. De Decker, I.M. Gielen, L. Duchateau et al. // *Am J Vet Res.* – 2010. – №71(4). – P. 428–434.
113. De Decker, S. Surgical treatment of disk-associated wobbler syndrome by a distractable vertebral titanium cage in seven dogs / S. De Decker, J. Caemaert, M.C. Tshamala et al. // *Vet Surg.* – 2011. – №40(5). – P. 544-554
114. De Risio, L. Degenerative lumbosacral stenosis / L. De Risio, W.B. Thomas, N.J.H. Sharp // *Vet Clin North Am Small Anim Pract.* – 2000. – №30. – P. 111-132.
115. De Risio, L. Dorsal laminectomy for caudal cervical spondylomyelopathy: postoperative recovery and long-term follow-up in 20 dogs / L. De Risio, K. Munana, M. Murray et al. // *Vet Surg.* – 2002. – №31(5). – P. 418–427.
116. De Risio, L. Predictors of outcome after dorsal decompressive laminectomy for degenerative lumbosacral stenosis in dogs: 69 cases (1987-1997) / L. De Risio, N.J.H. Sharp, N.J. Olby et al. // *J Am Vet Med Assoc.* – 2001. – №219. – P. 624-628.
117. De Rycke, L. Congenital anomalies of the vertebrae in dogs / L. De Rycke, J.S. Saunders // *Vlaams Diergeneeskundig Tijdschrift.* – 2017. – №86(2). – P. 105-118.

118. De Souza, I.M. Evaluation of the influence of kyphosis and scoliosis on intervertebral disc extrusion in French bulldogs / M. Inglez de Souza, R. Ryan, G. Ter Haar et al. // *BMC Vet. Res.* – 2018. – №14. – P. 5.
119. Deng, T. The accuracy and the safety of individualized 3D printing screws insertion templates for cervical screw insertion / T. Deng, M. Jiang, Q. Lei et al. // *Comput Assist Surg (Abingdon)*. – 2016. – №21. – P. 143-149.
120. Denny, H.R. Cervical spondylopathy in the dog-a review of thirty-five cases / H.R. Denny, C. Gibbs, C.J. Gaskell // *J Small Anim Pract* – 1977. – №18(2). – P. 117–132.
121. Dewey, C.W. Craniocervical junction abnormalities in dogs / C.W. Dewey, D.J. Marino, C.A. Loughin // *N Z Vet J.* – 2013. – №61. – P. 202–211.
122. Dewey, C.W. Kyphosis and kyphoscoliosis associated with congenital malformations of the thoracic vertebral bodies in dogs / C.W. Dewey, E. Davies, J.L. Bouma // *Vet. Clin. North Am. Small Anim. Pract.* – 2016. – №46. – P. 295–306
123. Dewey, C.W. Practical guide to canine and feline neurology / C.W. Dewey, R.C. da Costa. – Third edition. – 2016. – 687 p.
124. Dodd, T. Behavioral problems may be associated with multilevel lumbosacral stenosis in military working dogs / T. Dodd, J. Jones, I. Holásková et al. // *J Vet Behav.* – 2020. – №35. – P. 8-13.
125. Driver, C.J. Instrumented cervical fusion using patient specific end-plate conforming interbody devices with a micro-porous structure in nine dogs with disk-associated cervical spondylomyelopathy / C.J. Driver, V. Lopez, B. Walton et al. // *Front. Vet. Sci.* – 2023. – №10. – 1208593.
126. D'Urso, P.S. Spinal biomodeling / P.S. D'Urso, G. Askin, J.S. Earwaker, et al. // *Spine (Phila Pa 1976)*. – 1999. – №24(12). – P. 1247-1251.
127. Elford, J.H. Accuracy of placement of pedicle screws in the thoracolumbar spine of dogs with spinal deformities with three-dimensionally printed patientspecific drill guides / J.H. Elford, B. Oxley, S. Behr // *Veterinary Surgery.* – 2019. – P. 1–7.

128. Faller, K. 2014. The effect of kyphoscoliosis on intervertebral disc degeneration in dogs / K. Faller, J. Penderis, C. Stalin et al. // *Vet. J.* – 2014. – №200. – P. 449–451.
129. Falzone, C. Comparison of Two Surgical Techniques for the Treatment of Canine Disc Associated-Cervical Spondylomyelopathy / C. Falzone, V. Tranquillo, N. Gasparinetti // *Front. Vet. Sci.* – 2022. – №9. – 880018.
130. Fluehmann, G. Canine neurological diseases in a referral hospital population between 1989 and 2000 in Switzerland / G. Fluehmann, M.G. Doherr, A. Jaggy // *J Small Anim Pract.* – 2006. – №47. – P. 582–587.
131. Forterre, F. An indirect reduction technique for ventral stabilization of atlantoaxial instability in miniature breed dogs / F. Forterre, N. Vizcaino Revés, C. Stahl et al. // *Vet Comp Orthop Traumatol.* – 2012. – №25. – P. 332-336.
132. Forterre, F. Atlantoaxial synovial cyst associated with instability in a Chihuahua / F. Forterre, N. Vizcaino Reves, C. Stahl et al. // *Case Reports in Veterinary Medicine.* – 2012. – №2012. – P. 1–4.
133. Forterre, F. Clinical Evaluation of a New Surgical Augmentation Technique for Transarticular Atlantoaxial Fixation for Treatment of Atlantoaxial Instability / F. Forterre, L. Zorgevica-Pockevica, C. Precht et al. // *Animals.* – 2023. – №13. – P. 1780.
134. Forterre, F. Incidence of spinal compressive lesions in chondrodystrophic dogs with abnormal recovery after hemilaminectomy for treatment of thoracolumbar disc disease: a prospective magnetic resonance imaging study / F. Forterre, D. Gorgas, M. Dickomeit // *Vet Surg.* – 2010. – №39(2). – P. 165-72.
135. Foss, K. Three-dimensional kinematic gait analysis of Doberman Pinschers with and without cervical spondylomyelopathy / K. Foss, R.C. da Costa, S. Moore // *J Vet Intern Med.* – 2013. – №27(1). – P. 112-119.
136. Fujioka, T. A novel patient-specific drill guide template for stabilization of thoracolumbar vertebrae of dogs: cadaveric study and clinical cases / T. Fujioka, K. Nakata, H. Nishida et al. // *Vet Surg.* – 2019. – №48(3). – P. 336-342.



137. Ganey, T. Intervertebral disc repair using adipose tissue-derived stem and regenerative cells: Experiments in a canine model / T. Ganey, W.C. Hutton, T. Moseley et al. // *Spine*. – 2009. – №34. – P. 2297–2304.
138. Geary, J.G. Atlanto Axial Subluxation in the Canine / J.C. Geary, J.E. Oliver, B.F. Hoerlein // *Journal of Small Animal Practice*. – 1967. – №8(10). – P. 577-582.
139. Gibson, J.N. Surgical interventions for lumbar disc prolapse: updated Cochrane review / J.N. Gibson, G. Waddell // *Spine*. – 2007. – №32. – P. 1735–1747.
140. Giudice, E. Clinical findings in degenerative lumbosacral stenosis in ten dogs—a pilot study on the analgesic activity of tramadol and gabapentin / E. Giudice, C. Crinò, G. Barillaro, et al. // *J. Vet. Behav.* – 2019. – №33. – P. 7–15.
141. Gödde, T. Surgical treatment of lumbosacral foraminal stenosis using a lateral approach in twenty dogs with degenerative lumbosacral stenosis / T. Gödde, F. Steffen // *Vet Surg*. – 2007. – №36(7). – P. 705-713.
142. Goel, A. Three-dimensional models: an emerging investigational revolution for craniovertebral junction surgery / A. Goel, B. Jankharia, A. Shah et al. // *J Neurosurg Spine*. – 2016. – №25(6). – P. 740-744.
143. Golini, L. Transarticular fixation with cortical screws combined with dorsal laminectomy and partial discectomy as surgical treatment of degenerative lumbosacral stenosis in 17 dogs: clinical and computed tomography follow-up / L. Golini, P.R. Kircher, F.I. Lewis et al. // *Vet Surg*. – 2014. – №43(4). – P. 405-413.
144. Guarino, J. Rapid prototyping technology for surgeries of the pediatric spine and pelvis: benefits analysis / J. Guarino, S. Tennyson, G. McCain et al. // *J Pediatr Orthop*. – 2007. – №27(8). – P. 955-960.
145. Guevar, J. Computer-assisted radiographic calculation of spinal curvature in brachycephalic screw-tailed dog breeds with congenital thoracic vertebral malformations: Reliability and clinical evaluation / J. Guevar, J. Penderis, K. Faller et al. // *PLoS One*. – 2014. – №9. – e106957.

146. Guo, F. Individualized 3D printing navigation template for pedicle screw fixation in upper cervical spine / F. Guo, J. Dai, J. Zhang et al. // *PLoS One*. – 2017. – №12. – e0171509.
147. Gurr, K.R. Biomechanical analysis of posterior instrumentation systems after decompressive laminectomy. An unstable calf-spine model / K.R. Gurr, P.C. McAfee, C.M. Shih // *J Bone Joint Surg Am*. – 1988. – №70. – P. 680–691.
148. Gutierrez-Quintana, R. A proposed radiographic classification scheme for congenital thoracic vertebral malformations in brachycephalic "screw-tailed" dog breeds / R. Gutierrez-Quintana, J. Guevar, C. Stalin et al. // *Vet Radiol Ultrasound*. – 2014. – №55(6). – P. 585-591.
149. Hakoziaki, T. Biomechanical assessment of the effects of vertebral distraction-fusion techniques on the adjacent segment of canine cervical vertebrae / T. Hakoziaki, T. Ichinohe, N. Kanno et al. // *Am J Vet Res*. – 2016. – №77(11). – P. 1194-1199
150. Hamilton-Bennett, S.E. Accuracy of a patientspecific 3D printed drill guide for placement of cervical transpedicular screws / S.E. Hamilton-Bennett, B. Oxley, S. Behr // *Vet Surg*. – 2018. – №47(2). – P. 236-242.
151. Hankin, E.J. Transarticular facet screw stabilization and dorsal laminectomy in 26 dogs with degenerative lumbosacral stenosis with instability / E.J. Hankin, R.M. Jerram, A.M. Walker et al. // *Vet Surg*. – 2012. – №41(5). – P. 611-619.
152. Hansen, H.-J. A pathologic-anatomical study on disc degeneration in dog: With special reference to the so-called enchondrosis intervertebralis / H.-J. Hansen // *Acta Orthop Scand*. – 1952. – №23 (Suppl 11). – P. 1–130.
153. Hansen, T. The myth of fibroid degeneration in the canine intervertebral disc: a histopathological comparison of intervertebral disc degeneration in chondrodystrophic and nonchondrodystrophic dogs / T. Hansen, L.A. Smolders, M.A. Tryfonidou et al. // *Vet Pathol*. – 2017. – №54. – P. 945- 952.

154. Hao, J. Material characterization and selection for 3D-printed spine models / J. Hao, R. Nangunoori, Ying Ying Wu et al. // 3D Printing in Medicine. – 2018. – №4(1). – DOI: 10.1186/s41205-018-0032-9
155. Harati, A. New technique for C1-C2 fixation / A. Harati, R. Schultheiß // Surg Neurol Int. – 2018. – №9. – P. 94.
156. Harvey, R.C. Anesthesia and analgesia of patients with specific disease: Cardiovascular disease / R.C. Harvey, J. William., C. John // Veterinary Anesthesia and Analgesia. 4th ed. Ames, Blackwell Publishing, – 2007. – P. 891-894.
157. Havig, M.E. Evaluation of nonsurgical treatment of atlantoaxial subluxation in dogs: 19 cases (1992-2001) / M.E. Havig, K.K. Cornell, J.C. Hawthorne et al. // J. Am. Vet. Med. Assoc. – 2005. – №227. – P. 257–262.
158. Hettlich, B.F. Biomechanical comparison between bicortical pin and monocortical screw/polymethylmethacrylate constructs in the cadaveric canine cervical vertebral column / B.F. Hettlich, M.J. Allen, D. Pascetta et al. // Vet Surg. – 2013. – №42(6). – P. 693-700.
159. Hicks, D.G. In vitro biomechanical evaluations of screw-bar-polymethylmethacrylate and pin-polymethylmethacrylate internal fixation implants used to stabilize the vertebral motion unit of the fourth and fifth cervical vertebrae in vertebral column specimens from dogs / D.G. Hicks, M.J. Pitts, R.S. Bagley et al. // Am J Vet Res. – 2009. – №70(6). – P. 719–726.
160. Hoogendoorn, R.J. Reproducible long-term disc degeneration in a large animal model / R.J. Hoogendoorn, M.N. Helder, R.J. Kroeze // Spine (Phila Pa 1976). – 2008. – №33(9). – P. 949-954.
161. Izatt, M.T. The use of physical biomodelling in complex spinal surgery / M.T. Izatt, P.L.P.J. Thorpe, R.G. Thompson et al. // Eur Spine J. – 2007. – №16. – P. 1507-1518.
162. Jaggy, A. Hereditary cervical spondylopathy (wobbler syndrome) in the Borzoi dog / A. Jaggy, C. Gaillard, J. Lang et al. // J Am Anim Hosp Assoc. – 1988. – №4. – P. 453–460.

163. Janssens, L. Lumbosacral degenerative stenosis in the dog. The results of epidural infiltration with methylprednisolone acetate: a retrospective study / L. Janssens, Y. Beosier, R. Daems // *Vet Comp Orthop Traumatol.* – 2009. – №22(6). – P. 486-491.
164. Janssens, L.A.A. Lumbosacral degenerative stenosis in the dog: the results of dorsal decompression with dorsal anulectomy and nucleotomy / L.A.A. Janssens, Y. Moens, P. Coppens et al. // *Vet Comp Orthop and Traumatol.* – 2000. – №13. – P. 97-103.
165. Jeffery, N.D. *Handbook of Small Animal Spinal Surgery* / N.D. Jeffery // W B Saunders Co; 1st edition. – 1995. – 236 p.
166. Jeffery, N.D. Imaging findings and surgical treatment of hemivertebrae in three dogs / N.D. Jeffery, P.M. Smith, C.E. Talbot // *Journal of the American Veterinary Medical Association.* – 2007. – №230. – P. 532–536.
167. Jeffery, N.D. Intervertebral disk degeneration in dogs: consequences, diagnosis, treatment, and future directions / N.D. Jeffery, J.M. Levine, N.J. Olby et al. // *J Vet Intern Med.* – 2013. – №27(6). – P. 1318-1333.
168. Jeffery, N.D. Surgery for disc-associated wobbler syndrome in the dog-an examination of the controversy / N.D. Jeffery, W.M. McKee // *J Small Anim Pract.* – 2001. – №42(12). – P. 574–581.
169. Joaquim, A.F. Controversies in the surgical management of congenital craniocervical junction disorders – A critical review / A.F. Joaquim, H. Tedeschi, P.S. Chandra // *Neurol India.* – 2018. – №66. – P. 1003-1015.
170. Joffe, M.R. Development of a Customized Interbody Fusion Device for Treatment of Canine Disc-Associated Cervical Spondylomyelopathy / M.R. Joffe, W.C.H. Parr, C. Tan, et al. // *Vet Comp Orthop Traumatol.* – 2019. – №32(1). – P. 79-86.
171. Jones, J.C. Effects of body position and clinical signs on L7–S1 intervertebral foraminal area and lumbosacral angle in dogs with lumbosacral disease as measured via computed tomography / J.C. Jones, S.E. Davies, S.R. Werre et al. // *Am J Vet Res.* – 2008. – №69. – P. 1446–1454.

172. Kamishina, H. Clinical application of 3D printing technology to the surgical treatment of atlantoaxial subluxation in small breed dogs / H. Kamishina, T. Sugawara, K. Nakata et al. // PLoS ONE. – 2019. – №14(5). – e0216445.
173. Kawakami, N. Spinal Deformity Study Group. Classification of congenital scoliosis and kyphosis: a new approach to the three-dimensional classification for progressive vertebral anomalies requiring operative treatment / N. Kawakami, T. Tsuji, S. Imagama et al. // Spine (Phila Pa 1976). – 2009. – №34(17). – P. 1756-1765.
174. Kerr, S. Late onset recurrence of clinical signs after surgery for intervertebral disc extrusion in French bulldogs / S. Kerr, A.H. Crawford, S. De Decker // J Small Anim Pract. – 2021. – №62(8). – P. 683-689.
175. Kim, D. Radiographic Evaluation of Atlas and Axis Anomalies in Toy Breed Dogs With and Without Atlantoaxial Subluxation / D. Kim, D. Chang, G. Kim // In vivo. – 2022. – №36. – P. 2751-2755.
176. Kim, D. Radiographic Evaluation of Atlas and Axis Anomalies in Toy Breed Dogs With and Without Atlantoaxial Subluxation / D. Kim, D. Chang, G. Kim // In Vivo. – 2022. – №36(6). – P. 2751-2755.
177. King, J.C. Surgical management and long-term outcome of dogs with cervical spondylomyelopathy with an anchored intervertebral titanium device / J.C. King, G.S. Corfield, J.G. Mouatt et al. // Aust Vet J. – 2020. – №98. – P. 156–163.
178. Kornegay, J.N. The golden retriever model of Duchenne muscular dystrophy / J.N. Kornegay // Skelet Muscle. – 2017. – №7(1). – P. 9. doi: 10.1186/s13395-017-0124-z.
179. Kothe, R. Rheumatoid instability in the cervical spine: Diagnostic and therapeutic strategies / R. Kothe // Der Orthopade. – 2018. – №47(6). – P. 489-495.
180. Kozlov, N. Surgical management of intervertebral disc extrusion in a rabbit / N. Kozlov, S. Pozyabin, B. Bhattarai et al. // Journal of Small Animal Practice. – 2022. – DOI 10.1111/jsap.13496. – EDN EMYMGE.

181. Kozlov, N.A. Biomechanics of vertebral column after performing modified partial lateral corpectomy / N. A. Kozlov, A. A. Oleshkevich, B. Bhattarai et al. // RAD Conference Proceedings. – Virtual, Online, 2020. – P. 113-117.
182. Kramer, J.W. Characterization of heritable thoracic hemivertebrae of the German shorthaired pointer / J.W. Kramer, S.P. Schiffer, R.D. Sande et al. // J Am Vet Med Assoc. – 1982. – №181. – P. 814-815.
183. Kranenburg, H J. Intervertebral disc disease in dogs - part 2: comparison of clinical, magnetic resonance imaging, and histological findings in 74 surgically treated dogs / H.J. Kranenburg, G.C. Grinwis, N. Bergknut et al. // Vet J. – 2013. – №195(2). – P. 164-171.
184. Lacy, J. Atlantoaxial Instability / J. Lacy, J. Bajaj, C.C. Gillis // In: StatPearls. StatPearls Publishing, Treasure Island (FL); 2021. PMID: 30137847.
185. Lamont, L.A. Multimodal pain management in veterinary medicine: the physiologic basis of pharmacologic therapies / L.A. Lamont // Vet Clin North Am Small Anim Pract. – 2008. – №38(6). – P. 1173-1186
186. Lappalainen, A.K. Intervertebral disc disease in Dachshunds radiographically screened for intervertebral disc calcifications / A.K. Lappalainen, E. Vaittinen, J. Junnila et al. // Acta Vet Scand. – 2014. – №56. – P. 89.
187. Le Quang, T. Is a pressure walkway system able to highlight a lameness in dog? / T. LeQuang, P. Maitre, T. Roger Viguier et al. // J. Anim. Vet. Adv. – 2009. – №8. – P. 1936–1944.
188. Leblond, G. Computed Tomographic Analysis of Ventral Atlantoaxial Optimal Safe Implantation Corridors in 27 Dogs / G. Leblond, L. Gaitero, N.M.M. Moens et al. // Vet Comp Orthop Traumatol. – 2017. – №30(6). – P. 413-423.
189. Lee, B.H. Lumbar spinal stenosis: pathophysiology and treatment principle: a narrative review / B.H. Lee, S.H. Moon, K.S. Suk et al. // Asian Spine J. – 2020. – №14. – P. 682.
190. Lee, N.N. Canine models of spine disorders / N.N. Lee, J.S. Kramer, A.M. Stoker et al. // JOR Spine. – 2020. – №3(4). – e1109.

191. Lewis, D. Cervical spondylomyelopathy (wobblersyndrome) in dogs / D. Lewis // In Practice. – 1992. – №14. – P. 125–130.
192. Lewis, D.G. Radiological assessment of the cervical spine of the Doberman with reference to cervical spondylomyelopathy / D.G. Lewis // J Small Anim Pract. – 1991. – №32(2). – P. 75–82.
193. Li, C. Application of the polystyrene model made by 3-D printing rapid prototyping technology for operation planning in revision lumbar discectomy / C. Li, M. Yang, Y. Xie et al. // J Orthop Sci. – 2015. – №20. – P. 475-480.
194. Lima, C. Temporospacial and kinetic gait variables of Doberman Pinschers with and without cervical spondylomyelopathy / C. Lima, R. Da Costa, K. Foss et al. // Am. J. Vet. Res. – 2015. – №9. – P. 848–852.
195. Lincoln, J.D. Evaluation of fenestration for treatment of degenerative disc disease in the caudal cervical region of large dogs / J.D. Lincoln, G.D. Petit // Vet Surg. – 1985. – №14(3). – P. 240–246.
196. Lindsey Snyder, B.C. Canine and feline anesthesia and co-existing disease / B.C. Lindsey Snyder, A.R. Johnson // John Wiley & Sons, Inc. – 2014. – P. 117-127.
197. Linn, L.L. Lumbosacral stenosis in 29 military working dogs: epidemiologic findings and outcome after surgical intervention (1990-1999) / L.L. Linn, K.E. Bartels, M.C. Rochat et al // Vet Surg. – 2003. – №32. – P. 21-29.
198. Liu, K. Preliminary application of a multi-level 3D printing drill guide template for pedicle screw placement in severe and rigid scoliosis / K. Liu, Q. Zhang, X. Li // Eur Spine J. – 2017. – №26. – P. 1684-1689.
199. Lorenz, M.D. Pelvic limb paresis, paralysis, or ataxia / M.D. Lorenz, J.R. Coates, M. Kent // Handbook of Veterinary Neurology. Fifth Edn Elsevier Saunders, St. Louis, MO, USA, 2011. – P. 144–145.
200. Lu, S. A novel computerassisted drill guide template for lumbar pedicle screw placement: a cadaveric and clinical study / S. Lu, Y.Q. Xu, Y.Z. Zhang et al. // Int J Med Robot. – 2009. – №5. – P. 184-191.

201. Lyons, C. Atlantoaxial Instability in a Patient with Neck Pain and Ankylosing Spondylitis / C. Lyons, M. Ross, R. Elliott et al. // *Military Medicine*. – 2018. – №183(9-10). – e654-e657.
202. MacDougall, J. Incidence of adjacent segment degeneration at ten years after lumbar spine fusion / J. MacDougall, J. Perra, M. Pinto // *Spine J*. – 2003. – №3. – P. 67–68.
203. Macias, C. Thoracolumbar disc disease in large dogs: a study of 99 cases / C. Macias, W.M. Mckee, C. May et al. // *J Small Anim Pract*. – 2002. – №43(10). – P. 439-446.
204. Macovei, L.A. Cervical spine lesions in rheumatoid arthritis patients / L.A. Macovei, E. Rezuş // *Revista Medico-chirurgicala a Societatii de Medici si Naturalisti din Iasi*. – 2016. – №120(1). – P. 70-76.
205. Malik, Y. Chronic intervertebral disk herniation associated with fused vertebrae treated by vertebral lateral corpectomy in a cat / Y. Malik, M. Konar, M. Wernick et al. // *Vet Comp Orthop Traumatol*. – 2009. – №22(2). – P. 170-173.
206. Mansour, T.A. Whole genome variant association across 100 dogs identifies a frame shift mutation in *DISHEVELLED 2* which contributes to Robinow-like syndrome in Bulldogs and related screw tail dog breeds / T.A. Mansour, K. Lucot, S.E. Konopelski et al. // *PLoS Genet*. – 2018. – №14. – e1007850.
207. Martinez, S. Histopathologic study of long-bone growth plates confirms the basset hound as an osteochondrodysplastic breed / S. Martinez, R. Fajardo, J. Valdes et al. // *Can J Vet Res*. – 2007. – №71. – P. 66–69.
208. Mason, T.A. Cervical vertebral instability (wobbler syndrome) in the Doberman / T.A. Mason // *Aust Vet J*. – 1977. – №53(9). – P. 440–445.
209. Mathiesen, C.B. Ventral stabilization of thoracic kyphosis through bilateral intercostal thoracotomies using SOP (String of Pearls) plates contoured after a 3-dimensional print of the spine / C.B. Mathiesen, B. de la Puerta, A.M. Groth et al. // *Vet Surg*. – 2018. – №47(6). – P. 843-851.



210. Mathis, K.R. Sacral osteochondrosis in two German Shepherd Dogs / K.R. Mathis, M. Havlicek, J.B. Beck et al // Australian veterinary journal. – 2009. – №87(6). – P. 249-252.
211. Matthiesen, D.T. Thoracolumbar spinal fractures luxations – Surgicalmanagement / D.T. Matthiesen // Compendium on Continuing Education for the Practicing Veterinarian. – 1983. – №5. – P. 867–879.
212. Mayhew, P.D. Association of Cauda Equina Compression on Magnetic Resonance Images and Clinical Signs in Dogs With Degenerative Lumbosacral Stenosis / P.D. Mayhew, A.S. Kapatkin, J.A. Wortman et al. // J Am Anim Hosp Assoc. – 2002. – №38(6). – P. 555–562.
213. Mayousse, V. Prevalence of neurological disorders in French bulldog: a retrospective study of 343 cases (2002-2016) / V. Mayousse, L. Desquilbet, A. Jeandel et al. // BMC Vet. Res. – 2017. – №13. – P. 212.
214. Mazas, S. Cervical disc herniation: which surgery? / S. Mazas, A. Benzakour, J.E. Castelain et al. // Int Orthop. – 2019. – №43. – P. 761–766.
215. McAnulty, J.F. Modified segmental spinal instrumentation in repair of spinal fractures and luxations in dogs / J.F. McAnulty, T.M. Lenehan, L.M. Maletz // Veterinary Surgery. – 1986. – №15. – P. 143–149.
216. McKee, W.M. Cervical spondylopathy / W.M. McKee, N.J. Sharp // In: (Slatter DH) Textbook of Small Animal Surgery, 3rd edn. Saunders, Philadelphia, 2003. – P. 1180-1193.
217. McKee, W.M. Vertebral stabilisation and selective decompression for the management of triple thoracolumbar disc protrusions / W.M. McKee, C.J. Downes // Journal of Small Animal Practice. – 2008. – №49. – P. 536–539.
218. McMaster, M.J. Natural history of congenital kyphosis and kyphoscoliosis. A study of one hundred and twelve patients / M.J. McMaster, H. Singh // J Bone Joint Surg Am. – 1999. – №81(10). – P. 1367-1383.
219. Meheust, P. A new surgical technique for lumbosacral stabilization: Arthrodesis using the pedicle screw fixation. Anatomical aspects / P. Meheust, C. Mallet, C.

- Marouze // *Pratique Medicale Chirurgicale de 1 Animal de Compagnie*. – 2000. – №35. – P. 193-199.
220. Meheust, P. Surgical treatment of a hemivertebra by partial ventral corpectomy and fusion in a Labrador puppy / P. Meheust, R. Robert // *Veterinary and Comparative Orthopedics and Traumatology*. – 2010. – №23. – P. 262–265.
221. Meij, B.P. Biomechanical flexion-extension forces in normal canine lumbosacral cadaver specimens before and after dorsal laminectomy-discectomy and pedicle screw-rod fixation / B.P. Meij, N. Suwankong, A.J. Van der Veen et al // *Vet Surg*. – 2007. – №36. – P. 742–751.
222. Meij, B.P. Degenerative lumbosacral stenosis in dogs / B.P. Meij, N. Bergknut // *Veterinary Clinics of North America. Small Animal Practice*. – 2010. – №40. – P. 983–1009.
223. Mitchell, T.J. Syringomyelia: determining risk and protective factors in the conformation of the Cavalier King Charles Spaniel dog / T.J. Mitchell, S.P. Knowler, H. van den Berg et al // *Canine Genet Epidemiol*. – 2014. – №1. – P. 9.
224. Mobbs, R.J. The utility of 3D printing for surgical planning and patient-specific implant design for complex spinal pathologies: case report / R.J. Mobbs, M. Coughlan, R. Thompson et al. // *J Neurosurg Spine*. – 2017. – №26. – P. 513-518.
225. Moissonnier, P. Thoracic kyphosis associated with hemivertebra / P. Moissonnier, P. Gossot, S. Scotti // *Veterinary Surgery*. – 2011. – №40. – P. 1029–1032.
226. Mrkovacki, J. Case Report: Successful Therapy of Spontaneously Occurring Canine Degenerative Lumbosacral Stenosis Using Autologous Adipose Tissue-Derived Mesenchymal Stem Cells / J. Mrkovacki, S. Srzentic Dražilov, V. Spasovski et al. // *Front. Vet. Sci*. – 2021. – №8. – 732073. doi: 10.3389/fvets.2021.732073.
227. Musser, C.G. Corpectomy and spinal stabilization using a 3D-printed spine model and custom jigs to address severe spinal deformities from T9-11 and L2-4 in a 6-

- month-old German shepherd puppy / C.G. Musser, R.C. Windsor F. Wininger // Clin Case Rep. – 2021. – №9. – e05229. doi:10.1002/ccr3.5229.
228. Nečas, A. Clinical Aspects of Surgical Treatment of Thoracolumbar Disc Disease in Dogs. A Retrospective Study of 300 Cases / A. Nečas // Acta Vet. Brno. – 1999. – № 68. – P. 121-130.
229. Newitt, A. Congenital abnormalities of the feline vertebral column / A. Newitt, A.J. German, F.J. Barr // Vet Radiol Ultrasound. – 2008. – №49. – P. 35–41.
230. Nye, C. Long-term clinical and magnetic resonance imaging follow-up of dogs with osseous-associated cervical spondylomyelopathy / C. Nye, E. Hostnik, E. Parker et al. // J Vet Intern Med. – 2020. – №34. – P. 2012–2020.
231. Olby, N. CANSORT SCI Investigators. Comparison of Gait Assessment Scales in Dogs with Spinal Cord Injury from Intervertebral Disc Herniation / N. Olby, E. Griffith, J. Levine // J Neurotrauma. – 2020. – №37(18). – P. 1991-1998.
232. Oliver, J.E. Jr. Cauda equina compression from lumbosacral malarticulation and malformation in the dog / J.E. Jr. Oliver, R.R. Selcer, S. Simpson // J Am Vet Med Assoc. – 1978. – №173(2). – P. 207-214.
233. Olsson, S.E. Dynamic compression of the cervical spinal cord / S.E. Olsson, M. Stavenborn, F. Hoppe // Acta Vet Scand. – 1982. – №23(1). – P. 65–78.
234. Omid-Kashani, F. Lumbar spinal stenosis: who should be fused? An updated review / F. Omid-Kashani, E.G. Hasankhani, A. Ashjzadeh // Asian Spine J. – 2014. – №8(4). – P. 521-530.
235. Orakifar, N. Muscle activity pattern dysfunction during sit to stand and stand to sit in the movement system impairment subgroups of low back pain / N. Orakifar, M.J. Shaterzadeh-Yazdi, R. Salehi et al. // Arch Phys Med Rehabil. – 2019. – №100. – P. 851- 858.
236. Orendacova, J. Cauda equina syndrome / J. Orendacova, D. Cizkova, J. Kafka et al. // Progress in Neurobiology. – 2001. – №64. – P. 613– 637.
237. Otsuki, B. Utility of a custom screw insertion guide and a full-scale, color-coded 3D plaster model for guiding safe surgical exposure and screw insertion during

- spine revision surgery / B. Otsuki, M. Takemoto, S. Fujibayashi et al. // *J Neurosurg Spine*. – 2016. – №25. – P. 94-102.
238. Owen, B.D. Rapid prototype patient-specific drill template for cervical pedicle screw placement / B.D. Owen, G.E. Christensen, J.M. Reinhardt et al. // *Comput Aided Surg*. – 2007. – №12. – P. 303-308.
239. Palmer, A.C. Deformation of cervical vertebrae in Basset hounds / A.C. Palmer, M.E. Wallace // *Vet Rec*. – 1967. – №80(14). – P. 430–433.
240. Parker, S.L. Assessment of the minimum clinically important difference in pain, disability, and quality of life after anterior cervical discectomy and fusion / S.L. Parker, S.S. Godil, D.N. Shau et al. // *J Neurosurg Spine*. – 2013. – №18. – P. 154–160.
241. Parr, W.C.H. 3D printed anatomical (bio)models in spine surgery: clinical benefits and value to health care providers / W.C.H. Parr, J.L. Burnard, P.J. Wilson et al. // *J Spine Surg*. – 2019. – №5(4). – P. 549-560.
242. Parry, A.T. Computed tomography variations in morphology of the canine atlas in dogs with and without atlantoaxial subluxation / A.T. Parry, M.M. Upjohn, K. Schlegl et al. // *Vet Radiol Ultrasound*. – 2010. – №51(6). – P. 596-600.
243. Pirbudak, L. Pain management with intrathecal clonidine in a colon cancer patient with opioid hyperalgesia: Case presentation / L. Pirbudak, A. Sevinc, G. Maralcan et al. // *Agri*. – 2014. – №26(2). – P. 93–96.
244. Planchamp, B. Determination of cutoff values on computed tomography and magnetic resonance images for the diagnosis of atlantoaxial instability in small-breed dogs / B. Planchamp, F. Forterre, B. Vidondo et al. // *Vet Surg*. – 2022. – №51(4). – P. 620-630.
245. Planchamp, B. Morphometric and functional study of the canine atlantoaxial joint / B. Planchamp, J. Bluteau, M.H. Stoffel et al. // *Res Vet Sci*. – 2020. – №128. – P. 76-85.

246. Platt, S.R. A modified ventral fixation for surgical management of atlantoaxial subluxation in 19 dogs / S.R. Platt, J.N. Chambers, A. Cross // *Vet Surg.* – 2004. – №33. – P. 349-354.
247. Platt, S. *Small Animal Neurological Emergencies* / S. Platt, L. Garosi // Elsevier, 1st Edition, London, 2013. – 672 p.
248. Plessas, I. Signalment, clinical signs and treatment of atlantoaxial subluxation in dogs: a systematic review of 336 published cases from 1967 to 2013 / I. Plessas, H. Volk // *J Vet Intern Med.* – 2014. – №28 (3). – P. 948
249. Poad, L. Comparing the clinical presentation and outcomes of dogs receiving medical or surgical treatment for osseous-associated cervical spondylomyelopathy / L. Poad, M. Smith, S. De Decker // *Vet Rec.* – 2022. – №190(6). – e831.
250. Pouliopoulos, J. Intramyocardial adiposity after myocardial infarction: New implications of a substrate for ventricular tachycardia / J. Pouliopoulos, W. Chik, A. Kanthan, et al. // *Circulation.* – 2013. – №128(21). – P. 2296-2308.
251. Provaggi, E. Applications of 3D printing in the management of severe spinal conditions / E. Provaggi, J.J. Leong, D.M. Kalaskar // *Proc Inst Mech Eng H.* – 2017. – №231. – P. 471-486.
252. Provencher, M. Evaluation of osseous-associated cervical spondylomyelopathy in dogs using kinematic magnetic resonance imaging / M. Provencher, A. Habing, S.A. Moore, et al. // *Vet Radiol Ultrasound.* – 2017. – №58. – P. 411-421.
253. Ramsey, D. Cerenia prevents perioperative nausea and vomiting and improves recovery in dogs undergoing routine surgery / D. Ramsey, T. Fleck, T. Berg et al. // *Intern J Appl Res Vet Med.* – 2014. – №12. – P. 228–237.
254. Reber, K. Biomechanical evaluation of the stabilizing function of the atlantoaxial ligaments under shear loading: a canine cadaveric study / K. Reber, A. Burki, N. Vizcaino Reves et al. // *Vet Surg.* – 2013. – №42 (8). – P. 918-923.
255. Reints Bok, T.E. Instrumented cervical fusion in nine dogs with caudal cervical spondylomyelopathy / T.E. Reints Bok, K. Willemses, M.H.P. van Rijen et al. // *Vet Surg.* – 2019. – №48. – P. 1287–1298.

256. Reints Bok, T.E. Lumbosacral Fusion Using Instrumented Cage Distraction–Fixation in a Dog with Degenerative Lumbosacral Stenosis / T.E. Reints Bok, L. Van Stee, K. Willemsen et al. // *VCOT Open*. – 2020. – №03(02). – e77-e83.
257. Rohdin, C. Presence of thoracic and lumbar vertebral malformations in pugs with and without chronic neurological deficits / C. Rohdin, J. Häggstrom, I. Ljungvall et al. // *The Veterinary Journal*. – 2018. – №241. – P. 24–30.
258. Rohdin, C. Thoracolumbar meningeal fibrosis in pugs / C Rohdin, I. Ljungvall, J. Häggström et al. // *J Vet Intern Med*. – 2020. – №34. – P. 797–807.
259. Rohner, D. Short-term clinical and radiographic outcome after application of anchored intervertebral spacers in dogs with disc-associated cervical spondylomyelopathy / D. Rohner, M.P. Kowaleski, G. Schwarz et al. // *Vet Comp Orthop Traumatol*. – 2019. – №32. – P. 158–164.
260. Ros, C. Constrictive myelopathy secondary to caudal articular vertebral process dysplasia in West Highland white terrier dogs / C. Ros, C. de la Fuente, A.G. de Carellán Mateo et al. // *Can Vet J*. – 2020. – №61(11). – P. 1155-1158.
261. Rossmeisl, J.H. Jr. A modified lateral approach to the canine cervical spine: procedural description and clinical application in 16 dogs with lateralized compressive myelopathy or radiculopathy / J.H. Jr Rossmeisl, O.I. Lanz, K.D. Inzana et al. // *Vet Surg*. – 2005. – №34(5). – P. 436–444.
262. Royaux, E. Diagnosis and treatment of lumbosacral vertebral instability caused by discospondylitis in a dog / E. Royaux, S.Guilherme // *Vlaams Diergeneeskd Tijdschr*. – 2018. – №87(04). – P. 201–206.
263. Rusbridge, C. Collection and interpretation of cerebrospinal fluid in cats and dogs / C. Rusbridge // *In Practice*. – 1997. – №19(6). – P. 322—331
264. Ryan, R. Prevalence of thoracic vertebral malformations in French bulldogs, Pugs and English bulldogs with and without associated neurological deficits / R. Ryan, R. Gutierrez-Quintana, G. Ter Haar et al. // *Vet J*. – 2017. – №221. – P. 25–29.

265. Ryan, T.M. Detection of spinal cord compression in dogs with cervical intervertebral disc disease by magnetic resonance imaging / T.M. Ryan, S.R. Platt et al. // *Vet Rec.* – 2008. – №163. – P. 11-15.
266. Saar, G. Monitoring of the effect of intervertebral disc nucleus pulposus ablation by MRI / G. Saar, Y. Zilberman, H. Shinar et al. // *NMR in Biomedicine.* – 2010. – №23. – P. 554–562.
267. Sánchez-Masian, D. Dorsal stabilization of atlantoaxial subluxation using non-absorbable sutures in toy breed dogs / D. Sánchez-Masian, A. Luján-Feliu-Pascual, C. Font et al. // *Vet Comp Orthop Traumatol.* – 2014. – №27(1). – P. 62-67.
268. Sanders, S.G. Outcomes and complications associated with ventral screws, pins, and polymethyl methacrylate for atlantoaxial instability in 12 dogs / S.G. Sanders, R.S. Bagley, G.M. Silver et al. // *J Am Anim Hosp Assoc.* – 2004. – №40(3). – P. 204-210.
269. Schlensker, E. Prevalence, grading and genetics of hemivertebrae in dogs / E. Schlensker, O. Distl // *Eur. J. Companion Anim. Pract.* – 2013. – №23. – P. 119–123.
270. Schmidt, M.J. Determination of cutoff values on computed tomography and magnetic resonance images for the diagnosis of atlantoaxial instability in small-breed dogs / M.J. Schmidt, M.A. Wasch, C. Precht // *Veterinary Surgery.* – 2022. – №51. – P. 620–630.
271. Scholz, C. Atlantoaxial Instability in Patients Older Than 70 Years: What Is the Outcome When Further Conservative Treatment Is Not an Option? / C. Scholz, J.H. Klingler, C. Scheiwe et al. // *J Neurol Surg A Cent Eur Neurosurg.* – 2018. – №79(5). – P. 372-379.
272. Schütter, A.F. Influence of tramadol on acute thermal and mechanical cutaneous nociception in dogs / A.F. Schütter, J. Tümsmeyer, S.B.R. Kästner // *Vet Anaesth Analg.* – 2017. – №44. – P. 309–316.

273. Scollan, J.P. The Outcomes of Posterior Arthrodesis for Atlantoaxial Subluxation in Down Syndrome Patients: A Meta-Analysis / Scollan J.P., Alhammoud A., Tretiakov M. et al. // *Clin Spine Surg.* – 2018. – №31(7). – P. 300-305.
274. Seiler, G. Staging of lumbar intervertebral disc degeneration in nonchondrodystrophic dogs using low-field magnetic resonance imaging / G. Seiler, H. Hani, J. Scheidegger et al. // *Veterinary Radiology and Ultrasound.* – 2003. – №44. – P. 179–184.
275. Seiler, G.S. Facet joint geometry and intervertebral disk degeneration in the L5-S1 region of the vertebral column in German Shepherd dogs / G.S. Seiler, H. Häni, A.R. Busato et al. // *Am J Vet Res.* – 2002. – №63. – P. 86-90.
276. Seim, H.B. Diagnosis and treatment of cervical vertebral instability-malformation syndromes / H.B. Seim // In: Bonagura JD, editor. *Current veterinary therapy: small animal practice*, 13th edition. Philadelphia: Saunders; 2000. – P. 992–1000.
277. Seon, Y. A shape memory alloy implant can be an effective surgical treatment in the atlantoaxial joint tabilization using rabbits as substitutes for toy-breed dogs / Y. Seon, S.-K. Choi, W.K. Kim. et al. // *American Journal of Veterinary Research.* – 2023. – №84(11). – ajvr.23.07.0158.
278. Shao, Z.X. Improving the trajectory of transpedicular transdiscal lumbar screw fixation with a computer-assisted 3D-printed custom drill guide / Z.X. Shao, J.S. Wang, Z.K. Lin et al. // *Peer J.* – 2017. – №5. – e3564.
279. Sharp, N.J. Cervical spondylomyelopathy / N.J. Sharp, S.J. Wheeler // In: Sharp NJH, Wheeler SJ, editors. *Small animal spinal disorders diagnosis and surgery*. 2nd edition. Philadelphia: Elsevier Mosby; 2005. – P. 211–246.
280. Sharp, N.J. *Small Animal Spinal Disorders Diagnosis and Surgery* / N.J. Sharp, S.J. Wheeler // 2nd Edition, Mosby Ltd, 2004. – 388 p.
281. Shelby, A.M. *Small Animal Anesthesia Techniques* / A.M. Shelby, Carolyn Mc. Kune // Wiley-Blackwell, 2013. – 332 p.
282. Shores, A. A modified ventral approach to the atlantoaxial junction in the dog / A. Shores, L.C. Tepper // *Vet Surg.* – 2007. – №36(8). – P. 765-770.



283. Sieper, J. Axial spondyloarthritis / J. Sieper, D. Poddubnyy // *Lancet*. – 2017. – №390(10089). – P. 73-84.
284. Slanina, M.C. Atlantoaxial instability / M.C. Slanina // *Veterinary Clinics of North America: Small Animal Practice*. – 2016. – №46(2). – P. 265-275.
285. Slocum, B. L7–S1 fixation-fusion for treatment of cauda equina compression in the dog / B. Slocum, T. Devine // *J Am Vet Med Assoc*. – 1986. – №188. – P. 31–35.
286. Smith, D.N. Left ventricular function quantified by myocardial strain imaging in small-breed dogs with chronic mitral regurgitation / D.N. Smith, J.D. Bonagura, N.M. Culwell et al. // *J. Vet. Cardiol*. – 2012. – №14(1). – P. 231-242.
287. Smolders, L.A. Pedicle Screw-Rod Fixation of the Canine Lumbosacral Junction / L.A. Smolders, G. Voorhout, R. van de Ven // *Veterinary Surgery*. – 2012. – №41(6). – P. 720-732.
288. Solano, M.A. Cervical Distraction-Stabilization Using an Intervertebral Spacer Screw and String-of Pearl (SOP™) Plates in 16 Dogs With Disc-Associated Wobbler Syndrome / M.A. Solano, N. Fitzpatrick, J. Bertran // *Vet Surg*. – 2015. – №44(5). – P. 627-641.
289. Sorjonen, D.C. Atlantoaxial instability: a ventral surgical technique for decompression, fixation, and fusion / D.C. Sorjonen, P.K. Shires // *Vet. Surg*. – 1981. – №10. – P. 22–29.
290. Srnec, R. Myelographic diagnosis and results of surgical treatment of caudal cervical spondylomyelopathy in dogs: a retrospective study (2000–2010) / R. Srnec, P. Proks, P. Fedorová et al. // *ACTA VET. BRNO*. – 2012, – №81. – P.: 415–420
291. Steffen, F. Distraction-fusion for caudal cervical spondylomyelopathy using an intervertebral cage and locking plates in 14 dogs / F. Steffen, K. Voss, J.P. Morgan // *Veterinary Surgery*. – 2011. – №40. – P. 743-752.
292. Stieger-Vanegas, S.M. Evaluation of the diagnostic accuracy of four-view radiography and conventional computed tomography analysing sacral and pelvic

- fractures in dogs / S.M. Stieger-Vanegas, S.K. Senthirajah, S. Nemanic et al. // *Vet Comp Orthop Traumatol.* – 2015. – №28(03). – P. 155-163.
293. Stigen, Ø. Acute non-ambulatory tetraparesis with absence of the dens in two large breed dogs: case reports with a radiographic study of relatives / Ø. Stigen, M. Aleksandersen, R. Sørby et al. // *Acta Vet Scand.* – 2013. – №55(1). – P. 31.
294. Streiner, D.L. “Precision” and “Accuracy”: Two Terms That Are Neither / D.L. Streiner, G.R. Norman // *J Clin Epidemiol.* – 2006. – №59. – P. 327-330.
295. Sugawara, T. Accurate and Simple Screw Insertion Procedure With Patient-Specific Screw Guide Templates for Posterior C1-C2 Fixation / T. Sugawara, N. Higashiyama, S. Kaneyama et al. // *Spine (Phila Pa 1976).* – 2017. – №42. – P. E340-E6.
296. Sugimoto, Y. Surgical treatment for congenital kyphosis correction using both spinal navigation and a 3-dimensional model / Y. Sugimoto, M. Tanaka, R. Nakahara, et al. // *Acta Med Okayama.* – 2012. – №66(6). – P. 499-502
297. Suwankong, N. Review and retrospective analysis of degenerative lumbosacral stenosis in 156 dogs treated by dorsal laminectomy / N. Suwankong, B. Meij, G. Voorhout et al. // *Vet Comp Orthop Traumatol.* – 2008. – №21. – P. 285-293.
298. Tabanez, J. Evaluation of a Novel Dorsal-Cemented Technique for Atlantoaxial Stabilisation in 12 Dogs / J. Tabanez, R. Gutierrez-Quintana, A. Kaczmarska et al. // *Life.* – 2021. – №11. – P. 1039.
299. Tabbì, M. Treatment of Canine Disc-Associated Cervical Spondylomyelopathy with a Cervical Distraction–Stabilization Technique (C-LOX Combined with LCP Plate) and Clinical Outcomes / M. Tabbì, G. Barillaro, C.D. Interlandi et al. // *Animals.* – 2023. – №13. – P. 2549.
300. Tack, P. 3D-printing techniques in a medical setting: a systematic literature review / P. Tack, J. Victor, P. Gemmel et al. // *Biomed Eng Online.* – 2016. – №15(1). – P. 115

301. Tellegen, A.R. Pedicle screw-rod fixation: a feasible treatment for dogs with severe degenerative lumbosacral stenosis / A.R. Tellegen, N. Willems, M.A. Tryfonidou et al. // *BMC Vet Res.* – 2015. – №11. – P. 299.
302. Teunissen, M. Effect of a titanium cage as a stand-alone device on biomechanical stability in the lumbosacral spine of canine cadavers / M. Teunissen, A.J. van der Veen, T.H. Smit et al. // *Vet J.* – 2017. – №220. – P. 17–23.
303. Thomas, W.B. Surgical management of atlantoaxial subluxation in 23 dogs / W.B. Thomas, D.C. Sorjonen, S.T. Simpson // *Vet Surg.* – 1991. – №20. – P. 409–412.
304. Toni, C. Accuracy of Placement of Pedicle Screws in the Lumbosacral Region of Dogs Using 3D-Printed Patient-Specific Drill Guides / C. Toni, B. Oxley, S. Clarke et al. // *Vet Comp Orthop Traumatol.* – 2021. – №34(1). – P. 53–58.
305. Toombs, J.P. Intervertebral Disc Disease / J.P. Toombs, M.S. Bauer // In: SLATTER, D: *Textbook of Small Animal Surgery*. 2nd ed. W. B. Saunders, Philadelphia, 1993. – P. 1070–1087.
306. Trotter, E.J. Cervical spine locking plate fixation for treatment of cervical spondylotic myelopathy in large breed dogs / E.J. Trotter // *Vet Surg.* – 2009. – №38(6). – P. 705–718.
307. Ullman, S.L. Internal skeletal fixation using a Kirschner apparatus for stabilization of fracture/luxations of the lumbosacral joint in six dogs. A modification of the transilial pin technique / S.L. Ullman, R.J. Boudrieau // *Vet Surg.* – 1993. – №22. – P. 11–17.
308. Van Haaften, K.A. Effects of a single preappointment dose of gabapentin on signs of stress in cats during transportation and veterinary examination / K.A. Van Haaften, L.R.E. Forsythe, E.A. Stelow et al. // *J Am Vet Med Assoc.* – 2017. – №251. – P. 1175–1181.
309. VanGundy, T.E. Canine wobbler syndrome. Part 1. Pathophysiology and diagnosis / T.E. VanGundy // *Comp. Cont. Educ. Pract.* – 1989. – №1. – P. 144–157.

310. VanGundy, T.E. Disc-associated wobbler syndrome in the Doberman pinscher / T.E. VanGundy // *Vet Clin North Am Small Anim Pract.* – 1988. – №18(3). – P. 667–696.
311. Voss, K. Use of the ComPact UniLock System for ventral stabilization procedures of the cervical spine / K. Voss, F. Steffen, P.M. Montavon // *Vet Comp Orthop Traumatol.* – 2006. – №19(01). – P. 21-28.
312. Watt, P.R. Degenerative lumbosacral stenosis in 18 dogs / P.R. Watt // *J Small Anim Pract.* – 1991. – №32. – P. 125-134.
313. Westworth, D.R., Sturges BK. Congenital spinal malformations in small animals / D.R. Westworth, B.K. Sturges // *Vet Clin North Am Small Anim Pract.* – 2010. – №40(5). – P. 951-981.
314. Wilcox, B. Systematic review of 3D printing in spinal surgery: the current state of play / B. Wilcox, R.J. Mobbs, A-M. Wu, K. Phan // *J Spine Surg.* – 2017. – №3(3). – P. 433-443
315. Willems, N. Temporary segmental distraction in a dog with degenerative lumbosacral stenosis / N Willems, R.F.M.R. Kersten, S.M. van Gaalen et al. // *Vet Comp Orthop Traumatol.* – 2018. – №31(04). – P. 298–303.
316. Williams, A.C. Updating the definition of pain / A.C. Williams, K.D. Craig // 2016. – P. 2420-2423.
317. Wood, B.C. Endoscopic-assisted lumbosacral foraminotomy in the dog / B.C. Wood, O.I. Lanz, J.C. Jones et al. // *Vet Surg.* – 2004. – №33. – P. 221–231.
318. Worth, A. Canine degenerative lumbosacral stenosis: prevalence, impact and management strategies / A. Worth, B. Meij, N. Jeffery // *Vet. Med (Auckl).* – 2019. – №10. – P. 169–183.
319. Wu, A.M. The radiological feature of anterior occiput-to-axis screw fixation as it guides the screw trajectory on 3D printed models: a feasibility study on 3D images and 3D printed models / A.M. Wu, S. Wang, W.Q. Weng et al. // *Medicine (Baltimore).* – 2014. – №93. – e242.

320. Wu, Z.X. Accuracy and safety assessment of pedicle screw placement using the rapid prototyping technique in severe congenital scoliosis / Z.X. Wu, L.Y. Huang, H.X. Sang et al. // *J Spinal Disord Tech.* – 2011. – №24. – P. 444-450.
321. Wyatt, S. Outcomes of nonsurgical treatment for congenital thoracic vertebral body malformations in dogs: 13 cases (2009–2016) / S. Wyatt, R. Gonçalves, R. Gutierrez-Quintana et al. // *J Am Vet Med Assoc.* – 2018. – №253. – P. 768–773.
322. Wyatt, S.E. Gait analysis in French bulldogs with and without vertebral kyphosis / S.E. Wyatt, P. Lafuente, G. Ter Haar et al. // *The Veterinary Journal.* – 2019. – №244. – P. 45–50.
323. Yang, J.Y. The impact of adjacent segment degeneration on the clinical outcome after lumbar spinal fusion / J.Y. Yang, J.K. Lee, H.S. Song // *Spine.* – 2008. – №33. – P. 503–507.
324. Zdeblick, T.A. A prospective, randomized study of lumbar fusion. Preliminary results / T.A. Zdeblick // *Spine.* – 1993. – №18. – P. 983–991.